

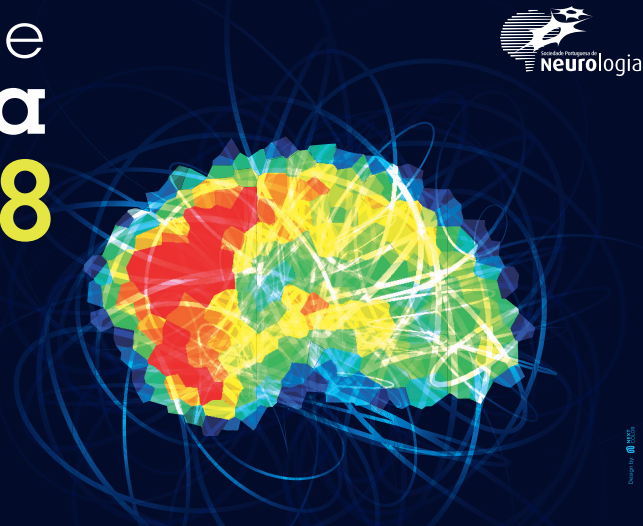
# Sinapse®

Publicação da Sociedade Portuguesa de Neurologia

Congresso de  
**Neurologia**  
15 NOVEMBRO  
17 PORTO PALÁCIO HOTEL  
PORTO - PORTUGAL **2018**

**Inteligência artificial e  
Inovação tecnológica**

ORGANIZAÇÃO



## Congresso de Neurologia 2018

Programa

Resumos de Comunicações Orais

Resumos de E-Posters

Índice de autores

## Programa e Resumos de outras reuniões

Reunião de Primavera do Grupo de Estudos de Esclerose Múltipla 2018



# Index

## Congresso de Neurologia 2018

- 3 Programa
- 13 Resumos de Comunicações Oraís
- 51 Resumos de E-Posters
- 119 Índice de autores

## Programa e Resumos de outras reuniões

- 126 Reunião de Primavera do Grupo de Estudos de Esclerose Múltipla 2018

## Ficha Editorial

### Sinapse®

#### Publicação da Sociedade Portuguesa de Neurologia

**Órgão oficial de:** Sociedade Portuguesa de Neurologia; Grupo de Estudos de Envelhecimento Cerebral e Demências; Grupo de Estudos de Esclerose Múltipla; Sociedade Portuguesa do Acidente Vascular Cerebral; Liga Portuguesa Contra a Epilepsia; Secção da Neurologia do Comportamento da Sociedade Portuguesa de Neurologia; Sociedade Portuguesa de Cefaleias; Sociedade Portuguesa das Doenças do Movimento; Sociedade Portuguesa de Estudos de Doenças Neuromusculares; Sociedade Portuguesa de Neurocirurgia; Sociedade Portuguesa de Neuropediatria

#### Administração

Direcção da Sociedade Portuguesa de Neurologia

#### Órgãos da SPN:

##### Direção

**Presidente:** Manuel Correia (Porto)

**Vice-Presidente e Secretária-Geral:**

Maria Gabriela Lopes (Porto)

**Vice-Presidente:** Marta Carvalho (Porto)

**Vice-Presidente e Tesoureiro:** João Massano (Matosinhos)

**Vice-Presidente:** Ana Catarina Fonseca (Lisboa)

##### Mesa da Assembleia Geral

**Presidente:** Cristina Januário (Coimbra)

**Vogais:** Fernando Pita (Cascais);

Cândida Barroso (Vila Franca de Xira)

#### Conselho Fiscal

**Presidente:** Miguel Viana Baptista (Lisboa)

**Vogais:** Joaquim Ferreira (Lisboa);

Maria Esmeralda Lourenço (Braga)

#### Editor-Chefe

Catarina Resende Oliveira

#### Editores Associados

António Martins da Silva | Isabel Santana

Lúis Maia | Mamede de Carvalho

Manuel Melo Pires | Maria Carolina Silva

Maria José Sá | Patrícia Canhão

#### Conselho Editorial

**Representante de:** Grupo de Estudos de Envelhecimento

Cerebral e Demências; Grupo de Estudos de Esclerose

Múltipla; Sociedade Portuguesa do Acidente Vascular

Cerebral; Liga Portuguesa Contra a Epilepsia; Secção

da Neurologia do Comportamento da Sociedade

Portuguesa de Neurologia; Sociedade Portuguesa

de Cefaleias; Sociedade Portuguesa de Doenças do

Movimento; Sociedade Portuguesa de Estudos de

Doenças Neuromusculares; Sociedade Portuguesa de

Neurocirurgia; Sociedade Portuguesa de Neuropediatria.

Alexandre Castro Caldas | Alexandre de Medonça

António Freire Gonçalves | Cristina Januário

Francisco Sales | Isabel Pavão Martins

Joaquim Ferreira | João Massano | João Sá

José Ferro | José Pereira Monteiro

José Pimentel | Luís Negrão

Teresa Paiva | Victor Oliveira

#### Secretariado

Sónia Barroso

**Versão electrónica:** [www.spneurologia.com](http://www.spneurologia.com)

Indexada nas bases bibliográficas: EMBASE / Excerpta Medica Database (Elsevier), SCOPUS (Elsevier), [www.indexrmp.com](http://www.indexrmp.com)

**Correspondência:** Sociedade Portuguesa de Neurologia  
Campo Grande, 382-C, 2º andar A, 1700-097 LISBOA, Portugal  
**Tm.:** +351 938 149 887

#### Correio electrónico:

[res.spn@gmail.com](mailto:res.spn@gmail.com) – submissão de resumos

[sinapse.spn@gmail.com](mailto:sinapse.spn@gmail.com) – revista Sinapse

**Design:** Isabel Monteiro, Next Color, Porto

**Imagem de capa:** Imagem Congresso Neurologia 2018 (Next Color Lda.)

**Produção gráfica:** Porto

**Propriedade:** Sociedade Portuguesa de Neurologia

**Registo de Marca:** 358 268

(Instituto Nacional de Propriedade Industrial)

**ISSN:** 1645-281X

**Depósito Legal:** 172 674/01

**Tiragem:** consulta online;

**Edição:** Publicação semestral;

Suplemento 1 – Volume 18 – Número 2 – Novembro de 2018

**Preço unitário:** €10; Assinatura anual: €15

Os artigos publicados na Sinapse foram avaliados por membros do Conselho Editorial e outros colegas designados pelo Editor. Os resumos das comunicações na Reunião da Sociedade Portuguesa de Neurologia foram avaliados por revisores seleccionados pela Direcção da SPN a partir de um conjunto de peritos independentes. A revisão e avaliação dos resumos de outras reuniões incluídos neste número da Sinapse foram da responsabilidade das organizações promotoras. Os autores assumem as responsabilidades científica, ética, disciplinar e legal dos trabalhos publicados.



The banner features the text 'Congresso de Neurologia' in large white font, with '15 NOVEMBRO' and '17' in yellow, and 'PORTO PALÁCIO HOTEL PORTO - PORTUGAL' in white. The year '2018' is in large yellow font. On the right, there is a colorful brain graphic with neural connections and the logo for 'ORGANIZAÇÃO Sociedade Portuguesa de Neurologia'.

#### COMISSÃO ORGANIZADORA

##### Direção da SPN

Manuel Correia - Presidente  
Ana Catarina Fonseca  
Gabriela Lopes  
João Massano  
Marta Carvalho  
Delfim Oliveira, Adelaide Sousa, Célia Rato,  
Conceição Figueiras, Patrícia Araújo (7º Simpósio  
de Enfermagem em Neurologia)  
João Lemos, José Pimentel (Curso de  
Neuro-otologia)  
Elsa Azevedo, João Sargento Freitas (Curso de  
Neurossonologia)  
Dílio Alves, Ricardo Rego (XIX Fórum de Cirurgia de  
Epilepsia)  
José Fonseca (Reunião da Secção de Neurologia do  
Comportamento)

##### Comissão Científica

Direção da SPN (Manuel Correia - Presidente)  
Alexandre Mendes  
Ana Patrícia Antunes  
Ana Verdelho  
Anabela Matos  
António Gonçalves Pereira  
Carlos Andrade  
Catarina Oliveira  
Dílio Alves  
Elsa Azevedo  
Filipa Falcão  
Filipe Palavra  
Fradique Moreira  
Francisco Sales  
Gustavo Cordeiro  
Isabel Pavão Martins  
João Cerqueira  
João Lemos  
João Xavier  
José Castro Lopes  
José Fonseca  
Luís Negrão  
Luísa Romão  
Madalena Pinto  
Manuel Melo Pires  
Manuela Santos  
Maria do Rosário Santos  
Miguel Gago  
Pedro Rodrigues  
Ricardo Rego  
Ricardo Taipa  
Rui Araújo

#### LOCAL DO CONGRESSO

PORTO PALÁCIO HOTEL  
Av. da Boavista 1269, 4100-130 Porto  
Tel.: 226 086 600  
[www.shotelscollection.com/portopalacio/](http://www.shotelscollection.com/portopalacio/)

#### Secretariado SPN

Sónia Barroso

#### Sociedade Portuguesa de Neurologia

Tlm.: (+351) 938 149 887  
[spn.edi@spneurologia.org](mailto:spn.edi@spneurologia.org)  
[www.spneurologia.com](http://www.spneurologia.com)

#### Secretariado do Congresso

NorahsEvents, Lda.  
Ana Costa | Paula Nora  
Trav. Álvaro Castelões, nº 79-2º andar-sala 9  
4450-044 Matosinhos  
Tel: (+351) 220 164 206  
Tlm: (+351) 933 205 202  
[eventos@norahsevents.pt](mailto:eventos@norahsevents.pt)  
[www.norhasevents.pt](http://www.norhasevents.pt)

#### Design e Paginação

Isabel Monteiro (Next Color, Lda.)  
Rua Damião de Góis, 20, 4050-225 Porto  
Tel: (+351) 220 167 634  
[isabelmonteiro@nextcolor.pt](mailto:isabelmonteiro@nextcolor.pt)  
[www.nextcolor.pt](http://www.nextcolor.pt)

# PROGRAMA PRÉ-CONGRESSO

## QUARTA-FEIRA | 14 de novembro de 2018

08:30	Abertura do Secretariado	
09:00	<p><b>7º SIMPÓSIO DE ENFERMAGEM EM NEUROLOGIA</b> Sobre(a)vivência da Pessoa com Doença Neurológica</p> <p><b>09:00 SESSÃO DE ABERTURA</b> Prof. Dr. Manuel Correia (SPN)   Enf. Diretora Maria Filomena Cardoso (CHUSJ)   Enf. Diretor Eduardo Alves (CHUP)   Enf. Delfim Oliveira (Comissão Organizadora)</p> <p><b>09:30 MESA I – A VIVÊNCIA NA PRIMEIRA PESSOA</b> DAR A VOZ AOS DOENTES Moderador: Enf. Delfim Oliveira (CHUSJ)</p> <p>E depois da alta como se vive?   António Conceição (Presidente da União de sobreviventes, familiares e amigos da Portugal AVC) (Como se) vive num hospital   Inácio Miguel Moreira 23 anos de vida após TCE   Manuel Lima Quando a vida se cruza com a EM   Hélder Marques</p> <p><b>10:30 MESA II – A VIVÊNCIA DA PESSOA / FAMÍLIA COM DEMÊNCIA</b> Moderador: Enf.ª Lia Sousa (CHUSJ)</p> <p>Quando viver já não é vida   Enf. Cátia Ferreira (CHUSJ) Dor crónica na pessoa com demência   Enf. Susana Araújo (CHUSJ)</p> <p><b>11:30 Coffee-Break</b></p> <p><b>12:00 MESA III – COMUNICAÇÕES LIVRES E POSTERS</b> Moderador: Enf. Adelaide Sousa (CHULN)</p>	SALA A1
13:00	Almoço	
14:30	<p><b>7º SIMPÓSIO DE ENFERMAGEM EM NEUROLOGIA</b></p> <p><b>14:30 MESA IV – COMO APRENDER A VIVER COM A EM</b> Moderador: Enf. Berta Augusto (CHUC)</p> <p>Guias/aprendizagem recursos de suporte para doentes com EM - uma experiência iniciada   Enf. Isabel Ribeiro (CHUC) Como aprender a gerir a medicação complexa   Enf. Carlos Cordeiro (CHULN) O meu diário: Um Auxiliar na transição saúde/doença na EM   Enf. Fátima Lopes (CHUSJ)</p> <p><b>15:30 MESA V – A (IN) SATISFAÇÃO NAS ATIVIDADES DE VIDA</b> Moderadora: Enf. M.ª Conceição Figueiras (CHUP)</p> <p>Novos recursos de comunicação   Eng. Francisco Godinho (UTAD) Quando respirar precisa de ajuda mecânica   Enf. Patrícia Anjo-Linde Quando eliminar deixa de ser um ato natural   Enf. Sandra Galante (CHUSJ) Como manter o prazer na alimentação   Enf. Patrícia Araújo (CHSJ) A tecnologia "OrCam" como recurso para melhorar a visão Eng. João Lopes (Ajoomal Associados)</p> <p><b>16:30 ENTREGA DE PRÉMIOS   SESSÃO DE ENCERRAMENTO</b> Enf. Odete Araújo (Comissão Científica)   Enf. Célia Rato (Comissão Organizadora)</p>	SALA A1

09:00	<p><b>CURSO DE INTRODUÇÃO À NEUROSSONOLOGIA</b></p> <p>Organização: Sociedade Portuguesa de Neurossonologia   Sociedade Portuguesa de Neurologia</p> <p style="text-align: center;"><b>A. NEUROSSONOLOGIA NAS DECISÕES TERAPÊUTICAS I</b> Moderação: Miguel Rodrigues</p> <p>09:00 Princípios físicos e técnicos gerais   Liliana Pereira                  09:30 Eco-Doppler na patologia ateromatosa extracraniana   Miguel Rodrigues                  09:45 Eco-Doppler na patologia extracraniana não-ateromatosa   Gabriela Lopes                  10:00 Doppler transcraniano na oclusão/estenose intracraniana   Fernando Silva                  10:15 DTC na hemorragia subaracnoideia   Bruno Maia                  10:30 Discussão</p> <p>10:45 Intervalo</p> <p style="text-align: center;"><b>B. NEUROSSONOLOGIA NAS DECISÕES TERAPÊUTICAS II</b> Moderação: João Sargento Freitas, Pedro Castro</p> <p>11:15 DTC na hipertensão intracraniana e morte cerebral   Manuel Manita                  11:30 Sinais microembólicos cerebrais espontâneos e pesquisa de FOP   Socorro Piñeiro                  11:45 Ecografia dos gânglios da base   João Sargento Freitas                  12:00 Neurossonologia na patologia neuromuscular   Luís Braz                  12:15 Discussão</p> <p>13:00 12:30 Demonstração prática de eco-Doppler cervical e transcraniano   Elsa Azevedo</p>	SALA A2
13:00 14:30	Almoço	
14:30	<p><b>CURSO DE INTRODUÇÃO À NEUROSSONOLOGIA</b></p> <p style="text-align: center;"><b>C. PRÁTICA NEUROSSONOLÓGICA <i>HANDS-ON</i></b> Coordenação: Fernando Silva (grupos com rotação nas 4 técnicas)</p> <ol style="list-style-type: none"> <li>1. Eco-Doppler cervical   José Roriz</li> <li>2. Eco-Doppler transcraniano   Rui Felgueiras e Elsa Azevedo</li> <li>3. Eco-Doppler: integração cervical e transcraniana   Cátia Carmona e José Coelho</li> <li>4. Doppler transcraniano manual e monitorização com estudo de vasorreatividade Pedro Castro e João Madureira</li> </ol> <p>16:30 Intervalo</p> <p style="text-align: center;"><b>D. CLOSING CONFERENCE</b> Moderação: Elsa Azevedo</p> <p>17:00 Giant Cell Arteritis: role of Ultrasound and the new therapeutic developments Professor Wolfgang Schmidt, Berlim</p> <p>17:40 Avaliação escrita</p> <p>18:00 Assembleia Geral da SPNS (para sócios da SPNS)</p>	SALA A2

10:00	<p><b>CURSO DE NEURO-OTOLOGIA</b></p> <p>Organização: Sociedade Portuguesa de Neurologia</p> <p>10:00 Introdução e boas-vindas   João Lemos, José Pimentel, Manuel Correia  10:10* Testes diagnósticos contemporâneos da função vestibular   Konrad Weber  10:35* Nevrite vestibular   Konrad Weber  11:00* Vertigem espontânea central   João Lemos</p> <p>11:25 Intervalo para café</p> <p>11:40* Vertigem posicional paroxística benigna – canal posterior   Dario Yacovino  12:05* Vertigem posicional paroxística benigna – canal horizontal e anterior   Dario Yacovino  12:30* Vertigem posicional central   João Lemos</p> <p>* Questões e Respostas no final de cada sessão</p>	SALA B
12:55 14:00	Almoço	
14:00	<p><b>CURSO DE NEURO-OTOLOGIA</b></p> <p>14:00* Doença de Ménière   Jose Lopez Escamez  14:25* Enxaqueca vestibular   Jose Lopez Escamez  14:50* Falência vestibular bilateral   Konrad Weber  15:15 Casos clínicos   José Pimentel, Dario Yacovino, Konrad Weber, Jose Lopez Escamez, João Lemos</p> <p>16:15 Intervalo para café</p> <p>16:30 Hands-on (Intervalo para café 18:00-18:15)</p> <p>Station 1. Nistagmo e exame ocular motor   João Lemos  Station 2. Impulso cefálico   Konrad Weber  Station 3. Manobras posicionais   Dario Yacovino  Station 4. Prova calórica, vibração, agitação cefálica, audiometria   Tiago Eça  Station 5. Potenciais evocados miogénicos vestibulares   Jose Lopez Escamez  Station 6. Reabilitação vestibular   Teresa Benzinho</p> <p>19:45 Considerações finais   João Lemos, José Pimentel</p> <p>19:55 Fim do curso</p> <p>* Questões e Respostas no final de cada sessão</p> <p><b>Patrocinador Principal:</b> Sanofi - Genzyme</p> <p><b>Patrocinadores:</b> Merck; Mylan; Novartis</p> <p><b>Equipamento gentilmente cedido por:</b> Medizin; Palex; Roboptics</p>	SALA B
20:00		

10:15	<b>XIX FÓRUM DE CIRURGIA DE EPILEPSIA</b> Organização: Liga Portuguesa Contra a Epilepsia	SALA C
10:15	Recepção e café	
10:30	Centro Hospitalar Universitário de São João (CHUSJ) Moderação: CHUC	
11:30	Centro Hospitalar Universitário de Coimbra (CHUC) Moderação: CHULN	
12:30		
12:30	Almoço	
14:00	<b>XIX FÓRUM DE CIRURGIA DE EPILEPSIA</b>	SALA C
14:00	Centro Hospitalar Lisboa Ocidental (CHLO) Moderação: CHUP	
15:00	Centro Hospitalar e Universitário Lisboa Norte (CHULN) Moderação: CHUSJ	
16:00	Café	
16:15	Centro Hospitalar do Porto (CHP) Moderação: CHLO	
17:15		
14:30	<b>REUNIÃO DA SECÇÃO DE NEUROLOGIA DO COMPORTAMENTO</b>	SALA D
14:30	Brain imaging and artificial intelligence Patrícia Figueiredo	
15:00	A Data Science Approach to Unravel Prognostic Markers in Neurodegenerative Diseases Sara Madeira	
15:30	Discussão	
16:00	Intervalo	
16:30	Comunicações Orais	
17:30	Assembleia Geral da SNC	
18:30	18:30 Encerramento	



# PROGRAMA CONGRESSO

## QUINTA-FEIRA | 15 de novembro de 2018

Nota: O programa poderá ser sujeito a pequenos ajustes de horário.

07:30	Abertura do Secretariado	
08:00	<b>E-Posters A – P1 (EP001- EP015)</b> <b>Moderadores: João Chaves   Pedro Guimarães</b>	FOYER PISO 0
08:30	<i>(ver pág. 51)</i>	
08:00	<b>E-Posters A – P2 (EP016-EP036)</b> <b>Moderadores: Augusto Ferreira   Joana Damásio</b>	SALA PORTO
08:30	<i>(ver pág. 56)</i>	
08:00	<b>E-Posters A – P3 (EP037-EP063)</b> <b>Moderadores: Fernando Pita   Carlos Correia</b>	SALA PORTO
08:30	<i>(ver pág. 65)</i>	
08:30	<b>Comunicações Orais A – CO1 (CO-001 - CO-010)</b> <b>Moderadores: Dílio Alves   Lopes Lima</b>	SALA A
10:00	<i>(ver pág. 13)</i>	
08:30	<b>Comunicações Orais A – CO2 (CO-011 - CO-020)</b> <b>Moderadores: Leonor Correia Guedes   Susana Pereira</b>	SALA B
10:00	<i>(ver pág. 16)</i>	
08:30	<b>Comunicações Orais A – CO3 (CO-021 - CO-029)</b> <b>Moderadores: Elsa Parreira   José Mário Roriz</b>	SALA C
10:00	<i>(ver pág. 20)</i>	
10:00	Pausa Café	
10:30	<b>MESA REDONDA</b> <b>Sociedade Portuguesa de Neurorradiologia</b> <b>Moderadores: João Xavier   José Fonseca</b>	
10:30-10:55	Neurofeedback baseado em fMRI: o potencial terapêutico da neuroimagem Daniela Jardim Pereira	SALA A
10:55-11:20	Uso de métricas quantitativas em Neurorradiologia - da investigação à clínica Tiago Oliveira	
11:20-11:45	A inteligência artificial vai substituir os neurorradiologistas?   Daniela Seixas	
11:45-12:00	Discussão	
12:00		
10:30	<b>MESA REDONDA</b> <b>Sociedade Portuguesa de Genética Humana</b> <b>Moderador: Luísa Romão   Ricardo Taipa</b>	
10:30-10:55	LRP10: a novel player in late-onset inherited synucleinopathies   Wim Mandemakers	SALA B
10:55-11:20	Brain-on-a-Chip: using Human Induced Pluripotent Stem Cells (hiPSCs) as an ex-vivo tool for genetic classification and personalized medicine Hans van Bokhoven	
11:20-11:45	Translating novel comprehensive genetic approaches in neurology: a few practical examples   Jorge Oliveira	
11:45-12:00	Discussão	
12:00		
12:00	<b>SESSÃO INAUGURAL</b> <b>Direção da Sociedade Portuguesa de Neurologia</b>	
12:00-12:15	Apresentação Presidente da Direção da Sociedade Portuguesa de Neurologia	SALA A
12:15-13:00	Conferência: Inteligência Artificial, Aprendizagem Automática e Neurociências Prof. Dr. Arlindo Oliveira	
13:00		
13:00	Almoço	
14:30		

Nota: O programa poderá ser sujeito a pequenos ajustes de horário.

14:30	<b>SESSÃO – INTERNOS E JOVENS ESPECIALISTAS</b> Moderadores: Isabel Pavão Martins   João Cerqueira	SALA A
14:30-15:00	Exame neurológico José Ferro   Sara Parreira	
15:00-15:20	A utilização de Apps em Neurologia Ricardo Soares dos Reis	
15:30	15:20-15:30 Discussão	
15:30	<b>SIMPÓSIO 1 – Biogen</b>  Atrofia Muscular Espinhal - Uma nova abordagem para todos	SALA A
15:30-15:55	O impacto clínico e social da Atrofia Muscular Espinhal no doente adulto Luís Negrão	
15:55-16:20	O presente e o futuro do tratamento da Atrofia Muscular Espinhal com nusinersen Ignacio Pascual	
16:20-16:30	Discussão	
16:30 17:00	Pausa Café	
17:00	<b>CONFERÊNCIA</b> Criatividade e Inovação - desejo de eternidade Arquitecto Alexandre Alves Costa	SALA A
17:45	Moderador: Manuel Correia	
17:45	<b>TORNEIO DE NEUROLOGIA</b> "O Novo Jogo do Luso"	SALA A
19:15	Organizadores: Carlos Andrade   João Cerqueira   Madalena Pinto   Rui Araújo Apresentadores: Joaquim Pinheiro   Lúvia Sousa	
19:30	<b>SIMPÓSIO JANTAR* 1 – Zambon</b>  Quando o cérebro flutua: importância do controlo precoce das flutuações motoras e não motoras	
19:30-19:40	Introdução: Origem dopaminérgica e não- dopaminérgica das flutuações na DP Cristina Costa	
19:40-20:00	Deteção precoce das flutuações motoras Miguel Coelho	
20:00-20:20	Deteção precoce das flutuações não motoras Ana Morgadinho	
20:30	Jantar	
	<i>* Sujeito a inscrição prévia.</i>	

# PROGRAMA CONGRESSO

## SEXTA-FEIRA | 16 de novembro de 2018

Nota: O programa poderá ser sujeito a pequenos ajustes de horário.

07:30	Abertura do Secretariado	
08:00	<b>E-Posters B – P4 (EP064-EP083)</b> <b>Moderadores: João Sargento Freitas   Miguel Veloso</b> (ver pág. 75)	FOYER PISO 0
08:30		
08:00	<b>E-Posters B – P5 (EP084-EP100)</b> <b>Moderadores: Ana Sofia Correia   Ernestina Santos</b> (ver pág. 82)	SALA PORTO
08:30		
08:00	<b>E-Posters B – P6 (EP101-EP113)</b> <b>Moderadores: Celso Pontes   Sofia Rocha</b> (ver pág. 89)	SALA PORTO
08:30		
08:30	<b>Comunicações Oraís B – CO4 (CO-030 - CO-039)</b> <b>Moderadores: Elsa Azevedo   Miguel Viana Baptista</b> (ver pág. 24)	SALA A
10:00		
08:30	<b>Comunicações Oraís B – CO5 (CO-040 - CO-049)</b> <b>Moderadores: Ana Martins da Silva   Pedro Abreu</b> (ver pág. 28)	SALA B
10:00		
08:30	<b>Comunicações Oraís B – CO6 (CO-050 - CO-057)</b> <b>Moderadores: Carolina Garrett   Isabel Santana</b> (ver pág. 32)	SALA C
10:00		
10:30	Pausa Café	
10:30	<b>MESA REDONDA</b> <b>Universidade, inovação, e o que vem a seguir?</b> <b>Moderadores: Pedro Rodrigues   Ana Catarina Fonseca</b>	
	10:30-10:50 Estudos da glia   Mónica Sousa	
	10:50-11:10 Redes neuronais   Paula Pego	SALA A
	11:10-11:30 Aplicação da bioengenharia   Paulo Aguiar	
12:00	11:30-12:00 Discussão	
12:00	<b>SIMPÓSIO 2 – Sanofi Genzyme</b>	
	<b>Os Desafios da Inovação: Um novo paradigma no tratamento da EM</b> <b>Moderador: João Cerqueira</b>	
	12:00-12:20 Introdução. A importância do tratamento precoce na EM João Cerqueira	SALA A
	12:20-12:35 Foco no doente com EM agressiva   Ana Martins da Silva	
	12:35-12:45 A Trajetória do Doente – A definição da resposta ótima do tratamento Livia Sousa	
	12:45-12:55 Partilha de Experiências   João Ferreira	
13:00	12:55-13:00 Discussão	
13:00	Almoço	
14:30	<b>MESA REDONDA</b> <b>Sinapse Neurociências</b> <b>Moderadores: Catarina Oliveira   João Massano</b>	
	14:30-14:35 Introdução - os desafios da inovação tecnológica e as Neurociências Catarina Oliveira	SALA A
	14:35-14:50 Tecnologia e integração de cuidados de Saúde em Doença de Parkinson Tiago Mestre	
	14:50-15:00 Discussão	
	15:00-15:20 Estratégias de Publicação: desafios para os Neurologistas   Helena Donato	
15:30	15:20-15:30 Discussão	

Nota: O programa poderá ser sujeito a pequenos ajustes de horário.

14:30	<b>MESA REDONDA</b> Sociedade Portuguesa de Neuropediatria  Inovações Tecnológicas na Neuropediatria Moderadores: Filipe Palavra   Manuela Santos  10:30-10:55 Novas Tecnologias na Epilepsia   Cristina Pereira 10:55-11:20 Novas tecnologias e dor crónica pediátrica   Inês Carrilho 11:20-11:45 Novas tecnologias e cérebro em desenvolvimento   José Paulo Monteiro	SALA B
15:30	<b>SIMPÓSIO 3 – Roche</b> 150 anos após Charcot: o que sabemos sobre a Esclerose Múltipla?	SALA A
16:30 17:00	Pausa Café	
17:00	<b>MESA REDONDA</b> Doenças Desmielinizantes  Digital health and patient monitoring in neurology: disruption or evolution? Moderador: João Cerqueira  17:00-17:05 Introdução   João Cerqueira 17:05-17:20 Saúde digital e monitorização dos pacientes: o que podemos esperar António Murta 17:20-17:35 Digital health and patient monitoring in neurology: why it matters to neurologists Marcus D'Souza 17:35-17:50 Saúde digital e monitorização dos pacientes: porque interessa aos pacientes João Medeiros 17:50-18:25 Debate com a audiência   António Murta, João Medeiros 18:25-18:30 Notas finais   Pedro Abreu	SALA A
17:00	<b>MESA REDONDA</b> Neurointensivismo Moderadores: Filipa Falcão   Ana Patrícia Antunes  17:00-17:25 Monitorização multimodal no doente neurocrítico   Celeste Dias 17:25-17:50 Optimization of cerebral perfusion in neurocritical care stroke patients Julian Bösel 17:50-18:15 Padrões eletroencefalográficos e prognóstico do estado de mal epiléptico não convulsivo nos doentes neurocríticos   Carla Bentes 18:15-18:30 Discussão	SALA B
18:30 19:30	Assembleia geral da SPN (acesso livre aos Sócios da SPN, inscritos ou não do Congresso de Neurologia)	SALA A
20:00	<b>JANTAR DO CONGRESSO</b>  <b>SIMPÓSIO JANTAR* 2 – Merck</b>  Inovação no tratamento da EM: a partilha da experiência clínica com MAVENCLAD® em Portugal Moderador: Joana Guimarães  Eficácia e segurança a longo prazo de MAVENCLAD® Sónia Batista Experiência clínica com MAVENCLAD® em Portugal Carlos Capela  <i>* Sujeito a inscrição prévia.</i>	

# PROGRAMA CONGRESSO

## SÁBADO | 17 de novembro de 2018

Nota: O programa poderá ser sujeito a pequenos ajustes de horário.

07:30	Abertura do Secretariado	
08:00	<b>E-Posters B – P7 (EP114-EP133)</b> <b>Moderadores: Ana Graça Velon   Miguel Grunho</b> <i>(ver pág. 94)</i>	FOYER PISO 0
08:30		
08:00	<b>E-Posters B – P8 (EP134-EP158)</b> <b>Moderadores: João Martins   Márcio Cardoso</b> <i>(ver pág. 102)</i>	SALA PORTO
08:30		
08:00	<b>E-Posters B – P9 (EP159-EP177)</b> <b>Moderadores: Carla Ferreira   Teresa Pinho e Melo</b> <i>(ver pág. 111)</i>	SALA PORTO
08:30		
08:30	<b>Comunicações Oraís C – CO7 (CO-058 - CO-067)</b> <b>Moderadores: Luís Maia   Marina Magalhães</b> <i>(ver pág. 35)</i>	SALA A
10:00		
08:30	<b>Comunicações Oraís C – CO8 (CO-068 - CO-075)</b> <b>Moderadores: Fernando Silveira   Luís Negrão</b> <i>(ver pág. 39)</i>	SALA B
10:00		
08:30	<b>Comunicações Oraís C – CO9 (CO-076 - CO-084)</b> <b>Moderadores: Joana Guimarães   Vítor Oliveira</b> <i>(ver pág. 43)</i>	SALA C
10:00		
08:30	<b>Comunicações Oraís C – CO10 (CO-085 - CO-092)</b> <b>Moderadores: José Pimentel   Ricardo Taipa</b> <i>(ver pág. 46)</i>	SALA D
10:00		
10:30	Pausa Café	
10:30		
10:30	<b>SESSÃO SPN</b> <b>Casos Clínicos</b>	
	10:30-11:00 Doença do movimento Apresentação: Fradique Moreira   Discussão: Miguel Gago	SALA A
	11:00-11:30 Doença vascular cerebral Apresentação: Gustavo Cordeiro   Discussão: Elsa Azevedo	
	11:30-12:00 Epilepsia Apresentação: Ricardo Rego   Discussão: Francisco Sales	
12:00		
12:00	<b>SIMPÓSIO 3 – Novartis</b> <b>Factos &amp; Mitos na Esclerose Múltipla II Bem vindos à transformação da prevenção da enxaqueca</b>	
	12:00-12:20 Factos & mitos de Fingolimod   João de Sá, Pedro Abreu	SALA A
	12:20-12:40 Current challenges & new perspectives on migraine treatment management Patricia Pozo	
	12:40-13:00 Transforming migraine prevention   Raquel Gouveia	
13:00	13:00 Close and final remarks	
13:00		
14:30	Almoço	

Nota: O programa poderá ser sujeito a pequenos ajustes de horário.

14:30	<b>MESA REDONDA</b> <b>Doenças Neuromusculares</b>  <b>Atualização em Distrofias Musculares das Cinturas</b> <b>Moderadores: Anabela Matos   Luís Negrão</b>  14:30-14:40 Homenagem ao Dr. António Guimarães Manuel Melo Pires  14:40-15:10 Tratamento integrado das distrofias musculares das cinturas – a experiência italiana   Luisa Politano 15:10-15:15 Novos desafios nas distrofias musculares das cinturas – do passado à atualidade Luís Negrão 15:15-15:30 Classificação e patofisiologia   Luis Santos 15:30-15:40 O valor da biopsia muscular no III milénio   Manuel Melo Pires 15:40-16:00 Resolver o não resolvido: a próxima abordagem genética Maria Rosário Almeida	SALA A
16:00		
14:30	<b>MESA REDONDA</b> <b>Demências</b>  <b>Dementia in an evolving world</b> <b>Moderadores: Ana Verdelho   António Gonçalves Pereira</b>  14:30-15:10 Possibilities in the diagnosis of different dementias Alexandre Mendonça 15:10-15:50 Technologies to Support Community-Dwelling Persons With Dementia Franka Meiland 15:30-16:00 Discussão	SALA B
16:00		
16:00	Entrega de Prémios e Encerramento	SALA A
16:30		

# COMUNICAÇÕES ORAIS

## CO-001 IS MIR-134 A SUITABLE BIOMARKER FOR MESIAL TEMPORAL LOBE EPILEPSY?

**Bárbara Leal**<sup>1,2</sup>; **João Chaves**<sup>3</sup>; **Diana Rodrigues**<sup>1</sup>; **Cláudia Carvalho**<sup>1,2</sup>; **Ricardo Ferreira**<sup>1</sup>; **Andreia Bettencourt**<sup>1,2</sup>; **Joel Freitas**<sup>3</sup>; **João Lopes**<sup>3</sup>; **João Ramalheira**<sup>3</sup>; **Berta Martins Da Silva**<sup>1,2</sup>; **António Martins Da Silva**<sup>3</sup>; **Paulo P Costa**<sup>2,4</sup>

1 - Laboratório Imunogenética, DPIM, ICBAS-UPorto; 2 - UMIB-ICBAS-UPorto; 3 - Hospital Santo António - Centro Hospitalar do Porto; 4 - Instituto Nacional de Saúde Dr. Ricardo Jorge

**Background:** Several experimental and clinical studies have suggested that microRNAs (miRNAs) could be potential epilepsy biomarkers. Nowadays, research has been focused in miR-134, a brain-specific miRNA that plays important roles in dendritic spine development and neuronal structure regulation. An upregulation of miR-134 has been reported both in brain tissue of experimental models (Jimenez-Mateos 2012) and plasma from epileptic patients (Sun 2017). It has also been observed that some anti-seizure drugs down-regulate mir-134 plasmatic levels (Sun 2017) highlighting the role of this miRNA in epileptogenesis. Our aim was to quantify miR-134 serum levels in a cohort of Mesial Temporal Lobe Epilepsy (MTLE) patients and correlate with clinical characteristics such as drug response.

**Methods:** MiR-134 expression levels were evaluated, by molecular biology techniques, in the serum of 46 MTLE-HS patients (26F, 43 ± 12 years, age onset= 13 ± 11 years, 35 refractory to treatment) and 44 healthy individuals.

**Results:** We observed that miR-134 was higher in MTLE-HS ( $p = 0.00002$ , Area Under the Curve=0.74), especially in those refractory to treatment, comparing to controls.

**Conclusion:** The results obtained in this study are in accordance with previous experimental and clinical studies, confirming that miR-134 may be a suitable epileptogenesis biomarker. These results also support the hypothesis that targeting miR-134 may be a novel therapeutic approach (Jimenez-Mateos 2015) that in conjunction with anti-seizure drugs could improve seizure control.

Partially, supported by a BICE Tecnifar Grant

**Palavras-chave:** epilepsia, biomarcadores, miRs, miR-134

## CO-002 CRITÉRIOS DE DIAGNÓSTICO DOS DISTÚRBIOS DO DESPERTAR: UMA ANÁLISE COMPORTAMENTAL

**Ariana Barros**<sup>1,2</sup>; **Ginevra Ugucioni**<sup>2</sup>; **Victoire Salkin-Goux**<sup>2</sup>; **Smaranda Leu-Semenescu**<sup>2,3</sup>; **Pauline Dodet**<sup>2,3</sup>; **Isabelle Arnulf**<sup>2,3</sup>

1 - Centro Hospitalar de Lisboa Central, Lisboa; 2 - AP-HP, Pitié -Salpêtrière Hospital, Sleep Disorders Unit, Paris, France; 3 - IHU@ICM, Sorbonne University, Paris, France

**Introdução:** Os distúrbios do despertar (DD; i.e., sonambulismo, terrores noturnos e despertares confusionais) são parasomnias do sono não-Rapid Eye Movement, caracterizadas por comportamentos inapropriados, que ocorrem durante um despertar parcial do sono N3. Atualmente, o diagnóstico baseia-se essencialmente na história clínica e o papel da vídeo-polissonografia é questionável e reservado a casos mais complexos.

**Objetivos:** Encontrar e validar marcadores comportamentais na vídeo-polissonografia que suportem o diagnóstico destes distúrbios.

**Metodologia:** Incluídos 52 doentes com DD e 52 controlos (controlos saudáveis e doentes com distúrbios respiratórios do sono, hipersomnia central ou insónia). Todos os comportamentos observados durante as interrupções do sono N3 foram comparados entre os 2 grupos.

**Resultados:** Analisados 1335 episódios. Doentes com DD têm despertares de N3 mais longos e frequentes que os controlos. Comportamentos como abertura dos olhos, flexão do pescoço, exploração visual do ambiente, somniloquia, flexão do tronco e interação com o ambiente (em ordem decrescente de frequência) foram mais comuns no grupo DD que no grupo controlo, enquanto que a frequência de comportamentos habituais e calmos do despertar não diferiram entre os grupos. Um cut-off de  $\geq 2$  interrupções de N3 com abertura dos olhos, apresentou uma sensibilidade de 94,2% e uma especificidade de 76,9% (eficácia confirmada numa segunda noite de monitorização). Marcadores combinados (i.e.,  $\geq 6$  despertares do sono N3 associados a  $\geq 2$  interrupções de N3 com abertura dos olhos) obteve uma especificidade de 94%. Comportamentos como expressão facial de medo/surpresa (67,3% dos doentes), sentar-se (32,7%), gritar ou deambular foram específicos dos doentes com DD.

**Conclusões:** Um simples marcador comportamental das interrupções de N3 baseado na análise da vídeo-polissonografia (i.e. "abertura dos olhos" em  $\geq 2$  episódios na mesma noite) teve uma sensibilidade, especificidade e reprodutibilidade elevada para discriminar doentes com DD de controlos. Este marcador pode vir a ser usado na prática clínica para suportar este diagnóstico.

**Palavras-chave:** Distúrbios do despertar, Sonambulismo, Terrores noturnos

## CO-003 FATORES PRECIPITANTES E DESENCADEANTES DE SONAMBULISMO E TERRORES NOTURNOS NOS ADULTOS: O PAPEL DO STRESS

**Ariana Barros**<sup>1,2</sup>; **Victoire Salkin-Goux**<sup>1</sup>; **Elisabeth Groos**<sup>1</sup>; **Vanessa Slimani**<sup>1</sup>; **Isabelle Arnulf**<sup>1,3</sup>

1 - AP-HP, Pitié -Salpêtrière Hospital, Sleep Disorders Unit, Paris, France; 2 - Centro Hospitalar de Lisboa Central, Lisboa; 3 - IHU@ICM, Sorbonne University, Paris, France

**Introdução:** O sonambulismo (SN) e terrores noturnos (TN) são parasomnias do sono não-Rapid Eye Movement, caracterizadas por comportamentos inapropriados, frequentemente amnésicos, que ocorrem durante um despertar do sono N3, e podem resultar em incontroláveis lesões e traumatismos significativos. A fisiopatologia destes distúrbios é incerta e o conhecimento dos seus fatores desencadeantes é limitado, principalmente em adultos.

**Objetivos:** Explorar a prevalência de 15 fatores precipitantes e desencadeantes através de um questionário sistematizado numa população de doentes com SN e TN e avaliar a influência do sexo, idade de diagnóstico e frequência dos episódios na distribuição destes fatores.

**Metodologia:** Incluídos todos os doentes adultos, consecutivos, com SN/TN, referenciados a uma Unidade de Distúrbios do Sono de um Hospital Universitário, de janeiro de 2015 a maio de 2017, e que completaram: (i) a *Paris Arousal Disorders Severity Scale*; (ii) uma lista sistematizada de 15 fatores desencadeantes/precipitantes, e (iii) registo vídeo-polissonográfico de 2 noites consecutivas.

**Resultados:** Entre os 101 doentes com SN/TN (média de idade 30,7±9,0; 52,5% do sexo masculino), quase todos (99%) relataram pelo menos um fator desencadeante (mediana de 7 fatores reportados por doente). O fator desencadeante mais comum foi o stress (stress geral em 94,1% e evento stressante no dia anterior em 87,1%). Os outros fatores desencadeantes frequentemente reportados foram (em ordem decrescente): dias de trabalho (57,4%), dormir em ambiente não familiar (33,7%) e privação de sono (31,7%). Verificou-se uma associação positiva entre stress, privação de sono e dias de trabalho.

**Conclusões:** Os fatores precipitantes são frequentes no SN/TN. Os doentes com SN/TN acreditam que os seus episódios são precipitados por um ou mais fatores, nomeadamente, o stress, privação de sono, e dormir em ambiente não familiar. Uma maior consciencialização e evicção destes fatores pode diminuir a frequência dos episódios, muitas vezes associados a comportamentos violentos e por vezes fatais.

**Palavras-chave:** Parassomnia, Sonambulismo, Terrores nocturnos, Stress, Privação de sono

### CO-004 CIRURGIA DE EPILEPSIA - RELAÇÃO ENTRE RESULTADO HISTOPATOLÓGICO E PROGNÓSTICO CIRÚRGICO

Joana Jesus-Ribeiro<sup>1</sup>; Pedro Correia<sup>1</sup>; Joana Parra<sup>2</sup>; Conceição Bento<sup>1</sup>; Olinda Rebelo<sup>1</sup>; Francisco Sales<sup>1</sup>

1 - Serviço de Neurologia, Centro Hospitalar e Universitário de Coimbra; 2 - Serviço de Neurologia, Centro Hospitalar Lisboa Central

**Introdução:** O resultado histopatológico tem um papel preponderante na orientação do doente após cirurgia de epilepsia, sendo essencial perceber o seu impacto no prognóstico cirúrgico.

**Objectivos:** Avaliar qual a relação entre a categoria histopatológica e o prognóstico cirúrgico na cirurgia de epilepsia.

**Metodologia:** Estudo de Coorte, com inclusão de doentes submetidos a cirurgia de epilepsia entre 2000-2015, com divisão em 7 categorias histopatológicas: 1-esclerose do hipocampo (EH); 2-malformações do desenvolvimento cortical (MDC); 3-long-term epilepsy associated tumors (LEATs); 4-outros tumores (OT); 5-malformações vasculares (MV); 6-lesões sequelares (LS); 7-inconclusivo. Análise descritiva das características clínicas e prognóstico cirúrgico segundo a classificação de Engel a 1 e 2 anos. Aplicou-se o teste Wilcoxon para amostras emparelhadas e o teste Qui-quadrado para avaliar a relação entre categoria histopatológica e prognóstico cirúrgico (bom prognóstico classe I de Engel).

**Resultados:** A nossa amostra incluiu 135 doentes, 51,9% do género feminino, com idade média de início das crises de 19,1±14,6 anos e idade média de cirurgia de 34,3±12,2 anos. Trinta e dois doentes apresentavam EH, 13 MDC, 48 LEATs, 12 OT, 16 MV, 5 LS, 9 inconclusivos. 71,1% dos doentes apresentaram bom prognóstico após 1 ano da cirurgia e 63,7% após 2 anos, sendo esta diferença significativa (p=0,021). Verificou-se uma redução dos antiepilépticos em 33,3% dos doentes. As diferentes categorias histopatológicas não são homogéneas relativamente ao prognóstico cirúrgico (p=0,002). No primeiro ano após a cirurgia, a EH foi a categoria com maior percentagem de doentes com Engel I (84,4%). No segundo ano após a cirurgia, os LEATs foram a categoria com maior percentagem de doentes em Engel I (75,0%). As LS foram a categoria com pior prognóstico em ambos os anos.

**Conclusão:** O prognóstico cirúrgico não é homogéneo nas diferentes categorias histopatológicas, sendo a EH e os LEATs as categorias com maior percentagem de doentes em Engel I.

**Palavras-chave:** Cirurgia de Epilepsia, Resultado histopatológico, Prognóstico cirúrgico

### CO-005 THE IMPACT OF PERICTAL CENTRAL APNEA ON BREATHING DYSFUNCTION AND SUDEP

Rita Martins<sup>1,2,3</sup>; Laura Vilella<sup>2,3</sup>; Nuria Lacuey<sup>2,3</sup>; Johnson Hampson<sup>2</sup>; Sandhya Rani<sup>2</sup>; Kingman Strhol<sup>4</sup>; Samden Lhatoo<sup>2,3</sup>

1 - Hospital Prof. Doutor Fernando Fonseca; 2 - Epilepsy Center, University Hospitals Cleveland Medical Center, Cleveland, OH, USA; 3 - NINDS Center for SUDEP Research (CSR), Cleveland, OH, USA; 4 - Division of Pulmonary, Critical Care and Sleep Medicine, University Hospitals Medical Center, Cleveland, OH, USA

**Introduction:** Sudden unexpected death in epilepsy (SUDEP) is a leading neurological cause of total years of potential life lost. Severe hypoventilation and hypoxemia are frequent in generalized tonic-clonic seizures, however may also occur in focal seizures, particularly arising from temporal lobe.

**Objective:** To characterize periictal central apnea (PICA) in focal nonconvulsive (NCS) and generalized convulsive seizures (GCS) of intractable epilepsy and its relationship with SUDEP mechanisms.

**Methods:** Prospective study of autonomic and breathing biomarkers of SUDEP in patients ≥18 years old. Polygraphic physiological responses were analyzed, including thoraco-abdominal excursions, peripheral capillary oxygen saturation (SpO2) and video electroencephalogram. PICA was classified as ictal central apnea (ICA) or post-convulsive central apnea (PCCA).

**Results:** A total of 476 seizures were analyzed (204 patients). Seizures were classified as GCS (231/476 [48.5%]) or NCS (245/476 [51.5%]). ICA was present in 154/407 (37.8%) seizures, exclusively seen in focal epilepsy (p<0.0001) and more frequently in temporal lobe seizures (OR 10.4, 95% CI 5.5-19.3, p=0.001). ICA was associated with moderate hypoxemia (SpO2 85-75%). PCCA occurred exclusively in GCS (40/223 [17.9%] seizures) and more frequently in generalized epilepsy (p=0.003). PCCA was associated with moderate (SpO2 85-75%) to severe hypoxemia (SpO2 <75%). Two near-SUDEP cases were observed, both with PCCA.

**Conclusions:** PICA may be subdivided in two distinct phenomena in ictal and post-ictal periods. ICA is a semiological feature of focal epilepsy, more frequent in temporal lobe seizures, and may be associated with severe hypoxemia. PCCA occurs in both focal and generalized epilepsies and is always associated with severe oxygen desaturations. PCCA is the common feature in near-SUDEP cases. This suggests a different pathophysiology for ICA and PCCA. Our study points to drivers of peri-ictal hypoxemia, including prolonged ictal and postictal central apnea, as potential SUDEP biomarkers.

**Conflicts of interest:** Samden Lhatoo is funded by the Center for SUDEP Research

**Palavras-chave:** apnea, SUDEP, seizures, breathing

### CO-006 FAMILIAL HEMIPLEGIC MIGRAINE PRESENTING AS ELECTROGRAPHIC STATUS EPILEPTICUS

Rita Martins<sup>1,2</sup>; Modhi Alkhalidi<sup>2</sup>; Guadalupe Fernandez<sup>2</sup>

1 - Hospital Prof. Doutor Fernando Fonseca, Amadora, Portugal; 2 - Epilepsy Center, University Hospitals Cleveland Medical Center, Cleveland, OH, USA

**Introduction:** Familial hemiplegic migraine (FHM) is characterized by attacks of transient motor weakness amongst other



neurologic features. Epilepsy is a common feature of FHM and more frequently associated with ATP1A2 and SCN1A gene mutations.

**Case Report:** 54-year-old male, with history of intellectual disability, presented with altered consciousness, left-sided hemiplegia and visuospatial neglect. Brain MRI showed right cortical fronto-temporo-parietal diffusion restriction and T2 hypersignal. Brain PET disclosed hypermetabolism in the same distribution. Video-electroencephalography showed focal electrographic status epilepticus (SE) arising from the right temporo-parietal area. A broad differential diagnosis was considered, which included ischemic, inflammatory and infectious etiologies. Extensive work-up was performed and serologic and CSF analysis were unremarkable, including infectious biomarkers and antineuronal antibodies. CT and ecographic imaging studies were negative for tumor detection. Antiepileptic drugs were started and electrographic normalization was observed. However, there was no clinical nor radiological evolution. The patient was started on methylprednisolone for five days and remarkable improvement was observed, with a complete neurologic deficits' resolution. Retrospectively, the patient mentioned a migraine attack lasting one day and preceding the onset of the symptoms. Further history revealed several shorter episodes since the age of 4 years-old. Family history was only remarkable for epilepsy or migraine without aura, not associated with motor or other deficits. Genetic testing revealed an ATP1A2 gene missense mutation (C2143G>A).

**Conclusions:** We report a case of FHM type 2 presenting as focal nonconvulsive status and severe encephalopathy. In FHM, seizures may occur independently of hemiplegic attacks. However, the mechanism of SE triggered by disease flairs is unclear and may be related with transient cerebral edema and cortical spreading depression resulting in synchronous neuronal hyperexcitability. Marked improvement of cerebral edema and resolution of SE were observed after corticosteroids treatment, therefore one can speculate that there is a direct mechanism between these two factors.

**Palavras-chave:** hemiplegic, migraine, status epilepticus, electrographic

## CO-007 UNIDADE DE MONITORIZAÇÃO DE EPILEPSIA PEDIÁTRICA: A EXPERIÊNCIA DE UM CENTRO

Mafalda Seabra<sup>4,6</sup>; Helena Rocha<sup>3</sup>; Ruben Rocha<sup>2</sup>; Mafalda Sampaio<sup>2</sup>; Miguel Leão<sup>5</sup>; José Augusto Mendes-Ribeiro<sup>3</sup>

2 - Centro Materno Infantil do Norte; 3 - Serviço de Neurofisiologia, Centro Hospitalar de São João; 4 - Faculdade de Medicina da Universidade do Porto; 5 - Serviço de Genética, Centro Hospitalar de São João; 6 - Serviço de Neurologia, Centro Hospitalar de São João; 7 - Serviço de Pediatria, Centro Hospitalar de São João

**Introdução:** As Unidades de Monitorização de Epilepsia (UME) focadas em adultos, dedicam-se sobretudo à avaliação pré-cirúrgica em doentes com epilepsias conhecidas. No caso das crianças, sobretudo em idades mais jovens, o esclarecimento de eventos paroxísticos assume relevância clínica como um importante motivo de referência. Nesta população especial, o registo de vídeo é essencial, dada a dificuldade na colheita da anamnese, e este exame assume uma particular importância na Neurologia Pediátrica.

**Objectivos:** Caracterizar aspectos clínicos, imagiológicos e neurofisiológicos das crianças internadas na UME pediátrica.

**Metodologia:** Estudo observacional, retrospectivo, que incluiu todas as crianças avaliadas na UME pediátrica entre Janeiro

de 2010 e Dezembro de 2015. Foram consultados os processos clínicos electrónicos para colheita de dados.

**Resultados:** Neste período foram realizados 138 exames. 69 das crianças avaliadas eram do sexo masculino (54%), com uma média de idades de 6 anos. Na maioria dos casos (55%) o motivo de referência foi o diagnóstico diferencial de movimentos paroxísticos. O segundo motivo mais frequente foi a caracterização de epilepsias já conhecidas (20%). 80 crianças (62%) não tinha história conhecida de epilepsia. Em média, a monitorização durou 49 horas. Em 21 casos (15%) foram registadas em Vídeo-EEG de boa qualidade técnica as crises epiléticas típicas permitindo um diagnóstico electroclínico definitivo. Em 29 crianças (22%) foi detectada algum tipo de actividade epileptiforme. Uma encefalopatia epilética foi diagnosticada em 17 crianças (13%). Foi identificada uma mutação genética/cromossomopatia em 14 crianças (10%).

**Conclusões:** Esta série demonstra a experiência do nosso centro ao longo de 6 anos de monitorizações em idade pediátrica. Este exame assume uma importância primordial, e tem tido uma utilização crescente, pelo seu valor demonstrado no diagnóstico e orientação de casos epiléticos e não epiléticos.

**Palavras-chave:** Epilepsia, Criança, Diagnóstico

## CO-008 ESTIMULAÇÃO DO NERVO VAGO NO TRATAMENTO DE EPILEPSIA REFRACTÁRIA- PERSPECTIVA DE UM CENTRO DE REFERÊNCIA NACIONAL

Patrícia Marques<sup>1</sup>; Joana Jesus Ribeiro<sup>1</sup>; Carolina Fernandes<sup>1</sup>; Pedro Correia<sup>1</sup>; Ana Inês Martins<sup>1</sup>; Conceição Bento<sup>1</sup>; Francisco Sales<sup>1</sup>

1 - Centro Hospitalar e Universitário de Coimbra, Coimbra

**Introdução:** A Estimulação do Nervo Vago (VNS) constitui uma opção terapêutica adjuvante na abordagem sintomática de epilepsias refratárias. Está descrita uma melhoria de 30-60% na frequência e intensidade das crises epiléticas nos doentes tratados, tendo várias séries de doentes na literatura sugerido uma eficácia crescente a longo prazo.

**Objectivos:** Analisar a evolução e eficácia da VNS em doentes tratados num centro de referência nacional.

**Metodologia:** Estudo retrospectivo, por consulta dos registos clínicos dos doentes. Aplicou-se o teste Qui-quadrado para avaliar a associação entre as variáveis estudadas.

**Resultados:** Incluídos 27 doentes com idade média de 40.22(±11.28) anos, 17 dos quais eram mulheres (63%). À data da colocação do estimulador vagal, a média de idades era 34.07(±12.01) anos e o tempo médio de duração da doença era 26.70(±12.94) anos. 96.3% dos doentes encontravam-se medicados com 3 ou mais antiepiléticos. O tempo médio de seguimento após início da VNS foi de 6.07(±3.82) anos. Em 5 doentes (18.5%) foi registada avaria ou intolerância ao estimulador no primeiro ano após a intervenção. Dos restantes, 55.5% referiu disфонia e/ou tosse, 14.8% desconforto cervical e 29.6% não teve queixas ou complicações. 44.4% dos doentes reduziram as crises no primeiro ano (29.6% reduziram até 25% a frequência de crises, 3.7% reduziram 25-50% e 3.7% reduziram 50-75%), aumentando para 66.6% aos 2 anos e persistindo superior a 50% aos 5 anos. Nenhum doente obteve remissão completa das crises. Verificou-se existir associação com significado estatístico (p=0.016) entre o aumento da intensidade aplicada aos 0 e 24 meses e a redução da frequência das crises, não se apurando o mesmo em relação a outros parâmetros da VNS, idade de intervenção, tempo de evolução da doença e antecedentes dos doentes.

**Conclusão:** A VNS tem utilidade no tratamento sintomático das epilepsias refratárias, apresentando um perfil de efeitos secundários que foi bem tolerado.

**Palavras-chave:** Estimulação Nervo Vago, Epilepsia refratária, Prognóstico

## CO-009 O QUE SABEM E SENTEM OS NOSSOS ADOLESCENTES COM EPILEPSIA SOBRE A SUA CONDIÇÃO CLÍNICA?

Catarina Félix<sup>1</sup>; Rita Silva<sup>2</sup>; Ana Isabel Dias<sup>2</sup>; Sofia Duarte<sup>2</sup>; Sandra Jacinto<sup>2</sup>; Ana Martins<sup>2</sup>; Eulália Calado<sup>2</sup>; José Pedro Vieira<sup>2</sup>

1 - Serviço de Neurologia, Hospital de Faro, Centro Hospitalar e Universitário do Algarve; 2 - Serviço de Neuropediatria, Hospital Dona Estefânia, Centro Hospitalar Lisboa Central

**Introdução:** A transição dos cuidados de pediatria para medicina de adultos está comprovadamente associada a aumento da morbidade/mortalidade sendo útil a implementação de programas de transição. Pretendemos identificar dificuldades sentidas pelos adolescentes relativamente à sua doença e aspectos que carecem de maior intervenção.

**Métodos:** Recolha de dados prospetiva, de Janeiro a Março/2018, com questionários de autopreenchimento em adolescentes dos 13 aos 18 anos, sem défice cognitivo, seguidos em consulta de epilepsia num centro de referência.

**Resultados:** Incluímos 51 doentes, 39,2% (n =20) dos 13-15 anos e 60,8% (n =31) dos 16-18 anos; 98% sabem o diagnóstico, 77% a medicação habitual e 71% são responsáveis pela medicação. Dos 13-15 anos, 70% sabem as consultas/exames que devem realizar periodicamente, 75% tem um amigo que sabe atuar numa crise e 95% identificam fatores precipitantes versus 55%, 75% e 65% dos 16-18 anos. Nos 13-15 anos 20% refere sentir limitações por ter a doença e 30% sentem que já foram prejudicados versus 41% e 50% dos 16-18 anos, sobretudo nos contextos social e escolar. Gravidez/contraceção foram abordadas em 12% dos doentes, escolha de profissão em 29%, privação do sono em 55% e consumo de álcool/drogas e saídas à noite em 61%. O processo de transição foi discutido em 14% dos doentes.

**Discussão/Conclusão:** A maioria dos adolescentes conhece os trâmites do seguimento da sua patologia e fatores precipitantes, mas os mais jovens apresentam melhores resultados. Quase metade dos doentes referem um impacto negativo/limitativo da doença no dia-a-dia. As temáticas gravidez/contraceção, escolha profissional e transição para medicina de adultos foram escassamente abordadas. Estes resultados podem refletir a medicina paternalista tendencialmente praticada, levando à fraca autonomia dos nossos adolescentes. A criação de programas estruturados de transição permitirá a capacitação dos adolescentes com metas formativas pré-determinadas que levarão à obtenção de maior autonomia na gestão da sua doença.

**Palavras-chave:** Epilepsia, Neuropediatria, Transição

## CO-010 ESTADO DE MAL MIOCLÓNICO CORTICAL: PADRÃO ELECTROCLÍNICO, ETIOLOGIAS, TRATAMENTO E PROGNÓSTICO

Ana Arraiolos<sup>1</sup>; Vanessa Silva<sup>1</sup>; Ana Rita Pinto<sup>1</sup>; José Vale<sup>1</sup>; Nuno Canas<sup>1</sup>

1 - Hospital Beatriz Ângelo

**Introdução:** O estado de mal mioclónico (EMM) é uma entidade rara que tem sido definida clinicamente pela ocorrên-

cia de mioclonias contínuas ou em salvas, por um período de tempo suficientemente prolongado para causar impotência funcional, normalmente >30min. No entanto, as séries de EMM têm incluído doentes com mioclonias corticais e subcorticais, contribuindo para que não esteja completamente esclarecida a sua correlação electro-clínica ou critérios electroencefalográficos (EEG).

**Objetivo:** Descrição de uma série de doentes com EMM com mioclonias corticais, incluindo as suas características electroclínicas, etiologias, tratamento e prognóstico

**Métodos:** Estudo retrospectivo dos doentes com o diagnóstico de EMM cortical (associado a alterações epileptiformes identificadas na monitorização de vídeo-EEG) internados no nosso hospital nos últimos 5 anos.

**Resultados:** Identificámos 10 doentes, 7 homens, idade média 73.3 anos (46-90). O EMM foi sintomático em todos os doentes, secundário a encefalopatia hipóxico-isquémica (EHI) em 4 doentes, a encefalopatia tóxico-metabólica (ETM) em 4 e a síndrome neurodegenerativa em 2 doentes. Em todos as mioclonias eram predominantemente axiais, afectando simetricamente a face, pescoço e região proximal dos membros superiores, associando-se a surto de pontas e/ou polipontas difusas com predomínio anterior ou nas regiões fronto-temporais/vértex. Todos os doentes com EMM associado a ETM apresentaram duração <24h e foram controlados apenas com 1 fármaco antiepilético (FAE) (clonazepam ou levetiracetam), com recuperação electroclínica completa após controlo dos fatores subjacentes. Nos doentes com EHI a duração do EMM foi >72h e houve necessidade de >2 FAE para o seu controlo, tendo 3 doentes falecido.

**Conclusão:** Nesta série demonstramos que o EMM cortical é uma entidade que, apesar de apresentar um padrão electroclínico homogéneo, apresenta etiologias, respostas ao tratamento e prognósticos variáveis. Tal como ocorre noutros tipos de estado de mal epilético, a etiologia é um factor determinante para o prognóstico, estando os EMM relacionados com EHI associados a elevada mortalidade.

**Palavras-chave:** Estado de mal mioclónico, Encefalopatia tóxico-metabólica, encefalopatia hipóxico-isquémica, Mioclonias

## CO-011 RENDIMENTO DIAGNÓSTICO DE TESTES DE SEQUENCIAÇÃO GÉNICA DE PRÓXIMA GERAÇÃO (NGS) APLICADOS A SÍNDROMES NEUROLÓGICAS: ESTUDO TRANSVERSAL RETROSPECTIVO

Cláudia Marques-Matos<sup>1,2</sup>; Isabel Alonso<sup>4</sup>; Miguel Leão<sup>3</sup>

1 - Serviço de Neurologia do Centro Hospitalar São João, Porto; 2 - Departamento de Neurociências Clínicas e Saúde Mental da Faculdade de Medicina da Universidade do Porto; 3 - Serviço de Genética Humana do Centro Hospitalar São João, Porto; 4 - Instituto Biologia Molecular e Celular

**Introdução:** Tem-se assistido a um aumento exponencial no conhecimento da etiologia genética de doenças neurológicas e existe uma clara tendência para o aparecimento de tratamentos com especificidade genética, em doenças previamente sem terapêutica dirigida. Assim, os neurologistas devem familiarizar-se com as potencialidades e limitações dos testes genéticos.

**Metodologia:** Análise retrospectiva, transversal, do rendimento diagnóstico de testes de Next Generation Sequencing (NGS) pedidos consecutivamente entre 01/16 e 06/17 para doentes com síndromes neurológicas de etiologia indeterminada num centro terciário.

**Resultados:** Obteve-se diagnóstico molecular definitivo em

33,2% dos 190 doentes incluídos e diagnóstico provavelmente patogénico em mais 5,3%. As síndromes neurológicas mais representadas foram: défice intelectual/autismo (45,8%), epilepsia (12%), demência (9,9%) e miopatia (9,4%). A maior taxa de diagnóstico encontrada foi para as miopatias (61,1%).

Adicionalmente, 20% dos resultados foram de significado clínico indeterminado e encontrou-se uma taxa de 5,3% de achados acidentais patogénicos, não relacionados com o fenótipo. Estas taxas não demonstraram associação com o tipo de técnica NGS utilizada.

Objetivou-se ainda uma aparente melhor *performance* do Mendelioma, quando comparado com os painéis multigene e *whole-exome sequencing trio*, tanto para a amostra global (52,5% vs. 31,7%,  $\chi^2$  test,  $p < 0.05$ ) como para o défice intelectual/autismo em particular (68,4% vs. 33,3%,  $\chi^2$  test,  $p < 0.05$ ). No entanto, apenas 14% dos doentes realizou esta técnica, objetivando-se um predomínio dos painéis multigene (79%).

**Conclusões:** Os nossos resultados, estritamente clínicos, mostram que para aproximadamente um terço dos doentes com doenças neurológicas de etiologia indeterminada é possível alcançar um diagnóstico através de técnicas de NGS.

Sugere-se que os painéis multigene sejam mais eficientes para grupos fenotípicos mais bem definidos como as miopatias, enquanto que de forma geral e para fenótipos heterogéneos como o défice intelectual/autismo, uma abordagem mais ampla de WES com ou sem análise bioinformática sequencial de painéis virtuais parece ser mais eficaz e eventualmente económica.

**Palavras-chave:** Next-generation Sequencing, Whole-exome Sequencing, Painel multigene, Mendelioma, Rendimento diagnóstico

## CO-012 TUMORES DA SÉRIE GLIAL COMO MIMETIZADORES DE ENCEFALITE AUTOIMUNE

Diogo Costa<sup>1</sup>; Inês Laranjinha<sup>1</sup>; Ricardo Taipa<sup>2</sup>; Manuel Melo Pires<sup>2</sup>; Luís Cardoso<sup>3</sup>; Vasco Sá Pinto<sup>4</sup>; Carolina Noronha<sup>4</sup>; Joana Damásio<sup>1</sup>; Ana Martins Da Silva<sup>1,5</sup>; Raquel Samões<sup>1</sup>

1 - Serviço de Neurologia, Centro Hospitalar do Porto - Hospital de Santo António; 2 - Unidade de Neuropatologia, Centro Hospitalar do Porto - Hospital de Santo António; 3 - Serviço de Neuroradiologia, Centro Hospitalar do Porto - Hospital de Santo António; 4 - Serviço de Neurocirurgia, Centro Hospitalar do Porto - Hospital de Santo António; 5 - Unit for Multidisciplinary Research in Biomedicine (UMIB), Instituto de Ciências Biomédicas Abel Salazar - Universidade do Porto

**Introdução:** O diagnóstico de encefalite autoimune é complexo atendendo à descrição de novos auto-anticorpos e à existência de doentes seronegativos. A imunoterapia precoce pode alterar o prognóstico, implicando considerar múltiplos diagnósticos diferenciais no menor tempo possível.

**Casos clínicos:** Apresentamos três doentes com epilepsia focal de difícil controlo ab initio, alterações cognitivas, sem febre, com ressonâncias sugestivas de encefalite, alterações no EEG envolvendo o lobo temporal, estudo citoquímico e microbiológico de líquor normal e antineuronais negativos (critérios de encefalite autoimune conforme Graus, 2016).

(A) 73 anos, antecedentes de linfoma B, esclerodermia limitada e artrite, admitida por crises clónicas esquerdas com perturbação da consciência; RM com hipersinal hemisférico direito em FLAIR; 10 BOC no líquor. Teve melhoria parcial com corticoterapia e antiepilépticos; repetiu RM após 3 semanas, com redução do hipersinal mantendo área nodular que na biópsia correspondia a astrocitoma difuso, IDH1 wild-type (grau II).

(B) 71 anos, admitida por crises visuais complexas direitas

com lentificação, afasia e HDD; RM com hipersinal no córtex límbico e região occipitobasal esquerdos e alterações de substância branca subcortical e profunda bilaterais. Teve melhoria parcial com corticoterapia e antiepilépticos; repetiu RM após 2 semanas: lesões sobreponíveis mas espectroscopia da lesão límbica compatível com neoplasia da série glial, em biópsia glioblastoma, IDH1 wild-type (grau IV).

(C) 48 anos, antecedente de depressão, admitida por crises focais auditivas e automotoras com perda de consciência, cefaleia e vômitos; RM revelou hipersinal do hipocampo, córtex temporal lateral e pulvinar direitos; repetição da RM após 11 dias revelou desaparecimento do hipersinal mesial sendo a espectroscopia da lesão compatível com neoplasia. A biópsia demonstrou glioblastoma de células gigantes, IDH1 wildtype (grau IV)

**Conclusão:** A reavaliação precoce por RM (com desaparecimento de alterações pós-críticas confundidoras) e realização de espectroscopia em áreas suspeitas foram fundamentais ao diagnóstico diferencial de encefalite vs. tumor, confirmado histologicamente.

**Palavras-chave:** encefalites autoimunes, tumores gliais, diagnóstico, tratamento, seronegatividade, imunoterapia

## CO-013 LINFOMAS DO SISTEMA NERVOSO CENTRAL: CAUSAS E FENOMENOLOGIA

Alexandra Silva<sup>1</sup>; Rita Machado<sup>1</sup>; Isabel Santana<sup>1,2</sup>; Olinda Rebelo<sup>1</sup>

1 - Serviço de Neurologia - Centro Hospitalar e Universitário de Coimbra; 2 - Faculdade de Medicina da Universidade de Coimbra

**Introdução:** O linfoma primário do sistema nervoso central (SNC) é um linfoma não-Hodgkin maligno que representa 2-4% dos tumores do SNC. A incidência tem vindo a aumentar tanto em imunocompetentes como em imunodeprimidos. Neste última categoria, a incidência cumulativa ao longo da vida parece estar a diminuir desde a introdução da terapêutica anti-retroviral (HAART) mas admite-se uma maior representatividade de casos com outros contextos de imunossupressão.

**Objetivos:** Rever os casos de linfoma do SNC (LSNC), primários ou secundários, diagnosticados no Centro Hospitalar e Universitário de Coimbra, com ênfase no status imunitário e diferentes contextos de imunossupressão e fenomenologia.

**Metodologia:** Estudo retrospectivo incluindo doentes consecutivos desde 2007 a 2017, com diagnóstico anatomopatológico de LSNC. Foram recolhidos dados clínicos acessíveis nas plataformas informáticas assistenciais.

**Resultados:** Foram incluídos 77 doentes, 51.9% do sexo masculino (n=40), idade média de 66.12 anos (DP 12.35), sendo 79.2% (n=61) imunocompetentes. No subgrupo imunodeprimido, 5 doentes tinham infeção VIH e 11 apresentavam algum grau de imunossupressão: antecedentes neoplásicos previamente tratados com quimioterapia (n=8), transplantados em tratamento imunossupressor (n=2) e esclerose múltipla sob natalizumab (n=1). Os achados imagiológicos revelaram envolvimento cerebral em 94.8% (n=73), particularmente do lobo frontal (15.6%), e envolvimento medular em 5.2% (n=4). As manifestações clínicas inaugurais mais comuns foram síndrome confusional (22.1%) e cefaleia (18.2%). O período decorrido entre a apresentação e o diagnóstico foi em média de 3.35 meses (DP 4.36) e a sobrevida média foi de 12.4 meses (DP 23.38). Todos os casos foram de linfoma difuso de grandes células B, sendo a forma primária a mais frequente (87.0%).

**Conclusões:** A apresentação clínica do LSNC é heterogénea, dificultando o diagnóstico. Os casos HIV-positivos foram

uma minoria, confirmando o impacto positivo da HAART. A imunossupressão iatrogénica representou a maioria dos casos em imunodeprimidos, o que deve alertar os clínicos para a especial vigilância desta população.

**Palavras-chave:** Linfomas SNC, Imunossupressão, HIV

## CO-014 CADASIL – CARACTERIZAÇÃO DOS DOENTES DA CONSULTA DE NEUROLOGIA DO CHEDV

**Renata Souto Silva**<sup>1</sup>; **Rita Rodrigues**<sup>1</sup>; **Marta Lopes**<sup>1</sup>; **Sandra Moreira**<sup>2</sup>; **Catarina Silva Santos**<sup>1</sup>; **Carlos Veira**<sup>1</sup>; **Eva Brandão**<sup>1</sup>  
1 - Serviço de Neurologia, Centro Hospitalar Entre o Douro e Vouga, Santa Maria da Feira; 2 - Serviço de Neurologia, Unidade Local de Saúde de Matosinhos, Matosinhos

**Introdução:** A arteriopatía cerebral autossómica dominante com enfartes subcorticais e leucoencefalopatia (CADASIL) caracteriza-se por enxaqueca, eventos vasculares isquémicos, alterações psiquiátricas e deterioração cognitiva.

**Objetivo e Metodologia:** Caracterização demográfica, fenotípica e molecular dos doentes com CADASIL seguidos na consulta de Neurologia do CHEDV, através da análise retrospectiva dos processos clínicos.

**Resultados:** Identificaram-se 10 indivíduos (9 mulheres) provenientes de 6 famílias, com idade entre 36-76 anos. Seis com história familiar da doença. As principais manifestações clínicas foram: síndrome depressivo/ansioso (n=7); enxaqueca (n=6), um caso com aura; eventos cerebrovasculares agudos em média pelos 52,8 anos (n=4), incluindo uma hemorragia profunda; e demência com início pelos 59,6 anos (n=4). Encefalopatia aguda foi a principal manifestação num caso. A idade média de início dos sintomas foi 45,9 anos. O sintoma de apresentação mais frequente foi a enxaqueca (n=5). Seis doentes apresentavam fatores de risco vascular: dislipidemia (n=5), diabetes mellitus tipo 2 (n=2) e hipertensão arterial (n=2). Os principais domínios cognitivos afetados foram a atenção, memória e funções executivas. Apenas um doente apresentava incapacidade importante associada à demência. A RM-CE demonstrou lacunas no tálamo (n=6), gânglios da base (n=5) e protuberância (n=5); envolvimento da cápsula externa (n=4) e dos lobos temporais (n=2); atrofia cerebral (n=4) e microhemorragias (n=1). Foram identificadas 5 mutações missense nos exões 11 e 22 do gene *NOTCH3*. Encontrou-se uma mutação provavelmente patogénica.

**Conclusão:** A série de doentes apresentada evidencia a variabilidade fenotípica, imagiológica e genética da CADASIL. Ao contrário do habitualmente descrito a enxaqueca apresentou-se quase sempre sem aura. Destacamos ainda a hemorragia cerebral, raramente descrita, no entanto reportada na literatura em topografia semelhante em dois casos com a mesma mutação. A CADASIL deve ser considerada no diagnóstico diferencial de uma encefalopatia aguda inexplicada. De salientar que a maioria dos doentes não apresentou o envolvimento típico das cápsulas externas e polos temporais anteriores.

**Palavras-chave:** CADASIL, NOTCH3, doença de pequenos vasos

## CO-015 ANTECIPAÇÃO DA IDADE DE INÍCIO NAS PARAPARÉSIAS ESPÁSTICAS HEREDITÁRIAS AUTOSSÓMICAS DOMINANTES

**Rita Rodrigues**<sup>1</sup>; **Renata Silva**<sup>1</sup>; **Mariana Branco**<sup>1</sup>; **Eva Brandão**<sup>1</sup>; **Isabel Alonso**<sup>2</sup>; **Luís Ruano**<sup>1,3</sup>; **José Leal Loureiro**<sup>1,2</sup>  
1 - Serviço de Neurologia, Centro Hospitalar Entre Douro e Vouga, Santa Maria da Feira; 2 - Instituto de Biologia Molecular

e Celular, I3S, Porto; 3 - Departamento de Ciências da Saúde Pública e Forenses e Educação Médica, Faculdade de Medicina da Universidade do Porto, Porto

**Introdução:** As paraparésias espásticas hereditárias (HSP) são doenças heterogéneas caracterizadas por fraqueza e espasticidade dos membros inferiores resultantes de degenerescência do trato corticoespinal. A antecipação da idade de início tem sido sugerida em pequenas séries de casos de HSP autossómicas dominantes (AD).

**Objetivos:** Averiguar a existência de antecipação da idade de início nas HSP-AD.

**Métodos:** Este estudo foi baseado nas famílias identificadas no rastreio português de ataxias e paraparésias espásticas hereditárias (1993-2004).

**Resultados:** Foram incluídos 239 doentes de 89 famílias, com uma idade média de 50.7 anos. O início dos sintomas surgiu, em média, aos 38.2 anos na primeira geração, 32.3 anos na segunda e 17.5 anos na terceira, com uma diminuição significativa da idade de início entre gerações ( $p < 0.001$ ). Na análise por genótipos, esta diminuição foi observada em todos os subgrupos: na SPG4 a idade média de início em gerações sucessivas foi de 42.0, 35.3 e 20.1 anos ( $p < 0.001$ ), na SPG3 foi de 17.0, 3.2 e 2.0 anos ( $p = 0.15$ ) e nos doentes sem mutação conhecida de 41.4, 32.6 e 16.4 anos ( $p < 0.001$ ). Na análise por família, considerando as famílias com mais de uma geração (n=38), a idade de início diminuiu em 78.9%, não variou em 15.7% e em 5.2% o início foi mais tardio na segunda geração. Na análise multivariada, utilizando um modelo de regressão linear, o efeito independente da geração na antecipação da idade de início foi confirmado ( $p < 0.01$ ), mesmo ajustando para o efeito da família, do gene envolvido e da mutação.

**Conclusões:** Embora se admita alguma subjetividade na verificação da idade de início, os resultados são consistentes com a presença de um fenómeno de antecipação nas famílias com HSP-AD. Este efeito poderá estar relacionado com fatores ambientais ou epigenéticos ainda não identificados, e que poderão afetar o prognóstico destas doenças.

**Palavras-chave:** paraparésias espásticas hereditárias, antecipação, idade de início

## CO-016 PARAPARÉSIAS ESPÁSTICAS FAMILIARES RECESSIVAS - CARACTERIZAÇÃO CLÍNICA E GENOTÍPICA

**Ana Brás**<sup>1</sup>; **Inês Antunes Cunha**<sup>1</sup>; **Joana Afonso Ribeiro**<sup>1</sup>; **Cristina Januário**<sup>1</sup>  
1 - Serviço de Neurologia, Centro Hospitalar e Universitário de Coimbra

**Introdução:** As Paraparésias Espásticas Familiares (HSP) são um grupo de doenças hereditárias clínicas e geneticamente heterogéneas, classificadas clinicamente em formas puras e complexas. As últimas são preferencialmente de transmissão autossómica recessiva (HSP-AR), sendo as mais frequentes em Portugal SPG11 e SPG15.

**Objetivos:** Caracterização clínica e genética dos doentes com HSP-AR seguidos na Consulta de Neurogenética de um hospital terciário.

**Metodologia:** Realizado um estudo transversal e retrospectivo, com consulta dos processos clínicos dos doentes para recolha de dados demográficos, clínicos e genéticos. A investigação genética foi realizada no IBMC do Porto.

**Resultados:** Das formas sugestivas de transmissão AR em que o fenótipo é híbrido variando entre ataxia-espasticidade, 44% (n=8) dos doentes tinham diagnóstico genético, n=4 (SPG11),

n=2(SPG7), n=1(SPG5), n=1(SPG76), pertencentes a 6 famílias, sendo 62.5% do sexo masculino. A idade média de início da sintomatologia foi de 12 anos. As mutações no gene SPG11 foram as mais comuns, identificadas em 4 doentes pertencentes a 3 famílias - 3 heterozigóticos compostos com fenótipo complexo (atraso cognitivo, disartria/anartria, tetraparésia, atrofia distal e corpo caloso fino) e 1 homozigótico com associação a défice cognitivo ligeiro. Os 2 doentes com mutação no gene SPG7, pertencentes à mesma família, apresentam HSP-complexa caracterizada por disartria, ataxia cerebelosa e pés cavos. O doente com mutação no gene SPG5 apresenta uma forma pura de doença. A doente com mutação no gene SPG76 (descrita na literatura em 8 doentes de 3 famílias) apresenta HSP-complexa caracterizada por disartria, ataxia e neuropatia sensitiva.

**Conclusões:** Na nossa amostra, embora reduzida, fica patente a variabilidade clínica entre os doentes, mesmo resultando do envolvimento do mesmo gene (destaca-se um fenótipo mais grave nos heterozigóticos compostos com SPG11). Apresentamos ainda uma forma rara de HSP-AR (SPG76), cujo fenótipo relembra SPG7, ilustrando a dificuldade na correlação genótipo-fenótipo. A utilização de técnicas Next Generation Sequencing poderá alargar o espectro fenotípico das HSP-AR.

**Palavras-chave:** Paraparesias Espásticas Familiares recessivas, HSP-AR, SPG

## CO-017 EXPANSÃO DO FENÓTIPO DE ATAXIA CONGÉNITA ASSOCIADA AO ATP8A2

Joana Damásio<sup>1,2</sup>; Isabel Alonso<sup>2</sup>; Ana Filipa Brandão<sup>2</sup>; Diana Santos<sup>2</sup>; Ana Sardoeira<sup>1</sup>; Inês Carrilho<sup>3</sup>; Clara Barbot<sup>2</sup>; José Barros<sup>1,4</sup>; Jorge Sequeiros<sup>2,4</sup>

1 - Serviço de Neurologia, Hospital de Santo António, Centro Hospitalar do Porto; 2 - UNiGENe e Centro de Genética Preditiva e Preventiva, IBMC – Instituto de Biologia Molecular e Celular, i3S, Universidade do Porto; 3 - Unidade de Neuropediatria, Centro Materno Infantil do Norte, Centro Hospitalar do Porto; 4 - ICBAS – Instituto de Ciências Biomédicas Abel Salazar, Universidade do Porto

**Introdução:** Variantes patogénicas no *ATP8A2* foram descritas na síndrome de ataxia cerebelosa, atraso cognitivo e desequilíbrio tipo 4, em que é típica a ausência de aquisição de marcha (ou marcha quadrúpede).

**Objectivos:** Identificação de doentes com ataxia congénita por mutação no *ATP8A2*, numa coorte de 106 doentes com ataxia hereditária. Descrição das características fenotípicas.

**Metodologia:** Identificação através de base clínica. Observação e revisão dos dados clínicos, imagiológicos e genéticos através de protocolo estruturado.

**Resultados:** Dezasseis doentes correspondiam a formas congénitas. Dois irmãos (A: 24 anos, masculino; B: 16 anos, feminino) de pais consanguíneos tinham uma variante nova, provavelmente patogénica, no *ATP8A2*. Em ambos não foi descrita hipotonia neonatal, ocorrendo controlo cefálico entre os 3 e 5 meses. Primeiros passos com ajuda foram pelos 18 meses, com base alargada, e marcha autónoma aos 4 anos. A aquisição de linguagem ocorreu aos 18 meses, com disartria. Sem alterações cognitivas: A completou o 12º ano, B encontra-se no ensino secundário. Ao longo dos anos, mantêm síndrome cerebelosa com marcha autónoma, a que se associou síndrome piramidal e distónica. A RM cerebral foi normal. Por sequenciação de nova geração, identificou-se nova variante, em homozigotia, no *ATP8A2* (c.1580-18C>G(p.?) - intrão 17). A análise bioinformática da variante por diferentes softwares indicou perda do local aceitador de *splicing* no intrão 17, criando-se novo local críptico

de *splicing*. O estudo funcional, *in vitro*, por estratégia de minigene, permitiu verificar que a nova variante resulta, ao nível do mRNA, num transcrito aberrante com retenção de parte do intrão e um codão stop prematuro.

**Conclusões:** Apresentamos dois irmãos com ataxia congénita e uma nova variante no gene *ATP8A2*. O estudo funcional permitiu concluir pela provável patogenicidade da variante. Assim, expandiu-se agora o fenótipo associado a este gene a uma forma congénita menos grave, com normal cognição e capacidade de marcha.

**Palavras-chave:** Ataxias hereditárias, Gene *ATP8A2*, Ataxias congénitas

## CO-018 MANIFESTAÇÕES NEUROLÓGICAS DE NEOPLASIAS SISTÉMICAS: REVISÃO RETROSPETIVA DE UMA AMOSTRA DE BASE HOSPITALAR

Michel Mendes<sup>1</sup>; Vera Espírito Santo<sup>1</sup>; Rita Raimundo<sup>1</sup>; Ana Graça Velon<sup>1</sup>; Andreia Veiga<sup>1</sup>

1 - Serviço de Neurologia, Centro Hospitalar Trás-os-Montes e Alto Douro

**Introdução:** As neoplasias sistémicas atingem, frequentemente, o sistema nervoso central e periférico sendo que, 15% dos doentes oncológicos irão desenvolver sintomas neurológicos ao longo da doença. As manifestações neurológicas podem ocorrer por envolvimento estrutural direto, doença metastática, síndrome paraneoplásica ou iatrogenia do tratamento da doença oncológica de base.

**Objectivos:** Caracterizar as complicações neurológicas das neoplasias sistémicas relativamente aos aspetos demográficos e apresentação clínica e realçar a heterogeneidade clínica destas complicações.

**Metodologia:** Análise retrospectiva dos doentes internados no serviço de neurologia e observados em consulta interna, entre 2015 e 2017, com manifestações neurológicas secundárias a neoplasia sistémica.

**Resultados:** Foram incluídos 39 doentes, 13 dos quais provenientes do internamento de neurologia e 26 da consulta interna aos restantes serviços de internamento. A idade média da amostra foi de 69 anos sendo que 20 (51%) dos casos eram do sexo masculino.

As neoplasias primárias mais frequentemente identificadas foram a neoplasia do pulmão (n=14), mama (n=6) e neoplasias linfóides (n=5). Casos associados a melanoma, neoplasias gastrointestinais, tireoide, timo, bexiga, endométrico e faringe foram também reportados. Em 1 dos casos não foi possível determinar a neoplasia primária.

As complicações mais frequentes foram lesões cerebrais metastáticas em 16 casos (41%), compressão medular em 8 (20%), carcinomatose meníngea em 7 (18%) e encefalite paraneoplásica em 3 (8%). Hemorragia cerebral, síndrome miasténica e ganglionopatia foram outras complicações reportadas.

O sintoma neurológico predominante foi paraparésia (n=9), seguido de hemiparesia (n=5), alteração do estado de consciência (n=5), cefaleia (n=5) e crise convulsiva (n=4).

Os sintomas neurológicos precederam o diagnóstico da neoplasia primária em 51% dos casos.

**Conclusões:** As complicações neurológicas causadas por neoplasias sistémicas apresentam um vasto espectro de manifestações clínicas e condicionam uma elevada morbimortalidade.

Esta coorte realça a importância de uma avaliação neurológica nestes doentes e o facto de, ocasionalmente, os sintomas neurológicos precederem o diagnóstico da neoplasia.

**Palavras-chave:** Neoplasia, Síndrome paraneoplásica, Metástase

## CO-019 NEUROPATIA MOTORA HEREDITÁRIA DISTAL TIPO 5 ASSOCIADA A VARIANTE NO GENE GARS: PRIMEIRA DESCRIÇÃO DE UMA FAMÍLIA PORTUGUESA

Teresa Barata Silvêrio<sup>1</sup>; José Monteiro<sup>2</sup>; Mamede De Carvalho<sup>3</sup>; Isabel Alonso<sup>4</sup>; Pedro Pereira<sup>1</sup>

1 - Serviço de Neurologia, Hospital Garcia de Orta, Almada; 2 - Centro de Desenvolvimento da Criança Torrado da Silva, Hospital Garcia de Orta, Almada; 3 - Departamento de Neurociências, Hospital de Santa Maria-CHLN EPE. Instituto de Medicina Molecular - Faculdade de Medicina, Universidade de Lisboa; 4 - CGPP, Instituto Biologia Molecular e Celular (IBMC), Instituto de Investigação e Inovação em Saúde (i3S), Universidade do Porto, Porto

**Introdução:** As neuropatias motoras hereditárias distais (NMHd) constituem um grupo heterogêneo, a nível clínico e genético. Variantes patogénicas no gene GARS estão associadas a NMHd do tipo 5 e à doença de Charcot-Marie-Tooth tipo 2, na ausência de associação a defeito sensitivo. Apesar de ser expresso ubiquamente e de codificar uma enzima fundamental na síntese proteica, estas variantes estão associadas a fenótipos específicos, não estando esclarecido os mecanismos subjacentes.

**Casos clínicos:** Apresentamos uma família com NMHd em três gerações. *Doente 1:* Mulher, 38 anos, referenciada por alteração da marcha desde a infância. Ao exame neurológico tinha tetraparésia distal, de predomínio crural com pé pendente, simétrica, com atrofia associada e sem alterações sensitivas. O exame neurofisiológico revelou neuropatia axonal motora distal, sobretudo crural, com sinais de reinervação crónica. Foi pedido painel genético de NMHd que revelou uma nova variante do gene GARS (p.Asp215His), possivelmente patogénica. *Doente 2:* O pai da doente 1, de 62 anos, apresentava alteração progressiva da marcha desde a infância, associando-se fraqueza e atrofia das extremidades. O estudo neurofisiológico e genético foi semelhante ao da doente 1. *Doente 3:* A filha da doente 1 apresentou dificuldade na marcha em calcanhares com 4 anos e posterior atrofia dos primeiros interósseos dorsais das mãos, tendo sido confirmada a variante familiar.

**Conclusões:** Apresentamos uma nova variante do gene GARS e a primeira descrição de uma família portuguesa com variante deste gene. Embora esteja descrito um envolvimento preferencial das mãos, nesta família observa-se um consistente predomínio da parésia nos membros inferiores. Esta variante parece estar associada a um bom prognóstico, ilustrada pelo grau de autonomia dos doentes. Existe uma elevada variabilidade fenotípica associada a este gene, intra-familiar e/ou na presença de diferentes variantes. O esclarecimento dos mecanismos fisiopatológicos envolvidos poderá contribuir para uma melhor definição da correlação genótipo-fenótipo.

**Palavras-chave:** Neuropatia motora hereditária distal, variante, GARS

## CO-020 ESTUDO RETROSPECTIVO DE COORTE COM SUSPEITA DE SÍNDROME PARANEOPLÁSICA E ANTICORPOS ONCONEURONAI POSITIVOS

Vanessa Oliveira<sup>1</sup>; Gonçalo Videira<sup>1</sup>; Raquel Samões<sup>1</sup>; Paula Carneiro<sup>2</sup>; Esmeralda Neves<sup>2</sup>; Ernestina Santos<sup>1,3</sup>

1 - Serviço de Neurologia, Centro Hospitalar do Porto – Hospital de Santo António (CHP-HSA); 2 - Serviço de Imunologia, Centro Hospitalar do Porto – Hospital de Santo António (CHP-HSA); 3 - Unidade Multidisciplinar de Investigação Biomédica (UMIB), ICBAS/UP

**Introdução:** As síndromes neurológicas paraneoplásicas (SNP) são um grupo de patologias imunomediadas que ocorrem em doentes com neoplasias, estando ocasionalmente associadas a anticorpos onconeuronais.

**Objetivos:** Descrever a evolução dos doentes com suspeita de síndrome paraneoplásica e anticorpos onconeuronais positivos entre 2012-2017.

**Metodologia:** Análise retrospectiva dos processos dos doentes com anticorpos onconeuronais positivos ou fracamente positivos (fP), requisitados pela Neurologia e realizados no Laboratório de Imunologia do Centro Hospitalar do Porto.

**Resultados:** 1042 amostras foram analisadas, 38 positivas e 30 fP. Treze (34%) dos positivos e 4 (13%) dos fP, foram considerados SNP: 6 clássicas – 2 degenerescências cerebelosas subagudas; 2 romboencefalites; 1 síndrome miasténica Lambert-Eaton e 1 encefalite límbica; 11 não-clássicas - 3 miastenias generalizadas, 2 neuropatias, 2 síndromes medulares, 2 polirradiculopatias, 1 síndrome disautónomica, e 1 encefalite do tronco cerebral. Os anticorpos encontrados foram o anti-Yo(4), anti-Hu(3), anti-titina(3), anti-Ma2(3), anti-SOX1(2), anti-Ri(1), anti-CV2/CRMP5(1). Foram associados a carcinoma do pulmão de pequenas células, tumor carcinoide do pulmão, neoplasia da mama, timoma, adenocarcinoma do cólon, tumor da parótida e tumor neuroendócrino pulmonar. Não foi detetada neoplasia em 4 doentes. Nenhum doente melhorou do SNP com o tratamento do tumor. Oito responderam à imunossupressão (47%). Oito faleceram (47%) nos primeiros dois anos após o diagnóstico do SNP. Vinte e cinco (66%) dos positivos e 26 (87%) dos fP não cumpriram critérios para SNP: 12 síndromes não-clássicas, com anticorpos parcialmente-caracterizados, sem neoplasia no follow-up; 13 síndromes não-clássicas, com anticorpos bem-caracterizados, mas repetição negativa e sem evidência de neoplasia; 6 perdas de seguimento; 11 síndromes com anti-GAD65 sem neoplasia associada; 8 miastenias (anti-titina) sem timoma associado.

**Conclusões:** A apresentação clínica dos SNP foi muito heterogênea. A resposta ao tratamento da neoplasia e do SNP foi globalmente negativa, com um prognóstico desfavorável. Na nossa série não se identificou SNP numa percentagem significativa de doentes com anticorpo positivo.

**Palavras-chave:** Síndrome paraneoplásica, Anticorpos onconeuronais, Síndrome neurológica paraneoplásica, Neuroimunologia

## CO-021 O PAPEL DA TOXINA BOTULÍNICA E BLOQUEIO ANESTÉSICO NAS NEURALGIAS REFRACTÁRIAS À TERAPÊUTICA MÉDICA – A EXPERIÊNCIA DO CHUC

Alexandra Silva (Portugal)<sup>1</sup>; Rita Machado (Portugal)<sup>1</sup>; Isabel Luzeiro (Portugal)<sup>1</sup>

1 - Serviço de Neurologia - Centro Hospitalar e Universitário de Coimbra

**Introdução:** A neuralgia define-se como dor súbita, unilateral, intensa e recorrente (com ou sem dor de base) na distribuição de uma ou mais raízes do trigémio (neuralgia do trigémio), ou do grande e pequeno occipital (neuralgia do occipital). A administração de toxina botulínica e o bloqueio anestésico constituem intervenções minimamente invasivas, usadas aquando da refratariedade aos fármacos antiepiléticos. A cefaleia cervicogénica manifesta-se como uma dor crónica, tipicamente unilateral, com início na região suboccipital. Também nestes casos foi reportado benefício do bloqueio anestésico do grande e pequeno nervo occipital como alívio temporário da dor.

**Objetivos:** Analisar as características dos doentes que reatizam toxina botulínica e bloqueio anestésico nas cefaleias nevrálgicas e na cefaleia cervicogénica, na consulta de Cefaleias dos CHUC.

**Metodologia:** Estudo de coorte histórica incluindo 12 doentes, num período de 30 meses, submetidos a tratamento com toxina botulínica e/ou bloqueio anestésico. Os dados foram obtidos através do registo da consulta e por contacto telefónico com os doentes.

**Resultados:** Feito o estudo casuístico constatou-se que a idade média dos doentes foi 65,83 anos, sendo 58,3% do sexo feminino. As queixas álgicas tinham 5,67 anos de evolução. 50% foram diagnosticados como nevrálgia do trigémio, 33,3% cefaleia cervicogénica e 16,7% nevrálgia do occipital. Quanto à terapêutica, 50% realizou bloqueio com bupivacaína, 16,7% toxina botulínica e 33,3% ambos. Recorreram mais precocemente à consulta (passados em média 2 meses) os doentes que realizaram apenas bloqueio. 33,3% não necessitaram de fazer mais nenhum fármaco profilático. 75% apresentavam abuso medicamentoso prévio, tinham cerca de 5,5 crises/semana (vs. 1,8 crises após) e necessitavam de analgesia em SOS 5,5 vezes/semana (vs. 2,99 vezes após). 91,7% não reportaram efeitos secundários, 8,3% referiram agravamento da dor.

**Conclusões:** A terapêutica com toxina botulínica parece ser mais eficaz nos casos de nevrálgia, enquanto que na cefaleia cervicogénica tem maior eficácia o bloqueio anestésico.

**Palavras-chave:** Cefaleias, Toxina Botulínica, Bloqueio Anestésico, Nevralgia, Cefaleia Cervicogénica

## CO-022 CEFALEIA POR ABUSO MEDICAMENTOSO: CARATERIZAÇÃO DO PADRÃO DE ABUSO NUM CENTRO TERCIÁRIO DE CEFALIAS

Linda Azevedo Kauppila<sup>1</sup>; Isabel Pavão Martins<sup>1,2,3</sup>

1 - Serviço de Neurologia, Departamento de Neurociências e Saúde Mental, Hospital Santa Maria, Centro Hospitalar Lisboa Norte, Lisboa; 2 - Faculdade de Medicina da Universidade de Lisboa, Lisboa; 3 - Laboratório de Estudos de Linguagem, Faculdade de Medicina da Universidade de Lisboa, Lisboa

**Introdução:** A cefaleia por abuso medicamentoso (CAM) é classificada como uma cefaleia secundária e constitui factor de agravamento de cefaleias prévias.

**Objetivos:** Caracterização do padrão de abuso numa amostra de doentes seguidos em consulta de Cefaleias.

**Metodologia:** Análise retrospectiva do registo hospitalar de consulta de Cefaleias nos últimos 5 anos (2013-2018), preenchendo critérios de CAM. Foram recolhidos dados demográficos e clínicos (diagnóstico de cefaleia prévia, idade de início, tempo de abuso, consumo atual, frequência e duração de crises, comorbilidades, tempo total de seguimento e manutenção do abuso).

**Resultados:** Numa análise preliminar foram identificados 55 doentes (47,2 anos idade±14,5), 48 mulheres. A maioria dos doentes tinha cefaleias desde a idade adulta e diagnóstico prévio de enxaqueca sem aura (48,1%), sendo que 53,7% tinham abuso medicamentoso há > 2 anos. Os fármacos mais consumidos foram os AINEs (30,3%), triptanos (26,3%) e analgésicos simples (25%), sendo que 25,9% estão medicados com 2 e 7,4% com 3 classes de fármacos. Em média, os doentes apresentaram 17,9 dias de consumo/mês. A frequência média de crises/mês foi 20/mês. O fármaco preventivo mais utilizado foi o topiramato (23,3%). Verificou-se comorbilidade psiquiátrica em 44,2%. Vinte-e-cinco doentes (46,3%) mantiveram abuso medicamen-

toso, sendo este com combinação de 2 classes de fármacos na maioria dos casos (44%).

**Discussão/Conclusões:** Tal como descrito na literatura, a maioria dos doentes evoluíram de uma enxaqueca sem aura, de início na idade adulta, para CAM. Contrariamente ao mais classicamente descrito, os triptanos não são mais consumidos em contexto de CAM na nossa população, o que poderá estar relacionado com o seu preço. Serão analisados os preditores de *outcome*.

**Palavras-chave:** enxaqueca, cefaleia por abuso medicamentoso, consumo

## CO-023 POSITIONAL TESTING IN ACUTE VESTIBULAR SYNDROME: IS MORE SPINNING THE ANSWER?

João Lemos<sup>1,2</sup>; Ana Inês Martins<sup>1</sup>; Crisitna Duque<sup>1</sup>; Sara Pimentel<sup>2</sup>; César Nunes<sup>3</sup>; António Freire Gonçalves<sup>1,2</sup>

1 - Neurology Department, Coimbra University Hospital Centre, Coimbra, Portugal; 2 - Faculty of Medicine, Coimbra University, Coimbra, Portugal; 3 - Neuroradiology Department, Coimbra University Hospital Centre, Coimbra, Portugal

**Introduction:** The use of positional testing as a diagnostic tool is not usually indicated in the assessment of patients with acute vestibular syndrome, being avoided due to head motion intolerance.

**Objective:** We sought to evaluate the clinical utility of positional testing in peripheral and central acute vestibular syndrome (pAVS, cAVS, respectively).

**Methods:** Consecutive AVS patients underwent video-oculography in upright, supine and head hanging positions and video-head impulse test (VHIT), at presentation, 3-month and 1-year follow-up.

**Results:** 15 pAVS and 15 cAVS patients were included. Mean age (SD) was 53.3 (16.6) (11 males) in pAVS group and 56.5 (17.8) (11 males) in cAVS group (p= .49). Acutely, in supine, in patients whose nystagmus was present in both head rotation sides, 12/13 (93%) pAVS and only 4/12 (33%) cAVS patients showed direction-fixed positional nystagmus which was stronger when turning the head to the slow phase side. 1 patient in each group showed direction changing ageotropic (i.e., towards the ceiling) nystagmus. The remaining cAVS patients showed either stronger direction-fixed nystagmus when turning to the fast phase side, or direction-changing geotropic (i.e., towards the ground) nystagmus. During follow-up, ageotropic and geotropic nystagmus became common in both groups. Cubic regression analysis showed a significant influence of the ipsilateral VHIT gain on supine nystagmus intensity and direction (R<sup>2</sup>= .546; p< .001). In head hanging, 5 (33%) cAVS patients showed paroxysmal nystagmus (3, downbeat; 2, upbeat) and 2 other showed augmentation of saccadic intrusions. Positional downbeat nystagmus and saccadic intrusions were still present after 1 year.

**Conclusion:** The presence of acute geotropic nystagmus or stronger nystagmus when turning to the fast phase side, and acute or chronic head hanging paroxysmal vertical nystagmus, should raise the suspicion for central AVS. Chronic geotropic and ageotropic nystagmus following AVS might be an under-recognized manifestation of vestibular compensation.

**Palavras-chave:** Acute vestibular syndrome, positional testing, eye movements

## CO-024 AVALIAÇÃO DA TOMOGRAFIA ÓPTICA COMPUTORIZADA COMO POTENCIAL BIOMARCADOR NA CEFALEIA EM SALVAS

Gonçalo Videira<sup>1</sup>; Inês Carneiro<sup>2</sup>; Miguel Lume<sup>2</sup>; Carlos Andrade<sup>1</sup>

1 - Serviço de Neurologia, Centro Hospitalar e Universitário do Porto; 2 - Serviço de Oftalmologia, Centro Hospitalar e Universitário do Porto

**Introdução:** As cefaleias em salvas (CS) caracterizam-se por cefaleias intensas e sintomas disautonómicos estritamente unilaterais. O gânglio esfenopalatino é a estrutura periférica responsável pelos sintomas autonómicos. Contudo, inerva também a coróide, tornando esta um alvo de estudo para um potencial biomarcador da doença.

**Objetivos:** Avaliar a espessura da retina e coróide através de *optical coherence tomography* (OCT), comparando o olho do lado sintomático com o assintomático.

**Métodos:** Estudo unicêntrico, observacional e transversal, com a inclusão e caracterização de doentes com CS. Foi avaliada e comparada (lado sintomático vs. assintomático) a mácula através de *spectral domain optical coherence tomography* (SD-OCT) e a espessura macular da coróide e das camadas da retina em cinco sectores de acordo com a segmentação do estudo *Early Treatment Diabetic Retinopathy Study* (ETDRS), nos 3.00 mm centrais.

**Resultados:** Foram incluídos 10 doentes (1 mulher) com idade média de 51 ( $\pm 11,2$ ) anos. Não existiram diferenças entre a espessura da coróide do lado sintomático em relação ao assintomático, quer na região subfoveal ( $269,3 \pm 47,2 \mu\text{m}$  vs  $246,3 \pm 54,6 \mu\text{m}$ ;  $p=0,39$ ), quer na média dos pontos analisados ( $233,35 \pm 40,5 \mu\text{m}$  vs  $226,18 \pm 56,35 \mu\text{m}$ ;  $p=0,70$ ). A espessura da coróide não foi diferente entre doentes com CS episódica ou crónica. A camada de fibras nervosas da retina foi significativamente menos espessa na região subfoveal no lado sintomático ( $9,8 \pm 4,9 \mu\text{m}$  vs  $16,3 \pm 8,1 \mu\text{m}$ ;  $p=0,009$ ). Os restantes parâmetros não mostraram diferenças significativas.

**Conclusões:** A espessura da coróide não diferiu do lado sintomático em relação ao assintomático. Contudo, a camada de fibras nervosas da retina foi mais fina no olho do lado sintomático. São necessários estudos com uma maior população para estudar o OCT como potencial biomarcador na CS.

**Palavras-chave:** tomografia óptica computadorizada, cefaleia em salvas, biomarcador

## CO-025 TOXINA BOTULÍNICA TIPO A NO TRATAMENTO PREVENTIVO DA ENXAQUECA CRÓNICA REFRACTÁRIA: A EXPERIÊNCIA DE UM CENTRO

Rita Machado<sup>1</sup>; Alexandra Silva<sup>1</sup>; Bruno Silva<sup>1</sup>; Mário Sousa<sup>1</sup>; Livia Sousa<sup>1</sup>; Isabel Luzeiro<sup>1</sup>

1 - Serviço de Neurologia, Centro Hospitalar e Universitário de Coimbra

**Introdução:** A enxaqueca crónica refratária é uma patologia neurológica incapacitante com impacto socioeconómico considerável. O tratamento com toxina botulínica tipo A (TBo-A) está indicado no tratamento preventivo da enxaqueca crónica, particularmente nos casos refratários a terapêutica farmacológica preventiva.

**Objetivos:** Rever a eficácia da TBo-A no tratamento preventivo da enxaqueca crónica refratária, no Centro de Cefaleias do Centro Hospitalar e Universitário de Coimbra.

**Metodologia:** Consultou-se os registos clínicos dos doentes que cumpriam os seguintes critérios de inclusão: (1) idade dos 18 aos 65 anos; (2) enxaqueca crónica refratária a pelo menos 3 tratamentos farmacológicos preventivos adequados; (3) sob tratamento com TBo-A e com seguimento de pelo menos 6 meses. Adicionalmente, realizou-se um questionário telefónico complementar.

**Resultados:** Foram incluídos 30 doentes (27 mulheres e 3 homens) com idade média de 46.5 anos. 6 (20%) apresentavam enxaqueca com aura. 21 (70%) faziam abuso medicamentoso. O tempo médio de tratamento com TBo-A foi de 19.3 meses. Após 6 meses de tratamento, a frequência (9.9 vs 24.8) e intensidade (1.7 vs 2.6) da cefaleia sofreram uma redução significativa ( $p<.01$ ), tanto no global como no subgrupo com abuso medicamentoso. Houve uma redução de 71% dos casos de abuso medicamentoso. Após cada tratamento, 15 doentes (50%) relataram um período completamente livre de cefaleia (1-12 semanas). Ao fim de 15 a 30 dias, 26 (86.6%) tiveram noção de melhoria da cefaleia (frequência e/ou intensidade). Ao fim de 3 meses, 21 (70%) referiram novamente noção de agravamento da cefaleia.

**Conclusões:** A TBo-A é eficaz no tratamento preventivo da enxaqueca crónica refratária, reduzindo a frequência e intensidade da cefaleia, particularmente em doentes com abuso medicamentoso. A avaliação no final dos 3 meses não é uma boa medida da eficácia da TBo-A, devendo ser realizada num período intermédio entre tratamentos.

**Palavras-chave:** toxina botulínica tipo A, enxaqueca crónica refratária, tratamento

## CO-026 CEFALEIA NO SERVIÇO DE URGÊNCIA: SINAIS DE ALARME INDICADORES DE ALTERAÇÕES NA TOMOGRAFIA COMPUTADORIZADA CRÂNIO-ENCEFÁLICA?

Joana Ramos-Lopes<sup>1</sup>; Daniela Vieira<sup>1</sup>; Mafalda Mendes-Pinto<sup>2</sup>; Isabel Luzeiro<sup>1</sup>

1 - Serviço de Neurologia, Centro Hospitalar e Universitário de Coimbra; 2 - Serviço de Neuroradiologia, Centro Hospitalar e Universitário de Coimbra

**Introdução:** A cefaleia é responsável por 1-4% das admissões em Serviço de Urgência (SU) e a tomografia computadorizada crânio-encefálica (TC-CE), pela sua disponibilidade, natureza não invasiva e eficiência, torna-se numa ferramenta diagnóstica fundamental na sua investigação. Apesar da maioria dos exames ser requerida a doentes com cefaleias e sinais de alarme, são poucos os estudos que analisam a utilidade da TC-CE nestas circunstâncias.

**Objetivo:** Identificar preditores clínicos de alterações imagiológicas em TC-CE realizada no SU por cefaleia.

**Métodos:** Estudo retrospectivo, transversal, de doentes consecutivos admitidos no SU de um Hospital Terciário num período de 3 meses, que realizaram TC-CE por queixa de cefaleia. Os dados clínicos e imagiológicos foram obtidos por análise dos processos individuais.

**Resultados:** Incluíram-se 547 doentes, 60.3% mulheres (N=330), 377 com menos de 65 anos (68.9%). Em apenas 44 (8.0%) não existiam sinais de alarme associados à cefaleia. O sinal de alarme mais comum foi a história de TCE na última semana (N=178). No total, verificou-se que apenas 88 doentes (16.1%) apresentava alterações na TC-CE justificativas da cefaleia; destes, 97.7% (N=86) tinha pelo menos um sinal de alarme, sendo que nos restantes não existiam sinais de alerta. A lesão



ocupante de espaço foi o achado grave mais frequente (3.3%). A presença de sinais de alarme não foi um preditor significativo para alterações no exame de imagem (OR: 2.82, IC 95%=0.853-9.311,  $p=0.076$ ); de todos os considerados, apenas alterações no fundo ocular (OR: 7.95, 95% IC 95%=1.309-48.307,  $p=0.008$ ) e antecedentes de neoplasia (OR: 3.96, IC 95%=2.009-7.819,  $p<0.001$ ) foram significativos.

**Conclusão:** Os resultados reforçam a necessidade de estudos mais robustos que validem preditores clínicos de alterações na TC-CE perante uma cefaleia, de forma a limitar a sua utilização no SU e otimizar recursos de saúde.

**Palavras-chave:** cefaleia, tomografia computadorizada, serviço de urgência

## CO-027 COSTS OF PRODUCTIVITY LOSS DUE TO MIGRAINE IN DIFFICULT-TO-TREAT PATIENTS IN PORTUGAL

Catarina Silva<sup>1</sup>; Parth Joshi<sup>2</sup>; Pamela Vo<sup>3</sup>; Pedro Almeida Laires<sup>4</sup>  
1 - Novartis Farma Portugal; 2 - Novartis Healthcare Private Limited; 3 - Novartis Pharma AG; 4 - Novartis Pharma Portugal

**Introduction:** Migraine has been described as a disabling disease with substantial impact on patient's professional life. Nevertheless, evidence for cost of lost productivity associated with migraine is scarce in Portugal.

**Objectives:** We aimed to estimate the annualized costs of lost productivity in individuals with migraine who have failed two or more preventive treatments (TF2+) in Portugal.

**Methods:** A worldwide, cross-sectional, online survey was conducted including migraine participants recruited via online panels and patient organizations (September 2017 to February 2018). Participants were adults reporting 4 or more monthly migraine days (MMD4+) over the 3 months preceding the survey. Data for the Portuguese TF2+ employed participants who worked in the previous week were analyzed. The Work Productivity and Activity Impairment questionnaire (WPAI) migraine-specific version was used to estimate absenteeism, presenteeism, and overall work impairment (absenteeism + presenteeism). Costs were estimated using the Human Capital Approach, considering 2016 official Portuguese employee monthly gain by age, gender and region, 230 working days/year and 8 working hours/day. Population size of MMD4+ TF2+ employees in Portugal was estimated based on literature.

**Results:** Fifty-five participants were included, 78.2% female, mean age 40.6 years (range: 24-64 years), and 43.6% with household income  $\leq$ €1,500/month. Participants averaged 10.8% absenteeism, 38.3% presenteeism and 45.0% overall work impairment. Mean cost of productivity loss due to migraine is estimated to be €7,601/person/year or €633/person/month (77% due to presenteeism). Society's loss may range between €76-€114 million per year assuming 10.000-15.000 MMD4+ TF2+ employees in Portugal.

**Conclusion:** Migraine-related indirect costs are substantial. Presenteeism was observed to be the main cost driver. The monthly cost of productivity loss for a migraine individual (€633) corresponds to approximately one minimum salary (€580) in Portugal. This study highlights the need for more effective treatments and better management of migraine in order to reduce the economic burden of this disease.

**Palavras-chave:** Migraine, Costs, Productivity, Portugal, Difficult-to-treat, WPAI

## CO-028 TRATAMENTO COM TOXINA BOTULÍNICA TIPO A (BOTOX®) EM DOENTES COM ENXAQUECA CRÓNICA E EPISÓDICA FREQUENTE REFRAATÁRIAS A OUTRAS TERAPÊUTICAS -EXPERIÊNCIA DE UM CENTRO DE CEFALÉIAS

Ângela Abreu<sup>1</sup>; André Rêgo<sup>1</sup>; Sara Machado<sup>1</sup>; Elsa Parreira<sup>1</sup>  
1 - Serviço de Neurologia, Hospital Professor Fernando Fonseca, Amadora, Portugal

**Introdução:** A enxaqueca é uma doença incapacitante com repercussão na qualidade de vida e marcados custos sócio-económicos, particularmente a enxaqueca crónica e episódica frequente (aquela que tem mais de 8 mas menos de 15 dias por mês de cefaleias).

O tratamento com toxina botulínica tipo A encontra-se aprovado para enxaqueca crónica que apresenta resposta inadequada ou intolerância às medicações profiláticas da enxaqueca.

**Objectivos:** Apresentar a experiência com tratamento com Botox® em doentes com enxaqueca crónica e episódica frequente refratárias a outras terapêuticas.

**Metodologia:** Análise retrospectiva de doentes com enxaqueca refratária que foram submetidos a tratamento com toxina entre janeiro de 2016 e setembro de 2018 com o objetivo de avaliar melhoria da frequência e intensidade das cefaleias, consumo de fármacos preventivos e analgésicos e efeitos adversos aos 3, 6, 9 e 12 meses de tratamento.

**Resultados:** Foram incluídos 26 doentes (22 mulheres e 4 homens) com idade média de 48,7 anos. 7 doentes apresentavam o diagnóstico de enxaqueca episódica frequente e os restantes de enxaqueca crónica. Cerca de 70 % dos doentes iniciaram tratamento com toxina por ineficácia de terapêutica farmacológica profilática e os restantes por resposta parcial e/ou efeitos adversos intoleráveis. Em média, cerca de 75% dos doentes estavam medicados com 2 ou mais profiláticos. Globalmente o tratamento com toxina foi eficaz na redução de intensidade, dias com cefaleias e redução de consumo de analgésicos. Apenas 1 doente suspendeu o tratamento por ineficácia.

**Conclusão:** Globalmente houve melhoria global e boa tolerância dos doentes tratados com Botox®. Apesar de este tratamento não se encontrar aprovado para a enxaqueca episódica frequente este será provavelmente eficaz quando a resposta é inadequada ou existe intolerância às medicações profiláticas da enxaqueca.

**Palavras-chave:** Toxina botulínica tipo A, Enxaqueca crónica, Enxaqueca episódica frequente

## CO-029 ANATOMIA SUBCORTICAL DA "DEFAULT MODE NETWORK": ESTUDO DE CONECTIVIDADE ESTRUTURAL E FUNCIONAL

Pedro Nascimento Alves<sup>1,2</sup>; Chris Foulon<sup>3,4</sup>; Leonardo Cerliani<sup>3,4</sup>; Slava Karolis<sup>3,4</sup>; Michel Thiebaut De Schotten<sup>3,4,6</sup>

1 - Departamento de Neurociências e Saúde Mental, Neurologia, Hospital de Santa Maria, CHLN, Lisboa; 2 - Laboratório de Estudos de Linguagem, Faculdade de Medicina, Universidade de Lisboa; 3 - Brain Connectivity and Behaviour Group, Sorbonne Universities, Paris, France.; 4 - Frontlab, Institut du Cerveau et de la Moelle épinière (ICM), UPMC UMRS 1127, Inserm U 1127, CNRS UMR 7225, Paris, France.; 6 - Centre de Neuroimagerie de Recherche CENIR, Groupe Hospitalier Pitié-Salpêtrière, Paris, France.

**Introdução:** O estudo da conectividade funcional de repouso tem permitido obter mapas funcionais consistentes anatomo-

micamente com as redes de ativação associadas à execução de tarefas. A "Default Mode Network" é a rede funcional mais estudada, contudo a sua anatomia, conectividade estrutural e razão de envolvimento num grupo tão diverso de doenças neurológicas ainda não está esclarecido. Em análises de grupo de mapas funcionais, pequenas estruturas subcorticais podem ficar desalinhas e não alcançar significância estatística devido a pobre definição anatómica em RM-CE ou a mau alinhamento de territórios funcionais.

**Objectivos:** Obter um modelo otimizado da anatomia da DMN, utilizando um método inovador de alinhamento funcional. A hipótese de estudo é que núcleos do prosencéfalo basal e núcleos límbicos do tálamo também pertencem à DMN.

**Métodos:** Foram obtidas imagens de RM-CE funcional de repouso e tensor de difusão de 20 adultos saudáveis (idade 22-42 anos, 11 mulheres). "Seeds" previamente reportados na literatura foram aplicados para criar mapas da DMN, usando o software BCBtoolkit (<http://toolkit.bclblab.com>). Os mapas obtidos foram alinhados entre si num novo espaço funcional, através Advanced Normalization Tools (<http://stnava.github.io/ANTs/>). As imagens de tractografia foram registadas no mesmo espaço.

**Resultados:** O mapa da DMN obtido após alinhamento funcional revelou correlações mais altas do que o obtido com alinhamento apenas estrutural. O mapa obtido inclui os núcleos anteriores e mediodorsais do tálamo, os núcleos accumbens e os núcleos colinérgicos do prosencéfalo basal. A tractografia identificou feixes anatómicos a suportar a conectividade destas estruturas.

**Conclusões:** O método proposto determinou um modelo anatómico otimizado da DMN que inclui o prosencéfalo basal e o tálamo. A diversidade neuroquímica destas regiões e o seu envolvimento nos processos límbicos da memória e emoções pode contribuir para a clarificação da associação da DMN a diversas patologias cerebrais, tais como a doença de Alzheimer, a esquizofrenia e a depressão.

## CO-030 EFICÁCIA E SEGURANÇA DO TRATAMENTO ENDOVASCULAR EM DOENTES COM AVC ISQUÉMICO AGUDO DEVIDO A DISSECÇÃO ARTERIAL CERVICAL

**Francisco Bernardo**<sup>1,2</sup>; **Stefania Nannoni**<sup>1</sup>; **Davide Strambo**<sup>1</sup>; **Francesco Puccinelli**<sup>3</sup>; **Guillaume Saliou**<sup>3</sup>; **Patrik Michel**<sup>1</sup>; **Gaia Sirimarco**<sup>1</sup>

1 - Stroke Center, Neurology Service, Lausanne University Hospital, Lausanne, Switzerland; 2 - Serviço de Neurologia, Hospital Professor Doutor Fernando Fonseca, Amadora, Portugal; 3 - Interventional Neuroradiological Unit, Department of Diagnostic and Interventional Radiology, Lausanne University Hospital, Lausanne, Switzerland

**Introdução:** Três estudos observacionais compararam o tratamento endovascular (TEV) com tratamento médico standard ou trombólise endovenosa (rtPA) no AVC isquémico agudo devido a dissecção arterial cervical (DAC). Nenhum demonstrou superioridade do TEV, pelo que a sua eficácia neste contexto permanece por estabelecer.

**Objetivo:** Avaliar a eficácia e segurança do TEV no AVC isquémico agudo devido a DAC comparando com rtPA ou com nenhum tratamento de revascularização.

**Metodologia:** Foram selecionados todos os doentes consecutivos com AVC isquémico agudo devido a DAC e oclusão intracraniana do Acute Stroke Registry and Analysis of Lausanne (ASTRAL) entre 2003 e 2017. Foram comparados dados clínicos

e imagiológicos. A análise da segurança incluiu hemorragia intracraniana (HIC) sintomática, HIC major assintomática e mortalidade aos 7 dias. O outcome clínico favorável (mRS 0-2) aos 3 meses foi avaliado utilizando um modelo de regressão logística binária.

**Resultados:** Dos 109 doentes incluídos, 24 foram tratados com TEV, 38 receberam apenas rtPA e 47 não tiveram tratamento de revascularização. Os doentes com TEV tiveram uma maior taxa de recanalização às 24h. HIC major assintomática ocorreu mais frequentemente nos doentes com TEV (todos com rtPA prévia) que nos doentes sem tratamento de revascularização ( $p=0.026$ ), não existindo diferenças na HIC sintomática nem na mortalidade aos 7 dias. O outcome clínico favorável aos 3 meses não foi diferente entre os grupos (TEV versus rtPA  $p=0.407$ ; TEV versus nenhum tratamento de revascularização  $p=0.580$ ).

**Conclusões:** Neste estudo de doentes com AVC isquémico agudo devido a DAC com oclusão intracraniana, o TEV parece ter um outcome clínico semelhante à rtPA ou à ausência de tratamento de revascularização. O maior risco de HIC assintomática não resultou em mais HIC sintomática nem em maior mortalidade. Neste momento, o TEV não deve ser evitado nestes doentes com indicação para revascularização aguda. São necessários mais estudos para confirmar estes resultados.

**Palavras-chave:** AVC isquémico agudo, Dissecção arterial cervical, Tratamento endovascular

## CO-031 TROMBÓLISE ENDOVENOSA NO AVC ISQUÉMICO AGUDO DEVIDO A DISSECÇÃO ARTERIAL INTRACRANIANA: CINCO CASOS CONSECUTIVOS

**Francisco Bernardo**<sup>1,2</sup>; **Stefania Nannoni**<sup>1</sup>; **Davide Strambo**<sup>1</sup>; **Bruno Bartolini**<sup>3</sup>; **Patrik Michel**<sup>1</sup>; **Gaia Sirimarco**<sup>1</sup>

1 - Stroke Center, Neurology Service, Lausanne University Hospital, Lausanne, Switzerland; 2 - Serviço de Neurologia, Hospital Professor Doutor Fernando Fonseca, Amadora, Portugal; 3 - Interventional Neuroradiological Unit, Department of Diagnostic and Interventional Radiology, Lausanne University Hospital, Lausanne, Switzerland

**Introdução:** Na literatura encontram-se apenas publicados casos clínicos isolados relativamente à administração de trombólise endovenosa (rtPA) em doentes com AVC isquémico agudo devido a dissecção arterial intracraniana (DAI).

**Objetivo:** Apresentar uma série de doentes consecutivos com AVC isquémico agudo devido a DAI incluídos num registo de AVC isquémico agudo.

**Metodologia:** Foram selecionados todos os doentes consecutivos com AVC isquémico agudo devido a DAI do Acute Stroke Registry and Analysis of Lausanne (ASTRAL) entre 2003 e 2017. Foram revistos dados demográficos, clínicos e imagiológicos. Para follow-up e outcome, foram registadas complicações hemorrágicas, mortalidade aos 7 dias e mRS aos 3 meses.

**Resultados:** Dos 181 doentes com AVC isquémico agudo devido a dissecção cervicocéfálica, 10 (5.5%) foram por DAI e, destes, foi administrada rtPA apenas em cinco doentes. A idade mediana foi de 62 anos; a hipertensão arterial e a dislipidémia foram os fatores de risco vascular mais frequentes. A DAI localizava-se no segmento distal da artéria carótida interna, no segmento M1 da artéria cerebral média e na artéria cerebral anterior num caso cada e em dois casos na artéria basilar. Todas as DAIs da circulação anterior eram oclusivas, enquanto as DAIs da artéria basilar causavam apenas estenose arterial. Não existiu hemorragia subaracnóideia nem hemorragia intracraniana sintomática após a administração de rtPA. Dois doentes falece-

ram aos 7 dias devido a efeito de massa por aumento da área de isquémia. Os outros três doentes tiveram outcome clínico favorável aos 3 meses.

**Conclusões:** Nesta série de doentes com AVC isquémico agudo devido a DAI tratados com rtPA, a maioria dos doentes apresentou outcome clínico favorável aos 3 meses. A rtPA pareceu ser relativamente segura e não deve, provavelmente, ser evitada nestes doentes. São necessários estudos adicionais para avaliar a segurança e a eficácia da rtPA em doentes com AVC isquémico agudo devido a DAI.

**Palavras-chave:** AVC isquémico agudo, Trombólise endovenosa, Dissecção arterial intracraniana

## CO-032 ASSOCIATION BETWEEN ALBUMINURIA AND THE RISK OF STROKE - A SECONDARY ANALYSIS OF THE SPRINT TRIAL

Lia Leitão<sup>11</sup>; Ricardo Soares-Dos-Reis<sup>1,2,12</sup>; João Sérgio Neves<sup>3,4</sup>; Rute Baeta Baptista<sup>5</sup>; Miguel Bigotte Vieira<sup>6</sup>; Catarina Viegas Dias<sup>7</sup>; Rita Magriço<sup>8</sup>; Finnian R. Mc Causland<sup>9,10</sup>

1 - Department of Clinical Neurosciences and Mental Health, Faculty of Medicine of the University of Porto, Porto; 2 - i3S - Institute for Research and Innovation in Health, University of Porto, Porto; 3 - Department of Endocrinology, Diabetes and Metabolism, Centro Hospitalar São João, Porto; 4 - Department of Surgery and Physiology, Cardiovascular Research Center, Faculty of Medicine of the University of Porto, Porto; 5 - Pediatrics Department, Hospital de Dona Estefânia, Centro Hospitalar de Lisboa Central, Lisboa; 6 - Nephrology and Renal Transplantation Department, Centro Hospitalar Lisboa Norte, Lisboa; 7 - NOVA Medical School, Lisboa; 8 - Nephrology Department, Hospital Garcia da Orta, Almada; 9 - Renal Division, Department of Medicine, Brigham and Women's Hospital, Boston, Massachusetts, USA; 10 - Harvard Medical School, Boston, Massachusetts, USA; 11 - Neurology Department, Hospital prof. Dr. Fernando da Fonseca, Amadora; 12 - Neurology Department, Centro Hospitalar São João, Porto

**Introduction:** Albuminuria, a systemic endothelial dysfunction marker, is an independent stroke risk factor. While this has been extensively shown in high-risk populations, there are few studies in patients without diabetes. In The Systolic Blood Pressure Intervention Trial (SPRINT) which included such a population, intensive blood pressure (iBP) treatment resulted in lower rates of the primary composite cardiovascular outcome. However, there was no significant difference in the risk of stroke.

**Aim:** To evaluate the association of albuminuria and stroke risk in a cohort of non-diabetic patients.

**Methods:** We performed a secondary analysis of SPRINT, including 8913 participants. Patients with missing baseline albuminuria were excluded (n=448). We categorized participants according to the presence of albuminuria (urinary albumin-to-creatinine ratio  $\geq 30$  mg/g). Unadjusted and adjusted Cox proportional-hazards models were fit to estimate the association of albuminuria with stroke risk. We also performed an exploratory analysis, assessing the interaction of iBP with albuminuria regarding stroke risk.

**Results:** Mean age was  $68 \pm 9$  years, 35% were female, and 32% were black. Median follow-up was 3.2 years; 19% patients had baseline albuminuria. There were 129 strokes. Albuminuria was associated with increased stroke risk (unadjusted hazard ratio [HR] 2.24; 95% CI 1.55-3.23,  $p < 0.001$ ; adjusted HR 1.74; 95% CI 1.18-2.57,  $p = 0.01$ ). The effect of iBP differed according to albuminuria groups (P-interaction=0.03). Among non-albuminuric patients, iBP (versus standard) was not associated with stroke risk reduction (HR 1.13; 95% CI 0.73-1.74,  $p = 0.59$ ). However, in

albuminuric patients, iBP (versus standard) was associated with a stroke risk reduction (HR 0.45; 95% CI 0.24-0.85,  $p = 0.01$ ).

**Conclusions:** Post-hoc analysis of participants from SPRINT showed baseline albuminuria (versus not) was associated with a higher stroke risk in the overall cohort, with evidence of effect modification according to the randomized treatment arm. Further studies are required to investigate the potential mechanisms underlying this observation.

**Palavras-chave:** Albuminúria, AVC, Hipertensão arterial

## CO-033 "EFEITO DE PRIMEIRA PASSAGEM" NO TRATAMENTO ENDOVASCULAR DO AVC ISQUÉMICO?

Andreia Carvalho<sup>1</sup>; António Martins De Campos<sup>1</sup>; Marta Rodrigues<sup>2</sup>; Tiago Gregório<sup>3,4</sup>; Henrique Costa<sup>1,3</sup>; Ludovina Paredes<sup>3,4</sup>; Miguel Veloso<sup>1,3</sup>; André Cunha<sup>2</sup>; Sérgio Castro<sup>2</sup>; Manuel Ribeiro<sup>2</sup>; Pedro Barros<sup>1,3</sup>

1 - Serviço de Neurologia, Centro Hospitalar de Vila Nova de Gaia/Espinho; 2 - Unidade de Neurorradiologia, Serviço de Imagiologia, Centro Hospitalar de Vila Nova de Gaia/Espinho; 3 - Unidade de AVC, Centro Hospitalar de Vila Nova de Gaia/Espinho; 4 - Serviço de Medicina Interna, Centro Hospitalar de Vila Nova de Gaia/Espinho

**Introdução:** Recentemente Zaidat et al. definiram o conceito de "efeito de primeira passagem" (FPE) - obtenção de revascularização eficaz após passagem única do dispositivo de tratamento endovascular (EVT) do AVC isquémico - e verificaram que nessa amostra o FPE era um preditor de independência funcional (mRS $\leq 2$ ) aos 3 meses, tendo-o proposto como um instrumento de avaliação de eficácia e segurança dos novos dispositivos.

**Objetivo:** Avaliação do FPE na nossa série e sua influência nos resultados clínicos.

**Metodologia:** Análise retrospectiva de casos consecutivos de EVT da circulação anterior realizados entre janeiro 2015 e dezembro 2017, que alcançaram revascularização eficaz (mTICI $\geq 2b$ ) com recurso a *stent retrievers*. FPE foi definido como obtenção de mTICI $\geq 2b$  após passagem única, sem recurso a manobras de resgate. Comparação univariada e multivariada dos grupos FPE versus múltiplas passagens (MP).

**Resultados:** A amostra de 177 doentes (95 FPE, 82 MP) apresenta uma idade média de 71 anos, 46.3% homens, com NIHSS inicial de 16, ASPECTS de 8 (médias) e 71.8% submetidos a trombólise endovenosa. Os grupos FPE e MP são representados por populações homogêneas, excetuando NIHSS inicial (15 vs 17), etiologia aterosclerótica (23.2% vs 4.9%), revascularização perfeita (mTICI2c-3 85.3% vs 54.9%) e tempo médio TC-revascularização (81 vs 121min), derivado de um menor tempo punção femoral-revascularização no grupo FPE (33 vs 75min). Na regressão logística, o FPE não se revelou um preditor independente de mRS $\leq 2$  aos 3 meses, contrariamente ao tempo punção femoral-revascularização ( $p = 0.004$ ) e à revascularização perfeita ( $p = 0.023$ ). Relativamente à segurança, não se verificaram diferenças estatisticamente significativas nas taxas de perfuração/dissecação arterial, ICH sintomática e mortalidade aos 3 meses.

**Conclusões:** Estes resultados sugerem que o "efeito de primeira passagem", não é um preditor per se de independência funcional aos 3 meses, mas deriva essencialmente de dois fatores: revascularização mais rápida e maior prevalência de revascularização perfeita (mTICI 2c-3).

**Palavras-chave:** AVC isquémico, Tratamento endovascular, Stent retriever, Primeira passagem

## CO-034 MIOCARDIOPATIAS EM DOENTES ADULTOS COM AVC ISQUÊMICO: UM ESTUDO DE RESSONÂNCIA MAGNÉTICA CARDÍACA

Daniela Pimenta Silva<sup>1</sup>; Ana G. Almeida<sup>1</sup>; João Pedro Marto<sup>2</sup>; Nuno Inácio<sup>3</sup>; Pedro N. Alves<sup>1</sup>; Miguel V. Baptista<sup>2</sup>; Teresa Pinho E Melo<sup>1</sup>; José M. Ferro<sup>1</sup>; Ana Catarina Fonseca<sup>1</sup>

1 - Centro Hospitalar Lisboa Norte; 2 - Centro Hospitalar Lisboa Ocidental; 3 - Hospital Beatriz Ângelo

**Introdução:** As miocardiopatias podem constituir fonte embolígena para AVCs isquémicos nos adultos. É reconhecida a importância da RM cardíaca no diagnóstico de miocardiopatias quando o ecocardiograma é normal ou inconclusivo. Não existem dados na literatura sobre prevalência de miocardiopatias em doentes com AVC.

**Objectivo:** Quantificar a presença de miocardiopatias numa coorte de doentes com AVC isquémico e ecocardiograma normal, usando RM cardíaca. Comparar a prevalência de miocardiopatias encontradas com a população geral.

**Métodos:** Amostra consecutiva de doentes internados no Hospital de Santa Maria (Nov 2014 – Fev 2018) e Hospital Egas Moniz (Out 2016 – Fev 2018) por AVC isquémico com mais de 50 anos. Foram excluídos doentes com alterações estruturais no ecocardiograma consideradas causais para AVC (hipocinesia, acinesia, trombo intracardíaco, alterações valvulares, Fej<40%), FOP-ASIA e com contraindicação para RM. A etiologia foi efectuada com classificação TOAST. Foi realizada uma RM cardíaca 3Tesla nos primeiros 3 meses após AVC.

**Resultados:** Foram incluídos 132 doentes. A média de idades foi 68.4 anos, 47.7% eram mulheres. A etiologia do AVC foi em 15.2% cardioembólica (FA), 52.3% indeterminada e 31.8% doença de pequenos ou grandes vasos. Em 7 doentes, após a realização da RM cardíaca, identificou-se uma miocardiopatia - 4 hipertrófica (MCH), 2 restritiva (MCR) e 1 não compactada (MCnC). Seis destes doentes tinham uma etiologia indeterminada e 1 cardioembólica.

Comparando com estudos de prevalência na população em geral, a MCH e MCnC foi superior na nossa série ( $p=0.001$ ,  $p<0.001$ ). Não existem dados sobre prevalência de MCR.

**Discussão:** A RM cardíaca permitiu identificar 7 casos de miocardiopatias não identificadas por ecocardiograma. Na nossa série de doentes com AVC foi encontrada uma prevalência de miocardiopatias (hipertrófica, não compactada) superior à encontrada na população em geral. Este dados reforçam que doentes atualmente classificados como tendo uma etiologia indeterminada podem ter uma miocardiopatia como causa do AVC.

**Palavras-chave:** AVC, Miocardiopatias, RM cardíaca

## CO-035 PROGNÓSTICO A LONGO PRAZO APÓS HEMORRAGIA INTRACEREBRAL PRIMÁRIA NUM ESTUDO DE BASE POPULACIONAL

Denis F. Gabriel<sup>1</sup>; Ricardo Soares-Dos-Reis<sup>2,4</sup>; Ricardo Almendra<sup>3</sup>; Vanessa Carvalho<sup>5</sup>; Hugo M. Dória<sup>6</sup>; Rui Felgueiras<sup>1</sup>; Rui Magalhães<sup>7</sup>; Maria Carolina Silva<sup>7</sup>; Mário Rui Silva<sup>3</sup>; Ilda Matos<sup>7</sup>; Manuel Correia<sup>1</sup>

1 - Serviço de Neurologia, Centro Hospitalar do Porto, Porto; 2 - Serviço de Neurologia, Centro Hospitalar de São João, Porto; 3 - Serviço de Neurologia, Centro Hospitalar de Trás-os-Montes e Alto Douro, Vila Real; 4 - Departamento de Neurociências Clínicas e Saúde Mental, Faculdade de Medicina da Universidade do Porto, Porto, Portugal; 5 - Serviço de Neurologia, Unidade Local de Saúde

de Matosinhos, Matosinhos; 6 - Serviço de Neurorradiologia, Centro Hospitalar do Porto, Porto; 7 - Instituto de Ciências Biomédicas de Abel Salazar, Porto

**Introdução:** São escassos os estudos sobre o prognóstico a longo prazo das hemorragias intracerebrais primárias (HICP), em particular com base em coortes populacionais.

**Objetivo:** Avaliar o prognóstico a longo prazo numa coorte de doentes com HICP que sobreviveu pelo menos 1 ano após o evento índice.

**Métodos:** Seguimos a população de doentes com HICP do estudo comunitário ACIN2 (2009-2011) até setembro 2018, registando novos eventos vasculares, diagnóstico de demência, capacidade funcional (mRankin), mortalidade e causas de morte. A regressão de Cox foi utilizada para estudar o impacto de variáveis clínicas na mortalidade (todas as causas). Na análise multivariada procedeu-se ao ajustamento para as variáveis com  $p<0,15$  na análise univariada (StataMP 14).

**Resultados:** Do total de 113 doentes com HICP foram excluídos para esta análise 11 doentes observados no Unidade Local de Saúde do Nordeste e 2 no Centro Hospitalar de São João, por follow-up desconhecido. Os 100 doentes com HICP incluídos nesta análise (idade mediana 72 anos, 56% homens) tiveram um follow-up mediano de 52 meses. A sobrevivência ao 1 ano após o evento foi de 64% e aos 5 anos de 47%. As infeções respiratórias (23%), seguidas das doenças cerebrovasculares (19%, dos quais 8% hemorragias recorrentes e 4% enfartes cerebrais) e das neoplasias (15%) foram as principais causas de morte. A idade à data do evento (HR 1,04; IC 95% 1,01-1,08;  $p=0,026$ ) e a localização lobar do hematoma (HR 2,34; IC 95% 1,02-5,39;  $p=0,046$ ) foram preditores de mortalidade nos que sobreviveram pelo menos 1 ano.

**Conclusão:** A mortalidade a longo prazo da HICP é elevada. A idade avançada e a localização lobar da HICP, mais típica de angiopatia amilóide, associa-se a maior mortalidade nos doentes que sobreviveram um ano.

**Palavras-chave:** hemorragia intracerebral primária, prognóstico, coorte populacional

## CO-036 TRANSCRANIAL DOPPLER ASSESSMENT AFTER MECHANICAL THROMBECTOMY: A RETROSPECTIVE COHORT STUDY

Ricardo Soares-Dos-Reis<sup>1,2,3</sup>; Goret Moreira<sup>4</sup>; Beatriz Malafaya<sup>5</sup>; Bárbara Silva<sup>5</sup>; Elsa Azevedo<sup>1,2</sup>; Pedro Castro<sup>1,2,4</sup>

1 - Neurology Department, Centro Hospitalar Universitário de São João, Porto, Portugal; 2 - Department of Clinical Neurosciences and Mental Health, Faculty of Medicine, University of Porto, Porto, Portugal; 3 - Department of Biomedicine, Faculty of Medicine, University of Porto, Porto, Portugal; 4 - Stroke Unit, Centro Hospitalar Universitário de São João, Porto, Portugal; 5 - School of Medicine, University of Minho

**Introduction:** Endovascular reperfusion therapies changed the paradigm in stroke care in the past years. However, not every patient achieves a good outcome, which is dependent on patient and procedure variables, namely successful reperfusion. The latter can be assessed during angiography – the TIC1 score – or it can be assessed later through Transcranial Doppler (TCD). TCD findings may carry a predictive value in achieving a good outcome.

**Aim:** We aimed at evaluating the prognostic role of TCD findings after mechanical thrombectomy (MT) in patients with anterior circulation acute ischaemic stroke (aAIS).

**Methods:** This retrospective cohort study included patients with aAIS, submitted to MT between March 2015 and January 2018, for whom early (12h-72h post-MT) TCD findings were available. A good outcome was defined as a mRS scale <3 or no deterioration from baseline on follow-up. TCD findings were classified as no occlusion [Thrombolysis in Brain Infarction (TIBI) scale 4-5] or partial/total occlusion (TIBI 0-3). We performed univariate and multivariate logistic regression, using known outcome predictors: gender, age, Charlson Comorbidity Index (CCI), admission National Institutes of Health Stroke Scale (NIHSS) and admission Alberta Stroke Program Early CT Score (ASPECTS).

**Results:** We included 248 patients. The median age was 77 [interquartile range (IQR) 69–82] and 57% were female. Median CCI was 1 (IQR 0-2), median admission ASPECTS was 9 (IQR 7-10) and median NIHSS was 13 (IQR 9-17). TCD evaluation showed vessel patency in 88% of the patients. Approximately 40% of the patients achieved a good outcome. Vessel occlusion was associated with a worse outcome (OR: 0.15  $p < 0.01$ ). The association was maintained after multivariate adjustment (OR 0.064  $p < 0.01$ ).

**Conclusion:** Early TCD findings, namely vessel occlusion, are independently associated with a worse outcome post-stroke.

**Palavras-chave:** Stroke, Thrombectomy, Transcranial Doppler

## CO-037 NIHSS PÓS-TROMBECTOMIA IMEDIATO E OUTCOME FUNCIONAL NOS DOENTES COM AVC ISQUÉMICO DA CIRCULAÇÃO ANTERIOR

António Martins De Campos<sup>1</sup>; Andreia Carvalho<sup>1</sup>; Marta Rodrigues<sup>2</sup>; Tiago Gregório<sup>3,4</sup>; Ludovina Paredes<sup>3,4</sup>; Henrique Costa<sup>1,3</sup>; Miguel Veloso<sup>1,3</sup>; André Cunha<sup>2</sup>; Sérgio Castro<sup>2</sup>; Manuel Ribeiro<sup>2</sup>; Pedro Barros<sup>1,3</sup>

1 - Serviço de Neurologia, Centro Hospitalar Vila Nova de Gaia/ Espinho; 2 - Serviço de Imagiologia, Centro Hospitalar Vila Nova de Gaia/ Espinho; 3 - Unidade de AVC, Centro Hospitalar Vila Nova de Gaia/ Espinho; 4 - Serviço de Medicina Interna, Centro Hospitalar Vila Nova de Gaia/ Espinho

**Introdução:** A utilização de indicadores de prognóstico de médio/longo-prazo nos doentes com AVC isquémico agudo é muitas vezes fundamental na tomada de decisões médicas na fase aguda. Existe evidência que uma melhoria precoce no NIHSS (objectivada às 24h) nos doentes submetidos a tratamento endovascular (EVT), está associada a um bom *outcome* funcional. A literatura é escassa no que concerne à utilização de indicadores pós-EVT ultra-precoces, nomeadamente o NIHSS pós-EVT imediato.

**Objetivos:** Avaliar a associação entre melhoria ultra-precoce da pontuação NIHSS pós-EVT e bom *outcome* funcional aos 3 meses em doentes com AVC isquémico agudo da circulação anterior.

**Metodologia:** Análise retrospectiva do registo prospectivo de doentes com AVC isquémico agudo da circulação anterior submetidos consecutivamente a EVT entre janeiro 2015 e dezembro 2017. A pontuação NIHSS foi obtida na admissão e na sala de angiografia imediatamente após EVT. Foi definida como melhoria neurológica ultra-precoce uma variação do NIHSS  $\geq 4$  em relação à admissão. Foi realizada análise uni e multivariada para avaliar a relação com bom *outcome* funcional, definido como mRS  $\leq 2$  aos 3 meses.

**Resultados:** Foram incluídos 296 doentes, 133 (44.9%) do sexo masculino, com idade mediana de 75 anos; 3.4% dos EVT ocorreram sob anestesia geral; obteve-se recanalização eficaz (mTICI $\geq 2$ ) em 90.2 % doentes e 59.1% doentes adquiriram

bom *outcome* funcional. Entre as populações de doentes com mRS  $\leq 2$  e  $> 2$  aos 3 meses, registou-se diferença estatisticamente significativa relativamente ao NIHSS pós-EVT (mediana de 8 vs 16,  $p < 0.001$ ) e melhoria neurológica ultra-precoce (62.3% vs 38%,  $p < 0.001$ ). Após regressão logística, a melhoria neurológica ultra-precoce demonstrou ser um preditor independente de bom *outcome* funcional aos 3 meses (OR 3.81; 95% CI 1.86-7.81;  $p < 0.001$ ).

**Conclusões:** A melhoria neurológica rápida, avaliada no período imediatamente após EVT, parece ser um indicador ultra-precoce de boa recuperação funcional aos 3 meses.

**Palavras-chave:** AVC isquémico agudo, Trombectomia mecânica, NIHSS, Outcome funcional

## CO-038 JUGULAR VENOUS REFLUX AND BRAIN LESION BURDEN IN CADASIL

Ricardo Varela<sup>1</sup>; Diogo Melo Maleita<sup>2</sup>; João Sargento-Freitas<sup>1</sup>; José Coelho<sup>1</sup>; Miguel Pereira<sup>1</sup>; Carlos Ferreira<sup>3</sup>; Otilia D'almeida<sup>3</sup>; César Nunes<sup>4</sup>; Miguel Castelo-Branco<sup>2,3</sup>; António Freire Gonçalves<sup>1,2</sup>; Gustavo C. Santo<sup>1</sup>

1 - Serviço de Neurologia do Centro Hospitalar e Universitário de Coimbra, Coimbra, Portugal; 2 - Faculdade de Medicina da Universidade de Coimbra, Coimbra, Portugal; 3 - Instituto de Ciências Nucleares Aplicadas à Saúde, Coimbra, Portugal; 4 - Serviço de Neuroradiologia do Centro Hospitalar e Universitário de Coimbra, Coimbra, Portugal

**Background:** Cerebral Autosomal Dominant Arteriopathy with Subcortical Infarcts and Leukoencephalopathy (CADASIL) is currently the most common hereditary cause of stroke and vascular dementia in adults. The connection between CADASIL and venous insufficiency is under investigation.

**Aims:** To describe the clinical, imagological, cerebral hemodynamic and venous function characteristics of CADASIL patients, and to compare the latter two with matched healthy controls; To evaluate, within patients, the association between the presence of jugular venous reflux (JVR) and brain lesion's volume.

**Methods:** We prospectively enrolled CADASIL patients from our outpatient clinic between the years 2016-17 and matched them with healthy volunteers.

All the subjects underwent: extra and transcranial Doppler-Ultrasonography (D-US) study, including analysis of cerebral blood flow (CBF), venous blood flow (VBF) and internal jugular vein flow; Magnetic Resonance Imaging (3-Tesla) with lesion volume and growth algorithm application.

Statistical analysis was made with SPSS version 24. The significance threshold was set at .05

**Results:** Fifty-nine subjects (30 CADASIL patients and 29 controls) were enrolled. CADASIL was not associated with a higher prevalence of JVR compared with the control group (OR 1.04; CI 95%: 0.22 – 5.00;  $p=0.958$ ), nor there was a statistical difference in CBF or VBF between this groups. In patients, the presence of JVR appeared to be associated with higher lesion volume ( $\beta$  12.37; CI 95%: -6.74 – 30.46;  $p=0.191$ ) and a lower number of lesions ( $\beta$  -4.43; CI 95%: -12.89 – 4.92;  $p=0.305$ ), although not statistically significant. This association was significantly increased in the subpopulation of patients aged 40 years or older ( $\beta$  22.14; CI 95%: 6.47 – 37.82;  $p=0.008$ ).

**Conclusions:** JVR appears to be useless in the distinction between CADASIL patients and healthy controls; however, it appears to be a trend for higher lesion volume in CADASIL patients with JVR, particularly in those aged 40 or more. JVR might be a non-documented risk factor for disease progression.

**Palavras-chave:** CADASIL, JUGULAR VENOUS REFLUX, BRAIN LESION VOLUME

## CO-039 CLINICAL, LABORATORIAL AND ULTRASONOGRAPHIC INTERRELATIONS IN GIANT CELL ARTERITIS: A TEN-YEAR EXPERIENCE OF A SINGLE CENTER.

Carolina Soares<sup>1,2</sup>; Andreia Costa<sup>1,2</sup>; Pedro Abreu<sup>1,2,3</sup>; Rosa Santos<sup>3</sup>; Pedro Castro<sup>1,2,3</sup>; Elsa Azevedo<sup>1,2,3</sup>

1 - Department of Neurology, São João University Hospital Center, Porto; 2 - Department of Clinic Neurosciences and Mental Health, Medical Faculty of Porto University Porto; 3 - Neurosonology Laboratory, Department of Neurology, São João Hospital Center, Porto

**Introduction:** Although temporal artery biopsy is the gold standard for the diagnosis of Giant Cell Arteritis (GCA), the demonstration of the characteristic hypoechoic wall thickening ("halo sign") of temporal artery in color-duplex sonography (CDS) is being recommended as first line imaging.

**Objectives:** Analysis of clinical, laboratorial and histopathological findings in patients with GCA studied with CDS.

**Methods:** Retrospective study of all patients of our hospital between January-2008 and August-2018 with diagnostic criteria of GCA - American College of Rheumatology, considering systemic features, polymyalgia, jaw claudication or ischemic optic neuropathy (ION) - that performed CDS. We compared clinical and laboratorial variables [C-reactive protein, Erythrocyte Sedimentation Rate (ESR) and hemoglobin] in two groups: with and without halo sign in CDS. T-Test/Mann-Whitney and  $\chi^2$  were applied to compare continuous/categorical variables, respectively. Level of significance was  $p < 0.05$ .

**Results:** We included 91 patients (56% women, mean age of  $75 \pm 8$  years-old). The main clinical manifestations were headache (81%), systemic symptoms (57%), temporal pain/nodularity/pulselessness (57%) and ION (50%). Stroke occurred in 17 patients (19%), mainly in the vertebrobasilar territory (76%). Temporal halo sign was identified in 46% patients. The number of patients who received corticotherapy before CDS (54%) was significantly higher within the subgroup without halo sign (62% vs 33%,  $p = 0.005$ ).

Halo sign was associated with systemic features (58% vs 42%,  $p = 0.019$ ), higher ESR values ( $84 \pm 26$  vs  $74 \pm 34$  mm/hr,  $p = 0.020$ ) and acceleration in temporal artery blood flow (81% vs 19%,  $p < 0.001$ ). In 65% patients with stroke at GCA diagnosis a halo sign was found; positive temporal CDS study was associated with halo in vertebral arteries (88% vs 12%,  $p < 0.001$ ).

**Conclusion:** Characteristic halo sign at ultrasonography is present in almost half of our patients. Stroke is prevalent and disproportionately affects the posterior circulation. Ultrasonography might harbor indication of more systemic involvement or risk of major complications like stroke.

**Palavras-chave:** halo sign, color-duplex sonography, Giant Cell Arteritis, temporal artery, stroke

## CO-040 FUMARATO DE DIMETILO EM ESCLEROSE MÚLTIPLA – A EXPERIÊNCIA DE UM HOSPITAL CENTRAL

Alexandra Silva<sup>1</sup>; André Jorge<sup>1</sup>; Inês Correia<sup>1</sup>; Sónia Batista<sup>1</sup>; Carla Cecília Nunes<sup>1</sup>; Carmo Macário<sup>1</sup>; Fernando Matias<sup>1</sup>; Isabel Campelo<sup>2</sup>; Livia Sousa<sup>1</sup>

1 - Serviço de Neurologia - Centro Hospitalar e Universitário de Coimbra; 2 - Serviços Farmacêuticos - Centro Hospitalar e Universitário de Coimbra

**Introdução:** O fumarato de dimetilo (FDM) é um fármaco oral aprovado na esclerose múltipla forma surto remissão

(EMSR). O seu complexo mecanismo de ação combina efeitos antioxidantes por ativação da via do Nrf2 e efeitos imunomoduladores, destacando-se a alteração do perfil linfocitário por redução dos linfócitos T CD8+, de células de memória e aumento dos linfócitos naïve.

**Objetivos:** Reportar a eficácia e segurança do FDM em doentes com EMSR.

**Metodologia:** Estudo retrospectivo incluindo doentes com EMSR que efetuaram tratamento com FDM. Recolhidos dados demográficos e clínicos, incluindo taxa anualizada de surtos (TAS), EDSS e efeitos secundários.

**Resultados:** Foram incluídos 116 doentes, 69% do sexo feminino ( $n = 80$ ), com idade média de 36.43 anos (DP 9.6) e duração média de doença de 6.83 anos (DP 5.54). Em 40.51% ( $n = 47$ ) o FDM foi o primeiro tratamento. Os restantes doentes fizeram em média 1.57 tratamentos prévios (DP 0.88), tendo sido a presença de efeitos adversos e conveniência do doente os principais motivos para alteração de tratamento (86.96%,  $n = 60$ ). Após um tempo médio de tratamento com FDM de 16.10 meses (DP 12.95), a TAS média diminuiu significativamente (0.62 vs. 0.12,  $p < 0.01$ ), não se verificando progressão significativa da incapacidade (EDSS mediano de 1.5 vs. 1.5,  $p = 0.12$ ). No grupo de doentes com outros tratamentos prévios verificou-se, também, diminuição significativa da TAS (0.38 vs. 0.11,  $p < 0.01$ ), sem progressão significativa de incapacidade (EDSS mediano de 1.5 vs. 1.5,  $p = 0.31$ ). Foram referidos efeitos secundários importantes em 12.07% dos doentes ( $n = 14$ ), sendo mais comuns a nível gastrointestinal (50%,  $n = 7$ ). Foi necessária a suspensão de FDM em 10.34% dos doentes ( $n = 12$ ), maioritariamente por ineficácia terapêutica ( $n = 5$ ) e efeitos secundários ( $n = 4$ ).

**Conclusões:** Na nossa população de doentes o FDM revelou-se um fármaco eficaz e seguro, com redução da TAS, ausência de progressão da incapacidade e reduzida frequência de efeitos secundários.

**Palavras-chave:** Fumarato de dimetilo, Esclerose Múltipla, Terapêutica de primeira linha

## CO-041 SUSTAINED EFFICACY IN RELAPSING REMITTING MULTIPLE SCLEROSIS FOLLOWING SWITCH TO PLACEBO TREATMENT FROM CLADRIBINE TABLETS IN PATIENTS WITH HIGH DISEASE ACTIVITY AT BASELINE

Patrick Vermersch<sup>1</sup>; Gavin Giovannoni<sup>2</sup>; Per Soelberg-Sorensen<sup>3</sup>; Birgit Keller<sup>4</sup>; Dominic Jack<sup>4</sup>

1 - University de Lille, CHU Lille, LIRIC-INSMER U995, FHU Imminent Lille, France; 2 - Queen Mary University of London, Blizard Institute, Barts and The London School of Medicine and Dentistry, London, UK; 3 - Danish MS Center, Department of Neurology, University of Copenhagen, Rigshospitalet, Copenhagen, Denmark; 4 - Merck KGaA, Darmstadt, Germany

**Introduction:** Cladribine Tablets 3.5 mg/kg (CT3.5) demonstrated strong and sustained efficacy versus placebo (PBO) in patients with relapsing multiple sclerosis in CLARITY and CLARITY Ext. In CLARITY, patients with high disease activity (HDA) had similar or better responses to CT3.5 than the overall study population.

**Objectives:** Post hoc analysis of efficacy sustainability in patients with HDA who received CT3.5 in CLARITY and PBO in CLARITY Ext (CT3.5-PBO subgroup).

**Methodology:** Two HDA criteria were used: 1. high relapse activity (HRA):  $\geq 2$  relapses during year before study entry, with/without disease-modifying treatment; 2. HRA plus disease-ac-

tivity-on-treatment (DAT):  $\geq 1$  relapse during year before study entry while on disease-modifying treatment AND  $\geq 1$  T1 gadolinium-enhancing or  $\geq 9$  T2 lesions. Clinical and imaging outcomes were analysed for patients fulfilling HRA or HRA+DAT criteria at CLARITY baseline.

**Results:** The annualised relapse rate (ARR) for qualifying relapses in the CT3.5-PBO subgroup (N=98) was 0.15 (95% confidence interval [CI]; 0.11–0.21). HRA (N=29) and non-HRA (N=69) ARRs were 0.15 (95% CI; 0.08–0.28) and 0.15 (95% CI; 0.10–0.22), respectively. HRA+DAT (N=31) and non-HRA+DAT (N=67) ARRs were 0.14 (95% CI; 0.08–0.26) and 0.15 (95% CI; 0.10–0.22). These ARRs reflected the HDA subgroups' ARRs in CLARITY. Confirmed 3-month Expanded Disability Status Scale (EDSS) progression rates were lower for HRA (14%) and HRA+DAT (13%) than the overall population (18%), non-HRA (20%) or non-HRA+DAT (21%) subgroups. Confirmed EDSS progression in the HDA subgroups was lower in CLARITY Ext than in CLARITY.

**Conclusions:** In CLARITY Ext, long-term sustainability of the clinical effect was observed in HDA patients who were treated with CT3.5 in CLARITY.

CLARITY: NCT00213135; CLARITY Extension: NCT00641537

**Disclosures:** This study was sponsored by EMD Serono Inc, a business of Merck KGaA, Darmstadt, Germany (in the USA), and Merck Serono SA, Geneva, an affiliate of Merck KGaA Darmstadt, Germany (ROW).

**Palavras-chave:** Cladribine Tablets, sustained efficacy, multiple sclerosis

## CO-042 PREGNANCY OUTCOMES DURING THE CLINICAL DEVELOPMENT PROGRAMME OF CLADRIBINE IN MULTIPLE SCLEROSIS (MS): AN INTEGRATED ANALYSIS OF SAFETY FOR ALL EXPOSED PATIENTS

Andrew Galazka<sup>1</sup>; Axel Nolting<sup>2</sup>; Stuart Cook<sup>3</sup>; Thomas Leist<sup>4</sup>; Giancarlo Comi<sup>5</sup>; Xavier Montalban<sup>6,7</sup>; Christine Hicking<sup>8</sup>; Fernando Dangond<sup>8</sup>

1 - Merck, Aubonne, Switzerland, a division of Merck KGaA, Darmstadt, Germany; 2 - Merck KGaA, Darmstadt, Germany; 3 - Rutgers, The State University of New Jersey, New Jersey Medical School, Newark, NJ United State; 4 - Jefferson University, Comprehensive MS Center, Philadelphia, PA, United States; 5 - Department of Neurology and Institute of Experimental Neurology, Università Vita-Salute San Raffaele, Ospedale San Raffaele, Milan, Italy; 6 - Division of Neurology St Michael's Hospital University of Toronto Toronto ON Canada; 7 - Department of Neurology-Neuroimmunology Centre d'Esclerosi Múltiple de Catalunya (Cemcat), Hospital Universitari Vall d'Hebron, Barcelona Spain; 8 - EMD Serono Research & Development Institute, Inc., Billerica, MA USA.

**Introduction:** During clinical trials of cladribine in patients with MS, contraception was specified for men and women of child-bearing potential. Despite these precautionary measures, pregnancies occurred during the clinical trial programme.

**Objectives:** To report pregnancy outcomes from an integrated analysis of safety for patients exposed to cladribine during the clinical development programme in MS.

**Methodology:** Pregnancy outcomes were recorded from an integrated analysis of safety of all exposed patients (1976 patients exposed to cladribine, 802 patients exposed to placebo). Data on pregnancies recorded as adverse events were included from studies that involved treatment with parenteral cladribine or cladribine tablets.

**Results:** In total, 64 pregnancies occurred among 57 women

(44 pregnancies were in 38 women with exposure to cladribine, and 20 were in 19 women who received placebo). Eighteen (41%) pregnancies in the cladribine group and 9 (45%) in the placebo group resulted in live births. Among pregnancies that did not lead to live births, 14 in the cladribine-treated group and 4 in the placebo group were terminated by induced abortion on the patient's decision; there were 9 spontaneous abortions in women treated with cladribine, and 5 in women who received placebo (consistent with epidemiological data on pregnancy outcomes), also, 3 medically indicated abortions were reported for 2 women treated with cladribine (2 due to ectopic pregnancy and 1 to choriocarcinoma) and 1 for a placebo recipient (Dandy-Walker congenital malformation with placental abruption). Female partners of 9 cladribine-treated males experienced 10 pregnancies, 9 resulted in live births (1 with unknown outcome). Female partners of 2 placebo-treated males experienced 2 pregnancies (each outcome unknown).

**Conclusions:** In this limited population of pregnancies with potential exposure to cladribine, no congenital malformations were identified. Because of potential teratogenicity, further study is warranted to better understand any risks that might be associated with cladribine in pregnancy.

**Palavras-chave:** pregnancy, multiple sclerosis, cladribine, safety

## CO-043 IMPACT OF THE PRESENCE OF GADOLINIUM-ENHANCING (GD+) LESIONS AT BASELINE ON NO EVIDENCE OF DISEASE ACTIVITY (NEDA) STATUS IN PATIENTS TREATED WITH SUBCUTANEOUS INTERFERON BETA-1A (SCIFN $\beta$ -1A): A POST-HOC ANALYSIS OF REFLEXION

Mark Freedman<sup>1</sup>; Giancarlo Comi<sup>2</sup>; Patricia K. Coyle<sup>3</sup>; Julie Aldridge<sup>4</sup>; Kurt Marhardt<sup>5</sup>; Ludwig Kappos<sup>6</sup>

1 - Department of Medicine, University of Ottawa and the Ottawa Hospital Research Institute, Ottawa, ON, Canada; 2 - Department of Neurology and Institute of Experimental Neurology, Università Vita Salute San Raffaele, Ospedale San Raffaele, Milan, Italy; 3 - Department of Neurology, Stony Brook University, Stony Brook, NY, USA; 4 - EMD Serono, Inc., Billerica, MA, USA; 5 - Merck GmbH, Vienna, Austria; 6 - Neurologic Clinic and Policlinic, University Hospital Basel, Basel, Switzerland.

**Introduction:** scIFN $\beta$ -1a treatment after clinically isolated syndrome (CIS) increases chances of NEDA status vs delayed treatment (DT) after clinically-definite multiple sclerosis (CDMS).

**Objectives:** Assess impact of baseline Gd+ lesions on NEDA using data from REFLEX/REFLEXION.

**Methodology:** In REFLEX, CIS patients were randomized to scIFN $\beta$ -1a 44  $\mu$ g three times weekly (tiw), once weekly (qw) or placebo for 24 months; upon CDMS, patients switched to open-label scIFN $\beta$ -1a tiw. In REFLEXION, placebo patients switched to tiw (DT); scIFN $\beta$ -1a patients continued their initial regimen to 60 months. Analysis utilized integrated intent-to-treat REFLEX/REFLEXION population: tiw n=170; qw n=174; DT n=170. NEDA is defined as no relapses, disability worsening, new Gd+ lesions and new/enlarging T2 hyperintense lesions. Time to first disease activity (FDA) event after 105 days (105d) post-randomization was calculated. Kaplan-Meier curves and median times (95% confidence intervals [CI]) are presented.

**Results:** In all patients, time to FDA event after 105d was shorter in those with baseline Gd+ lesions (n=213) than without (n=301): 0.5 years (0.5–0.7) vs 1.0 year (0.8–1.4), respectively. In the higher risk group with baseline Gd+ lesions, scIFN $\beta$ -1a tiw

increased time to FDA (n=68; 0.7 years [0.5–1.2]) vs DT, but this was longer in those without baseline Gd+ lesions (n=102; 1.7 years [1.5–2.0]). With sclFNβ-1a qw, time differed significantly between patients with (n=72) and without (n=102) baseline Gd+ lesions: 0.7 years (0.5–0.8) vs 1.0 year (1.0–1.5). For DT, no difference was seen for time between patients with (n=73) and without (n=97) baseline Gd+ lesions: 0.5 years (0.5–0.5) vs 0.7 years (0.5–0.7). In patients without baseline Gd+ lesions, differences in time between sclFNβ-1a tiw and qw vs DT were significant.

**Conclusions:** In CIS patients, baseline Gd+ lesions was associated with a lower chance of NEDA after the 3-month MRI vs those without baseline Gd+ lesions.

**Disclosure:** Supported by Merck KGaA, Darmstadt, Germany

**Palavras-chave:** Interferon beta, no evidence of disease activity, clinically isolated syndrome, multiple sclerosis

### CO-044 DURABILITY OF NEDA-3 STATUS IN PATIENTS WITH RELAPSING MULTIPLE SCLEROSIS RECEIVING CLADRIBINE TABLETS: CLARITY EXTENSION

Gavin Giovannoni<sup>1</sup>; Birgit Keller<sup>2</sup>; Dominic Jack<sup>2</sup>

1 - Queen Mary University of London, Blizard Institute, Barts and The London School of Medicine and Dentistry, London, UK; 2 - Merck KGaA, Darmstadt, Germany.

**Introduction:** In CLARITY, CT3.5 showed efficacy vs placebo over 2-years in patients with RMS. NEDA-3 status was achieved in significantly more patients receiving CT3.5 than placebo. Efficacy with CT3.5 (CLARITY) was maintained in Years-3/4 (CLARITY Ext) when patients were randomised to placebo after a variable bridging interval (Brl; ≤116 weeks), during which CT3.5 was not administered.

**Objective:** Determine NEDA-3 status in patients who received CT3.5 in CLARITY followed by placebo (CP3.5) or CT3.5 (CC7) in CLARITY Ext.

**Methods:** Patients (CP3.5 N=98; CC7 N=186) were retrospectively analysed for NEDA-3 status (no relapse, no 6-month Expanded Disability Status Scale [EDSS] progression, no T1 gadolinium-enhancing or active T2 lesions). Brl between CLARITY and CLARITY Ext was used as a proxy for when patients reached Week 48 of CLARITY Ext. Year 3–4 group: patients with Brl ≤43 weeks (known NEDA status: CP3.5 N=54; CC7 N=98); Year 4–5 group: patients with Brl >43 weeks (known NEDA status: CP3.5 N=40; CC7 N=77). NEDA-3 differences in CP3.5 and CC7 groups were analysed by logistic regression with treatment and Brl as fixed effects.

**Results:** Year 3–4 group: annual NEDA-3 achieved in 46% (25/54) and 48% (47/98) of the CP3.5 and placebo groups. Year 4–5 group: annual NEDA-3 was observed in 35% (14/40) and 48% (37/77) of the CP3.5 and CC7 groups. Adjusting for Brl length, there was no significant difference between annual NEDA-3 in the CP3.5 (41.5%, 95%CI=32.4–60.0%) and CC7 (48.0%, 95%CI=40.2–64.4%) groups (p=0.31). Brl duration was not a significant variable (p=0.38). Similar patterns were observed when proportions of patients who were annual relapse-free and annual 6-month EDSS progression-free were examined.

**Conclusions:** Following CT3.5 treatment in CLARITY, NEDA-3 status (analysed post-hoc) was sustained in patients up to Week 48 of CLARITY Ext, and Brl was not a significant variable.

**Palavras-chave:** Cladribine Tablets, multiple sclerosis, no evidence of disease activity,, expanded disability status scale

### CO-045 REAL-WORLD EFFECTIVENESS OF ORAL TERIFLUNOMIDE IN MULTIPLE SCLEROSIS – AN EXPERIENCE OF A CENTRAL HOSPITAL

André Jorge<sup>1</sup>; Alexandra Silva<sup>1</sup>; Inês Correia<sup>1</sup>; Inês Gomes<sup>1</sup>; Joana Parra<sup>1</sup>; Sónia Batista<sup>1</sup>; Fernando Matias<sup>1</sup>; Maria Carmo Macário<sup>1</sup>; Isabel Campelo<sup>2</sup>; Carla Cecília Nunes<sup>1</sup>; Lúvia Sousa<sup>1</sup>

1 - Department of Neurology - Centro Hospitalar e Universitário de Coimbra; 2 - Department of Pharmacy - Centro Hospitalar e Universitário de Coimbra

**Introduction:** Teriflunomide is an oral immunomodulator approved for the treatment of relapsing forms of Multiple Sclerosis (MS). It showed consistent efficacy on relapse rate, disability worsening and MRI outcomes with a favourable safety and tolerability profile.

**Objectives:** To report the effectiveness and safety of teriflunomide in MS patients on our centre.

**Methodology:** A retrospective study of MS patients treated with teriflunomide for at least six months. Demographic and clinical data were collected, including annualized relapse rate (ARR), EDSS and adverse events.

**Results:** A total of 138 patients were included, 76.1% were female (n=105), with a mean age of 54.63 years (SD=9.619) and mean disease duration of 14.13 years (SD=9.54). The diagnosis was mainly relapsing-remitting MS in 73.91% of the patients (n=102) and secondary progressive MS with superimposed relapses in 23.91% (n=33). Most patients were previously treated with other treatments (74.6%, n=103), and the major reason to switch was the occurrence of adverse effects from injectable treatments (53.4%, n=55). After a mean treatment duration of 19.08 months (SD=8.88), in general population there was a significant decrease in ARR (0.4 vs. 0.1, p<0.01), without significant disability progression (EDSS of 2.5 vs. 3.0, p=0.97). In patients switching from other treatments, there was also a significant decrease in ARR (0.27 vs. 0.09, p=0.03), with EDSS remaining stable (3.0 vs. 3.5, p=0.85). MRI were available in 42.8% of the patients (n= 59), with stable lesion load in 81.4%(n=48). Adverse events were present in 34.1% (n=47), mostly weight loss (9.4%, n=13), gastro-intestinal symptoms (8.7%, n=12), and hepatic abnormalities (6.5%, n=9). Teriflunomide was stopped in 14.5% of the patients (n=20), mainly due to adverse events (n=10, 50%).

**Discussion/Conclusion:** In our population teriflunomide showed to be an effective treatment with a reasonable safety profile, thereby supporting its long-term use for the treatment of patients with MS.

**Palavras-chave:** Multiple Sclerosis, Teriflunomide, Real-world effectiveness

### CO-046 EFICÁCIA DE FINGOLIMOD EM DOSE REDUZIDA NA ESCLEROSE MÚLTIPLA SURTO REMISSÃO – COORTE DE UM CENTRO TERCIÁRIO

Joana Ramos-Lopes<sup>1</sup>; Sónia Batista<sup>1</sup>; Pedro Barradas<sup>2</sup>; Isabel Campelo<sup>3</sup>; Inês Correia<sup>1</sup>; Carla Nunes<sup>1</sup>; Fernando Matias<sup>1</sup>; Maria Carmo-Macário<sup>1</sup>; Lúvia Sousa<sup>1</sup>

1 - Serviço de Neurologia, Centro Hospitalar e Universitário de Coimbra; 2 - Serviço de Neurorradiologia, Centro Hospitalar e Universitário de Coimbra; 3 - Serviço Farmacêutico, Centro Hospitalar e Universitário de Coimbra

**Introdução:** Fingolimod é um fármaco aprovado para o tratamento da Esclerose Múltipla Surto-Remissão (EMSR), sendo



a linfopenia e a elevação de transaminases os efeitos adversos mais persistentes e as principais razões para se propor a sua redução de dose. Contudo, estudos acerca da eficácia do esquema reduzido são escassos e contraditórios.

**Objetivo:** Averiguar a eficácia terapêutica de fingolimod em esquema de dose reduzida.

**Métodos:** Estudo unicêntrico, retrospectivo e observacional num Centro Terciário de Esclerose Múltipla. Recorrendo à base de dados clínica local (iMed®) foram identificados doentes com EMSR sob dose reduzida de fingolimod (não-diária) durante pelo menos 6 meses. Utilizou-se a técnica de propensity score-based matching para selecionar doentes com dose diária e características baseline comparáveis: idade, género, duração de doença, taxa anualizada de surtos (TAS) e Escala Expandida do Estado delncapacidade (EDSS).

**Resultados:** Incluíram-se 36 doentes em cada grupo (dose diária vs. dose reduzida). A principal razão para redução de dose foi a linfopenia (88.9%). O tratamento prévio com natalizumab foi inversamente associado ao risco para reduzir dose (OR: 0.253, IC 95%=0.08-0.807,  $p=0.016$ ), enquanto idade, duração de doença, contagem de linfócitos prévia, EDSS baseline e TAS não foram preditores significativos. Apenas um doente com dose não-diária (2.8%) suspendeu fingolimod e seis (16.7%) retomaram esquema diário; os outros mantiveram dose reduzida durante 23.07±8.04 meses. A atividade clínica da doença foi semelhante entre doentes com dose diária vs. reduzida, respetivamente: TAS média 0.4 vs. 0.3 ( $p=0.247$ ); EDSS mediano 2.0 vs. 2.0 ( $p=0.687$ ); proporção de doentes com aumento de EDSS 9.1% vs. 16.7% ( $p=0.481$ ). Fingolimod em dose reduzida foi bem tolerado e associado a aumento da contagem média de linfócitos (0.36/mm<sup>3</sup> vs. 0.65/mm<sup>3</sup>,  $p=0.009$ ).

**Conclusão:** Estes resultados sugerem que a eficácia de fingolimod é mantida em esquema reduzido, permitindo minimizar potenciais efeitos adversos. Outros estudos serão necessários, idealmente ensaios clínicos randomizados.

**Palavras-chave:** esclerose múltipla, fingolimod, linfopenia, tratamento, desmielinização

## CO-047 ALEMTUZUMAB NO TRATAMENTO DE DOENTES COM ESCLEROSE MÚLTIPLA SURTO REMISSÃO: DADOS DA PRÁTICA CLÍNICA

Raquel Samões<sup>1</sup>; Daniela Boleixa<sup>2</sup>; Inês Laranjinha<sup>3</sup>; Ana Paula Sousa<sup>4</sup>; Ernestina Santos<sup>3,5</sup>; Ana Martins Da Silva<sup>3,5</sup>

1 - Serviço de Neurologia, Centro Hospitalar do Porto - Hospital de Santo António; 2 - Departamento de Ensino, Investigação e Formação (DEFI) do Centro Hospitalar do Porto; 3 - Serviço de Neurologia, Centro Hospitalar do Porto-Hospital de Santo António; 4 - Serviço de Neurofisiologia, Centro Hospitalar do Porto - Hospital de Santo António; 5 - Unidade Multidisciplinar de Investigação Biomédicas, Instituto Ciências Biomédicas Abel Salazar, Universidade do Porto

**Introdução:** O Alemtuzumab é um anticorpo monoclonal anti-CD52 aprovado para doentes com Esclerose Múltipla surto-remissão (EMSR) ativa. É um fármaco de elevada eficácia, cuja aprovação na Europa (EMA 2013, NICE 2014) permite a utilização em indivíduos com doença clínica ou imagiológicamente ativa, naives ou que tenham feito outros fármacos previamente. A aprovação pela FDA (2014) exige falência a tratamento prévio com pelo menos dois fármacos.

**Objetivos:** Descrever a experiência da utilização do Alemtuzumab num grupo de doentes com EMSR, nomeadamente caracterização clínico-demográfica, eficácia e segurança.

**Metodologia:** Análise retrospectiva dos registos clínicos (consultas, resultados analíticos, ressonância).

**Resultados:** Entre maio/2017-agosto/2018, seis doentes com EMSR foram tratados com Alemtuzumab: três mulheres; média de idades=42,5(37-53) anos; duração média de doença=15,5(6-22) anos; mediana de EDSS prévio=4(1-5); média de surtos nos dois anos prévios=2,5(1-4); atividade imagiológica prévia em 4/6(66,7%); média de fármacos prévios=4,3(2-5). O tempo médio de follow-up é 8,5 meses (1-15); metade dos doentes fez já o segundo ciclo de tratamento. Nenhum doente teve surtos e o EDSS manteve-se estável, com melhoria em uma doente; estabilidade imagiológica nos dois doentes com RM realizada. Dois doentes(33,3%) fizeram reações à infusão, de gravidade ligeira a moderada; uma doente teve aftas de etiologia vírica (mês 1) e aos 11 meses desenvolveu hipotireoidismo assintomático por tiroidite autoimune com necessidade de suplementação. Verificou-se neutropenia (<2,0x10<sup>3</sup>/μL) transitória em metade dos doentes, mínimo 1,13 x10<sup>3</sup>/μL numa doente no mês 1, sem complicações, nos três casos praticamente resolvida aos 3 meses.

**Conclusões:** Neste grupo de doentes, o Alemtuzumab foi usado como terapêutica de 3ª linha, por doença ativa e falência de múltiplas terapêuticas anteriores. O perfil de eficácia e segurança foi o esperado. A neutropenia transitória em metade dos doentes (ocorrência superior à descrita) não esteve associada a aumento de frequência ou gravidade de eventos infecciosos.

**Palavras-chave:** Esclerose múltipla, Alemtuzumab, Tratamento

## CO-048 A EXPERIÊNCIA DE UM CENTRO TERCIÁRIO NACIONAL COM A UTILIZAÇÃO DE DOSE REDUZIDA DE NATALIZUMAB

Patrícia Marques<sup>1</sup>; Inês Correia<sup>1</sup>; Sónia Batista<sup>1</sup>; Carla Nunes<sup>1</sup>; Fernando Matias<sup>1</sup>; Carmo Macário<sup>1</sup>; Livia Sousa<sup>1</sup>

1 - Centro Hospitalar e Universitário de Coimbra, Coimbra

**Introdução:** O natalizumab é um anticorpo monoclonal utilizado no tratamento da Esclerose Múltipla (EM). É recomendada a administração endovenosa de 300 mg a cada 4 semanas. A sua reconhecida associação com a leucoencefalopatia multifocal progressiva (LMP) levou à exploração de novos esquemas terapêuticos com o objetivo de reduzir o risco desta infeção.

**Objetivos:** Analisar a eficácia e segurança do tratamento com dose reduzida de natalizumab em doentes com EM.

**Metodologia:** Estudo retrospectivo incluindo doentes com EM que efetuaram tratamento comnatalizumab em dose inferior à preconizada. Recolhidos dados demográficos e clínicos, incluindo taxa anualizada de surtos (TAS), EDSS e efeitos secundários.

**Resultados:** Incluídos 33 doentes, 84.8% do sexo feminino (n=28), com idade média de 47.4 anos e tempo médio de evolução da doença de 16.4 anos. A dose reduzida foi administrada durante um período médio de 22.8 meses, entre 2009 e 2013 em 93.9% (n=31). Todos os doentes estiveram previamente medicados, em média, com 2.3 (±1.2) fármacos, incluindo o natalizumab na dose recomendada (39.4%, n=13). Em 60.6% (n=20) a dose foi reduzida para diminuição do risco de LMP (pesquisa do vírus JC foi positiva) e nos restantes deveu-se a questões relacionadas com o biótipo e comodidade do doente. Com a dose reduzida verificou-se redução significativa da TAS (0.78 vs. 0.16,  $p<0.01$ ), embora sem significado estatístico no subgrupo previamente tratado com a dose recomendada. Houve progressão de incapacidade em 27.3% (n=9), embora sem significado estatístico no global (EDSS 4.0 vs. 4.0,  $p=0.11$ ). Foram relatadas

intercorrências durante o tratamento em 48.5% dos doentes, destacando-se 2 LMP diretamente relacionadas com o fármaco. Três doentes mantêm tratamento com dose reduzida, estando clinicamente estáveis.

**Conclusão:** Apesar de demonstrada eficácia, a redução de dose de natalizumab não preveniu a ocorrência de LMP de doentes em risco, pelo que a sua utilização para este fim é questionável.

**Palavras-chave:** Leucoencefalopatia multifocal progressiva, natalizumab, esclerose múltipla

## CO-049 SWITCH DE DOENTES COM EMSR CONTROLADOS SOB TERAPÊUTICAS INJECTÁVEIS PARA TERIFLUNOMIDA, POR PREFERÊNCIA PELO MODO DE ADMINISTRAÇÃO

Filipa Ladeira<sup>1</sup>; Manuel Salavisa<sup>1</sup>; Cláudia Borbinha<sup>1</sup>; João Pedro Marto<sup>1</sup>; Laurete Conceição<sup>1</sup>; Marlene Saraiva<sup>1</sup>; Francisca Sá<sup>1</sup>; Ana Sofia Correia<sup>1</sup>

1 - Serviço de Neurologia, Hospital de Egas Moniz, Centro Hospitalar de Lisboa Ocidental

**Introdução:** na prática clínica, doentes com esclerose múltipla surto-remissão (EMSR) inactiva sob interferão ou acetato de glatirâmico (terapêuticas BRACE), tornam-se frequentemente relutantes a manter uma terapêutica injectável, existindo alternativas orais disponíveis. Uma análise de subgrupo dos estudos TEMSO e TOWER demonstrou que doentes previamente tratados com terapêuticas BRACE apresentavam uma redução da taxa de surtos e da progressão de incapacidade após switch para teriflunomida. Contudo, estes doentes apresentavam actividade clínico-imagiológica nos 24 meses prévios aos switch. Pretende-se avaliar se doentes controlados com terapêuticas BRACE mantêm a estabilidade clínica após transição para teriflunomida.

**Métodos:** desenhou-se um estudo caso-controlo, incluindo todos os doentes com os seguintes critérios de inclusão: EMSR, inactivos e sem progressão de incapacidade sob terapêuticas BRACE pelo menos durante 2 anos de acordo com os critérios de Lublin, com posterior switch para teriflunomida por inconveniência posológica (casos) ou que se mantiveram sob terapêuticas BRACE (controlos), com um follow-up mínimo de 6 meses. Analisou-se o risco de surto e progressão de incapacidade através de uma regressão de Cox.

**Resultados:** incluíram-se 48 doentes, 32 (66,7%) do género feminino, com idade média de 45,4 ( $\pm 11.1$ ) anos, duração mediana de doença de 11,0 anos (AIQ 9,0), tratados com fármacos BRACE por um período de 2-16 anos. Onze (22,9%) doentes realizaram switch para teriflunomida. A alteração da terapêutica não se associou a um risco mais elevado de surto (HR: 3.528, 95% IC 0.220-56.445;  $p=0.373$ ) ou progressão de incapacidade (HR:0.317, 95% IC:0.414-15.236;  $p=0.317$ ) durante o follow-up, que teve duração mediana de 24,0 meses (AIQ 0,0).

**Conclusão:** A teriflunomida parece uma boa alternativa terapêutica em doentes com EMSR controlados com terapêuticas BRACE que manifestam vontade de realizar uma terapêutica oral. A transição destes doentes para teriflunomida não se associou a um aumento do risco de surto ou progressão de incapacidade na nossa amostra.

**Palavras-chave:** teriflunomida, BRACE, Esclerose Múltipla

## CO-050 CITOCINAS PRO- E ANTI-INFLAMATÓRIAS NO LCR DE DOENTES COM DOENÇA DE ALZHEIMER E SUA CORRELAÇÃO COM DECLÍNIO COGNITIVO

Ricardo Taipa<sup>1,2</sup>; Sofia Neves<sup>2</sup>; Luísa Sousa<sup>1</sup>; Joana Fernandes<sup>3</sup>; Claudia Pinto<sup>3</sup>; Ana Paula Correia<sup>1</sup>; Ernestina Santos<sup>1</sup>; Pedro Pinto<sup>4</sup>; Paula Carneiro<sup>5</sup>; Patricio Costa<sup>2</sup>; Diana Santos<sup>6</sup>; Isabel Alonso<sup>6</sup>; Joana Palha<sup>2</sup>; Fernanda Marques<sup>2</sup>; Sara Cavaco<sup>3</sup>; Nuno Sousa<sup>2,7</sup>

1 - Serviço de Neurologia, Departamento de Neurociências, Centro Hospitalar Universitário do Porto – Hospital Santo António; 2 - Instituto de Investigação em Ciências da Vida e da Saúde (ICVS), Escola de Medicina, Universidade do Minho; 3 - Unidade de Neuropsicologia, Departamento de Neurociências, Centro Hospitalar Universitário do Porto - Hospital Santo António; 4 - Serviço de Neurorradiologia, Departamento de Neurociências, Centro Hospitalar Universitário do Porto - Hospital Santo António; 5 - Serviço de Imunologia, Centro Hospitalar Universitário do Porto - Hospital Santo António; 6 - i3S, Instituto de Investigação e Inovação em Saúde, Universidade do Porto, Porto, Portugal; 7 - Centro Clínico Académico (2CA) Braga, Portugal

**Introdução:** A literatura suporta que a neuroinflamação desempenha um papel importante na patogénese da doença de Alzheimer (DA), estando ensaios clínicos em curso com fármacos de mecanismos imunoterapêuticos. As citocinas estão envolvidas no processo inflamatório associado às doenças neurodegenerativas.

**Objetivos:** Comparar o perfil de citocinas do LCR de doentes com DA com outra demência neurodegenerativa (demência frontotemporal – DFT) e controlos, e correlacionar os seus níveis com o perfil cognitivo (*baseline* e *follow-up* a 12 meses). Diagnóstico de DA foi estabelecido de acordo com os critérios NIA-AA (McKhann et al., 2011) e a duração de sintomas  $\leq 4$  anos.

**Métodos:** Estudo longitudinal, prospetivo, com inclusão de doentes da consulta de demências do CHUP-HSA. Avaliação clínica, neuropsicológica, RM encefálica e biomarcadores de LCR (tau e beta-amiloide). As citocinas no LCR foram determinadas por técnica de Bioplex Immunoassay. Doença cerebrovascular significativa, doença inflamatória sistémica ou uso crónico de fármacos anti-inflamatórios foram critérios de exclusão. Adicionalmente foi doseada a proteína C reativa sérica no dia da punção lombar.

**Resultados:** Os doentes com DA apresentavam valores elevados de citocinas pro- e anti-inflamatórias (IL-1ra, IL-4, IL-7, IL-9, IL-10, IL-15, G-CSF, MCP-1, PDGF-bb and TNF-alfa) no LCR comparado com controlos. Adicionalmente, existia uma correlação positiva entre citocinas pro- (IL-9) e anti-inflamatórias (IL-10 e IL-13) com o status cognitivo na *baseline*, e uma correlação negativa com a progressão da doença com várias citocinas (IL-1 $\beta$ , IL-4, IL-6, IL-9, IL-17, FGF basic, G-CSF, INF- $\gamma$ ) nos doentes com DA.

**Conclusão:** Estes resultados suportam o envolvimento da neuroinflamação na patofisiologia da DA. Mostramos pela primeira vez um efeito “protetor” na elevação dos níveis de citocinas específicas no LCR destes doentes, reforçando a perspectiva de que o reajuste do sistema imune pode ser um alvo nas terapêuticas dirigidas à DA.

**Palavras-chave:** Doença de Alzheimer, Neuroinflamação, Citocinas, LCR, Neuropsicologia

## CO-051 MULTIPLE SCLEROSIS NEUROPSYCHOLOGICAL SCREENING QUESTIONNAIRE (MSNQ) NUMA COORTE DE DOENTES PORTUGUESES: VARIÁVEIS PREDITIVAS

Sara Cavaco<sup>1</sup>; Andreia Geraldo<sup>1</sup>; Dina Lopes<sup>1</sup>; Ana Paula Sousa<sup>1</sup>; Raquel Samões<sup>1</sup>; Ernestina Santos<sup>1</sup>; Ana Martins Da Silva<sup>1</sup>

1 - Centro Hospitalar Universitário do Porto

**Introdução:** A importância das queixas neuropsicológicas em doentes com Esclerose Múltipla (EM) é cada vez mais reconhecida, sendo necessários instrumentos de rastreio que sejam rápidos e fáceis de aplicar nas consultas de rotina.

**Objetivos:** Identificar queixas neuropsicológicas no dia a dia reportadas por doentes com EM através do Multiple Sclerosis Neuropsychological Screening Questionnaire (MSNQ) e explorar variáveis preditivas de resposta.

**Metodologia:** Foi solicitado a 232 doentes consecutivos com EM (200 com exacerbação-remissão, 17 secundariamente progressivo e 15 primariamente progressivo) da consulta de EM que respondessem à versão portuguesa do MSNQ. Foi aplicado o ponto de corte  $\geq 27$  para identificar queixas clinicamente relevantes (Benedict et al., 2003). Foram excluídos doentes com história de surto no último mês. Foram recolhidos do processo clínico dados clínicos contemporâneos e aplicadas regressões logísticas para identificar variáveis preditivas.

**Resultados:** Foram registadas queixas neuropsicológicas significativas em 57 doentes (25%). O odds de ter queixas significativas diminuiu com o sexo masculino (odds=0.40,  $p=0.016$ ) e com a escolaridade mais elevada (odds=0.88,  $p<0.001$ ) e aumentou com a toma de anti-depressivos (odds=2.22,  $p=0.011$ ). Não foram encontradas associações significativas ( $p>0.05$ ) com a idade, idade de início, duração da doença, curso de doença, EDSS, toma de benzodiazepinas e tipo de fármacos modificadores de doença.

**Discussão:** Um quarto dos doentes com EM reportam queixas neuropsicológicas significativas, estando estas relacionadas com as características demográficas sexo e nível educacional do doente e com a toma de anti-depressivos. Não foram encontradas associações com as características clínicas exploradas. Estes resultados são consistentes com a literatura.

**Conflitos de interesses:** Estudo realizado no âmbito do projeto "Multiple Sclerosis Rehabilitation Protocol" e financiado pela Novartis.

**Palavras-chave:** Esclerose Múltipla, Queixas cognitivas, Instrumento de rastreio

## CO-052 METAMEMÓRIA NO DEFEITO COGNITIVO LIGEIRO: IMPORTÂNCIA DAS QUEIXAS SUBJECTIVAS DE MEMÓRIA NO SEGUIMENTO DE DOENTES EM RISCO DE CONVERSÃO PARA DEMÊNCIA DO TIPO ALZHEIMER

Bianca Gerardo<sup>1,2</sup>; Diana Duro<sup>3,4</sup>; Joana Nogueira<sup>1,2,5</sup>; Marisa Lima<sup>1</sup>; Joana Lopes<sup>3</sup>; Sandra Freitas<sup>1,2,5</sup>; Isabel Santana<sup>3,4</sup>

1 - Faculdade de Psicologia e de Ciências da Educação da Universidade de Coimbra (FPCE-UC), Coimbra, Portugal; 2 - Centro de Investigação do Núcleo de Estudos em Neuropsicologia e Intervenção Cognitiva Comportamental (CINEICC), Faculdade de Psicologia e de Ciências da Educação da Universidade de Coimbra (FPCE-UC), Coimbra, Portugal; 3 - Departamento de Neurologia, Centro Hospitalar e Universitário de Coimbra, Coimbra, Portugal;

4 - Faculdade de Medicina, Universidade de Coimbra, Coimbra, Portugal; 5 - PsyAssessmentLab., Faculdade de Psicologia e de Ciências da Educação da Universidade de Coimbra (FPCE-UC), Coimbra, Portugal

**Introdução:** A metamemória refere-se ao conjunto de conhecimentos, crenças e atitudes do indivíduo acerca das suas capacidades mnésicas, e pode declinar com a progressão da doença de Alzheimer. As queixas subjetivas de memória resultam da capacidade de avaliação subjetiva da própria memória, cuja qualidade poderá depender do funcionamento executivo.

**Objetivos:** Avaliação longitudinal da metamemória em doentes com Defeito Cognitivo Ligeiro amnésico (DCLa) e da sua relação com o funcionamento executivo e progressão para demência.

**Metodologia:** Estudo anual de 172 doentes com DCLa através de uma bateria neuropsicológica da cognição, funcionalidade e psicopatologia. Para avaliação da metamemória, aplicou-se a Escala de Queixas Subjectivas de Memória (QSM) aos doentes e informadores. Os doentes foram divididos nos grupos conversão (GC;  $n=66$ ) e não-conversão (GNC;  $n=106$ ).

**Resultados:** Nos dois momentos de avaliação, as pontuações QSM doentes correlacionaram-se positivamente com a sua sintomatologia depressiva e ansiosa, sem existirem correlações significativas entre estas pontuações e as capacidades executivas. As pontuações dos informadores correlacionaram-se negativamente com o estado cognitivo e funcional dos doentes. As pontuações do GC apresentaram-se inferiores às dos seus informadores nos dois momentos de avaliação. Isto não se verificou para o grupo GNC, que apresentou pontuações semelhantes às dos informadores na última avaliação. Comparando a primeira e última avaliação, as pontuações QSM dos GNC e GC, bem como as suas capacidades executivas mantiveram-se constantes. Apenas as pontuações dos informadores GC foram mais elevadas na última avaliação, acompanhando o declínio mnésico do GC.

**Conclusões:** As pontuações QSM informadores constituem um indicador mais fidedigno do declínio mnésico e deterioração global do doente, comparativamente às queixas mnésicas do próprio; pontuações mais elevadas traduzem maiores graus de deterioração. Doentes que progredem para demência apresentam pontuações QSM inferiores às dos informadores desde o início da doença. A avaliação subjetiva da memória não está relacionada com o funcionamento executivo.

**Palavras-chave:** Metamemória, Queixas Subjectivas de Memória, Defeito Cognitivo Ligeiro, Doença de Alzheimer, Demência

## CO-053 VALOR PROGNÓSTICO DA RM E DO TESTE DE RECORDAÇÃO SELETIVA LIVRE E GUIADA NO DEFEITO COGNITIVO LIGEIRO

Rita Machado<sup>1</sup>; Daniela Vieira<sup>1</sup>; Inês Baldeiras<sup>2,3</sup>; Gil Cunha<sup>4</sup>; Raquel Lemos<sup>5</sup>; Isabel Santana<sup>1,2,3</sup>

1 - Serviço de Neurologia, Centro Hospitalar e Universitário de Coimbra; 2 - Centro de Neurociências e Biologia Celular, Universidade de Coimbra; 3 - Faculdade de Medicina, Universidade de Coimbra; 4 - Serviço de Neurorradiologia, Centro Hospitalar e Universitário de Coimbra; 5 - Faculdade de Psicologia, Universidade de Coimbra

**Introdução:** Os doentes com defeito cognitivo ligeiro amnésico (DCLa) têm um risco acrescido de progressão para Doença de Alzheimer (DA). O teste de recordação seletiva livre e guiada

(TRSLG) está recomendado na avaliação do compromisso de memória episódica destes doentes e poderá ser um preditor de evolução. Paralelamente, a atrofia do sistema límbico é um achado precoce na DA e várias estruturas de interesse têm sido investigadas como biomarcadores de doença.

**Objetivos:** Comparar a volumetria de estruturas mesiais em RM entre doentes com DCLa que vieram a converter para DA (DCLa-C) e não-conversores (DCLa-NC) e investigar a sua acuidade prognóstica em comparação com as principais medidas do TRSLG.

**Metodologia:** Foram incluídos 78 doentes com DCLa com um seguimento mínimo de 2 anos, subdivididos em DCLa-NC e DCLa-C (53.8%). No TRSLG avaliou-se a evocação-imediata-total (EI) e a evocação-diferida-total (ED). Calculou-se o volume hipocampal (HP) e a espessura cortical dos córtices para-hipocampal (PH) e entorrinal (ER) com o software Freesurfer usando imagens de RM ponderadas em T1.

**Resultados:** A amostra tinha um predomínio do sexo feminino (60.3%), idade média de  $71.9 \pm 8.2$  anos e escolaridade média de  $6.8 \pm 4.6$  anos. Foram observadas diferenças estatisticamente significativas entre DCL-C e DCL-NC sobretudo para o ER (hemisfério esquerdo:  $p=0.000$ ; direito  $p=0.003$ ), mas também para o HP (hemisfério esquerdo:  $p=0.014$ ; direito  $p=0.012$ ). A EI e a ED apresentaram uma forte correlação com a conversão para DA (acuidade preditora= $78.2\%$  para ambas), seguidas do ER esquerdo (acuidade preditora= $74.4\%$ ) e do ER direito (acuidade preditora= $65.8\%$ ).

**Conclusões:** Nesta amostra, a espessura do córtex entorrinal destaca-se como biomarcador de RM para DA. No entanto, o seu valor como preditor de conversão para demência nos doentes com DCLa é inferior ao dos resultados do TRSLG.

**Palavras-chave:** doença de Alzheimer, teste de recordação selectiva livre e guiada, RM, defeito cognitivo ligeiro, prognóstico

## CO-054 MEDIDAS VOLUMÉTRICAS DE ESTRUTURAS TEMPORAIS MESAIS E PONTUAÇÃO NO TESTE DE RECORDAÇÃO SELECTIVA LIVRE E GUIADA – QUE RELAÇÃO?

Daniela Vieira<sup>1</sup>; Rita Machado<sup>1</sup>; Inês Baldeiras<sup>2</sup>; Gil Cunha<sup>4</sup>; Raquel Lemos<sup>3</sup>; Isabel Santana<sup>1</sup>

1 - Serviço de Neurologia, Centro Hospitalar e Universitário de Coimbra; 2 - Centro de Neurociências e Biologia Celular da Universidade de Coimbra; 3 - Faculdade de Psicologia, Universidade de Coimbra; 4 - Serviço de Neuroradiologia, Centro Hospitalar e Universitário de Coimbra

**Introdução:** O defeito de memória típica da Doença de Alzheimer (DA) resulta do prejuízo na codificação e armazenamento de informação. A atrofia límbica é um evento precoce na doença, mas o papel das várias estruturas do lobo temporal mesial na disfunção mnésica é controverso. O Teste de Recordação Selectiva Livre e Guiada (TRSLG) avalia a capacidade de codificação e retenção, apresentando-se como um bom modelo de estudo desta correlação entre a imagem e a memória.

**Objetivos:** Avaliar o contributo das estruturas temporais mesiais na disfunção mnésica do Defeito Cognitivo Ligeiro (DCL), correlacionando as medidas volumétricas com os resultados da avaliação neuropsicológica usando o TRSLG.

**Metodologia:** Em 97 doentes com DCL avaliou-se a memória episódica através do índice da Evocação Imediata (EI) do TRSLG e a volumetria em RM dos córtex entorrinal (CE), para-hipocampal (CP) e hipocampus com o programa FreeSurfer. Efectuámos correlações bivariáveis e um modelo de regressão logística binária.

**Resultados:** A idade média da amostra era  $70,7 \pm 8,1$  anos, a escolaridade  $6,8 \pm 4,5$ , havendo um predomínio do sexo feminino (61,9%). Relativamente às variáveis sociodemográficas, a única que teve uma correlação estatisticamente significativa (negativa) com o valor EI do TRSLG foi a idade ( $p < 0.01$ ). Estabeleceu-se também uma correlação negativa entre a idade e a espessura do CE e CP bilateral ( $p < 0.01$ ), mas não com o hipocampo. Um modelo de regressão logística que incluiu as variáveis demográficas e os dados volumétricos identificou o CE esquerdo e o hipocampo direito como as medidas que melhor predizem o resultado da EI do TRSLG ( $r^2 = 0.41$ ).

**Conclusões:** Concluiu-se que a idade é a única variável demográfica que influencia o desempenho no teste de memória. Das estruturas corticais analisadas, o córtex entorrinal esquerdo e o hipocampo direito são os que melhor se relacionam com os resultados do TRSLG.

**Palavras-chave:** Doença de Alzheimer, Defeito cognitivo ligeiro, Teste de Recordação Selectiva Livre e Guiada, Córtex entorrinal, Córtex para-hipocampal, Hipocampo

## CO-055 QUESTIONÁRIO DE LITERACIA: ESTUDO COMPARATIVO ENTRE IDOSOS COGNITIVAMENTE SAUDÁVEIS E PACIENTES COM DECLÍNIO COGNITIVO

Joana Nogueira<sup>1</sup>; Sandra Freitas<sup>1</sup>; Manuela Vilar<sup>1</sup>; Gerardo Prieto<sup>2</sup>; Mário R. Simões<sup>1</sup>; Isabel Santana<sup>3</sup>

1 - Faculdade de Psicologia e de Ciências da Educação da Universidade de Coimbra (FPCE-UC), Coimbra, Portugal.; 2 - Departamento de Psicología Básica, Psicobiología y Metodología de las Ciencias del Comportamiento, Universidad de Salamanca, Salamanca,.; 3 - Serviço de Neurologia do Centro Hospitalar e Universitário de Coimbra (CHUC)

**Introdução:** O Questionário de Literacia (QL) foi originalmente desenvolvido no âmbito da Bateria de Avaliação da Reserva Cognitiva (BARC), com o objectivo de avaliar o nível de literacia de adultos e idosos através da frequência de actividades relacionadas com a leitura, hábitos culturais e actividades complexas. Para além da escolaridade formal, as investigações mais recentes utilizam a Literacia como uma variável válida para a avaliação da Reserva Cognitiva (RC).

**Objetivos:** (i) Análise da adequação psicométrica do QL na população portuguesa (ii) Análise da capacidade discriminante do QL entre o grupo controlo e o grupo clínico.

**Metodologia:** O QL foi administrado a 138 idosos cognitivamente saudáveis e 62 pacientes com Déficit Cognitivo Ligeiro (DCL) ou Doença de Alzheimer (DA) ligeira e respectivos cuidadores. Adicionalmente todos os participantes responderam a uma bateria de avaliação neuropsicológica para caracterização cognitiva, funcional e psicopatológica. Os pacientes foram seleccionados por uma equipa multidisciplinar, de acordo com os critérios diagnósticos internacionais.

**Resultados:** Os resultados no QL revelam uma elevada consistência interna para todos os grupos (Grupo controlo:  $\alpha = .945$ ; Grupo clínico:  $\alpha = .971$ ; Grupo cuidadores:  $\alpha = .976$ ). Relativamente à validade de constructo, os itens da prova apresentaram correlações positivas e significativas ( $p < .01$  ou  $p < .05$ ) com a pontuação total. O QL apresentou diferenças entre os grupos: controlo e clínico ( $t_{(198)} = 2.64, p = .009$ ), clínico e cuidadores ( $t_{(33)} = .388, p < .01$ ) e controlo e cuidadores ( $t_{(49)} = .10, p = .92$ ).

**Conclusões:** O QL demonstrou resultados promissores como prova para avaliação da literacia, revelando boas propriedades psicométricas. Foram observadas discrepâncias entre os valores alcançados pelos cuidadores e pacientes, sendo o

maior valor obtido pelos cuidadores. Esta diferença poderá ser explicada pela incapacidade de abstração do doente para relatar hábitos de literacia anteriores ao aparecimento da doença. [Projeto ESCUDO-FCT: IF/01325/2015]

**Palavras-chave:** Literacia, Envelhecimento, Demência, Avaliação Neuropsicológica

## CO-056 DESENVOLVIMENTO DA BATERIA DE AVALIAÇÃO DA RESERVA COGNITIVA (BARC)

Joana Nogueira<sup>1</sup>; Mário R. Simões<sup>1</sup>; Manuela Vilar<sup>1</sup>; Gerardo Prieto<sup>2</sup>; Isabel Santana<sup>3</sup>; Sandra Freitas<sup>1</sup>

1 - Faculdade de Psicologia e de Ciências da Educação da Universidade de Coimbra (FPCE-UC), Coimbra, Portugal.; 2 - Departamento de Psicología Básica, Psicobiología y Metodología de las Ciencias del Comportamiento, Universidad de Salamanca, Portugal; 3 - Faculdade de Medicina da Universidade de Coimbra (FM-UC), Coimbra, Portugal

**Introdução:** A Reserva Cognitiva (RC) descreve a capacidade do cérebro lidar activamente com os efeitos dos danos neurológicos, possibilitando um funcionamento próximo ao pré-mórbido através de processos compensatórios. A forma mais comum de estimar a RC é através da escolaridade formal, do quociente de inteligência e da participação em atividades de lazer. O nível de literacia e o grau de exigência cognitiva das actividades profissionais, são outras variáveis com um contributo válido para a estimativa da RC.

**Objetivos:** (i) Apresentação da Bateria de Avaliação da Reserva Cognitiva (BARC); (ii) processo de construção das provas originalmente desenvolvidas: Questionário de Literacia (QL) e Questionário para a Avaliação do Nível de Exigência Cognitiva das Atividades Profissionais (QANECAP); (iii) análise da adequação psicométrica do QANECAP numa população controlo.

**Metodologia:** As provas originais componentes da BARC (QL e QANECAP) foram desenvolvidas por um grupo focal de especialistas, correspondendo a versão experimental a uma compilação de itens com boa representatividade do constructo. Para o QL foram desenvolvidas formas paralelas da prova para cuidadores e pacientes. A QANECAP foi administrada a 138 idosos cognitivamente saudáveis.

**Resultados:** O QANECAP apresentou uma consistência interna de .921. Todos os itens da prova apresentaram correlações positivas e significativas ( $p < .01$ ) com o total da prova.

**Conclusões:** A BARC pretende obter uma estimativa válida para a RC, com utilidade em contextos clínicos e de investigação preenchendo assim uma lacuna nos protocolos de avaliação neuropsicológica em Portugal. O QANECAP evidenciou resultados promissores como prova que avalia a exigência cognitiva das actividades profissionais, revelando boas propriedades psicométricas para a população portuguesa. [Projeto ESCUDO-FCT: IF/01325/2015]

**Palavras-chave:** Reserva Cognitiva, Actividade Profissional, Literacia

## CO-057 ESCALA DE QUEIXAS DE DECLÍNIO COGNITIVO (EQDC): DESENVOLVIMENTO E VALIDAÇÃO DE UM NOVO INSTRUMENTO PARA AVALIAÇÃO DAS QUEIXAS SUBJETIVAS DE DECLÍNIO COGNITIVO

Sandra Freitas<sup>1</sup>; Joana Nogueira<sup>1</sup>; Manuela Vilar<sup>1</sup>; Gerardo Prieto<sup>2</sup>; Mário R. Simões<sup>1</sup>; Isabel Santana<sup>3</sup>

1 - Faculdade de Psicologia e de Ciências da Educação da Universidade de Coimbra (FPCE-UC), Coimbra, Portugal.; 2 -

Departamento de Psicología Básica, Psicobiología y Metodología de las Ciencias del Comportamiento, Universidad de Salamanca; 3 - Serviço de Neurologia do Centro Hospitalar e Universitário de Coimbra (CHUC), Coimbra, Portugal

**Introdução:** As queixas subjetivas de declínio cognitivo são frequentes no curso do envelhecimento, mas também no âmbito de diversas patologias, nomeadamente neurodegenerativas. Em Portugal, a existência de instrumentos para avaliação das queixas subjetivas de natureza cognitiva, é escassa e sem suporte de estudos de validação e normalização. A EQDC foi originalmente desenvolvida para a avaliação das queixas subjetivas de declínio cognitivo relativas a diversos domínios cognitivos para além da memória.

**Objetivos:** (i) Apresentação da EQDC e do respetivo processo de construção da prova; (ii) análise da adequação psicométrica da EQDC numa população controlo e clínica [Défice Cognitivo Ligeiro(DCL) e Doença de Alzheimer(DA)]; (iii) análise da capacidade discriminante da prova entre os grupos em estudo.

**Metodologia:** A EQDC foi originalmente desenvolvida por um grupo focal de especialistas, correspondendo a versão experimental a uma compilação de itens com boa representatividade do constructo. Foi desenvolvida uma versão paralela da EQDC para cuidadores. A EQDC foi aplicada a 138 idosos cognitivamente saudáveis(GControlo) e 62 pacientes com Déficit Cognitivo Ligeiro(DCL) ou Doença de Alzheimer(DA) ligeira(GClínico) e respectivos cuidadores(GCuidadores). Todos os participantes responderam a uma bateria de avaliação neuropsicológica para caracterização cognitiva, funcional e psicopatológica. Os pacientes foram seleccionados por uma equipa multidisciplinar, de acordo com os critérios diagnósticos internacionais.

**Resultados:** A EQDC apresentou uma elevada consistência interna para todos os grupos(GControlo:  $\alpha = .945$ ; GClínico:  $\alpha = .959$ ; GCuidadores:  $\alpha = .948$ ). Relativamente à validade de construto, os itens da prova apresentaram correlações positivas e significativas ( $p < .01$  ou  $p < .05$ ) com a pontuação total. Observaram-se diferenças entre os GControlo e GClínico ( $t_{(117)} = -3.34$ ,  $p < .01$ ) e os GClínico e GCuidadores ( $t_{(44)} = -6.70$ ,  $p < .01$ ).

**Conclusões:** A EQDC demonstrou resultados promissores como prova para avaliação das queixas de declínio cognitivo, evidenciando boas propriedades psicométricas, incluindo capacidade discriminante das suas pontuações quer entre idosos cognitivamente saudáveis e pacientes com declínio cognitivo, quer entre cuidadores e pacientes. [Projeto ESCUDO-FCT: IF/01325/2015]

**Palavras-chave:** Envelhecimento, Declínio Cognitivo, Demência, Queixas Cognitivas, Avaliação Neuropsicológica

## CO-058 TRANSIENT ACTIVITY OF DOPAMINERGIC NEURONS IN SUBSTANTIA NIGRA COMPACTA INVIGORATE FUTURE MOVEMENTS AND MOVEMENT SEQUENCES

Marcelo Mendonça<sup>4,5,6</sup>; Joaquim Alves Da Silva<sup>4,5</sup>; Ledia Hernandez<sup>1,2</sup>; Jose Obeso<sup>1,2</sup>; Rui Costa<sup>3,4</sup>

1 - CIBERNED, Madrid, Spain; 2 - HM CINAC, Hospital HM Puerta del Sur, Mostoles, Madrid, Spain; 3 - Department of Neuroscience, Zuckerman Mind Brain Behavior Institute, Columbia University; 4 - Champalimaud Research, Champalimaud Centre for the Unknown; 5 - NOVA Medical School / Faculdade de Ciências Médicas, Universidade Nova de Lisboa; 6 - Serviço de Neurologia, Hospital Egas Moniz, CHLO

**Background:** Classical basal ganglia models suggest that dopamine effects on movement and movement vigour are me-

diated in a slow, tonic timescale. While a reduction in the tonic dopamine levels is the proposed culprit of bradykinesia in neurodegenerative disorders as Parkinson's Disease (PD), recent experimental results have been questioning this model.

**Methods:** Inspired by the repetitive finger tapping manoeuvre used to assess PD patients we developed a new self-paced operant task, in which mice learn to perform a fast sequence of actions using only one forepaw. With inertial sensors and high-speed video markerless tracking we collected data on speed and spatial position of mouse paw and lever. A miniature epifluorescence microscope (~1.9g) was used to image GCaMP6f fluorescence (a calcium indicator) in dopaminergic Substantia Nigra pars compacta (SNpc) cells while mice performed the task. After animals learned the task, partial dopamine depletion was induced by unilateral intrastriatal 6-Hydroxydopamine (6-OHDA) injection.

**Results:** Healthy mice learn the task, with a progressive increase in movement speed and reduction in variability. During task performance, we identified distinct populations of SNpc neurons specifically modulated by reward consumption or movement sequence initiation (43%). Phasic activity of a sub-population of movement-modulated SNpc neuron preceded the start of a learned lever-press sequence and was related to the upcoming sequence vigor (higher activity related with faster movements and/or longer sequences) of the contralateral, but not ipsilateral paw movements. Unilateral SNpc depletion lead to a side specific decrease in movement vigor.

**Conclusion:** We developed a clinically-relevant task for skilled movements assessment in mice, and identified SNpc correlates of movement vigor. Our results suggest that transient – and not tonic – activity in SNpc dopaminergic neurons at action onset is related with vigor in an action-by-action basis. Ongoing optogenetic manipulations will allow us to better understand the causality in movement vigor.

**Palavras-chave:** Dopamina, Bradicinesia, Doença de Parkinson, Gânglios da Base

## CO-059 DISTÚRBIOS AGUDOS DO MOVIMENTO: EXPERIÊNCIA DO INTERNAMENTO DE UMA UNIDADE DE NEUROPEDIATRIA

**Mariana Branco**<sup>1</sup>; **Margarida Coelho**<sup>2</sup>; **Cristina Garrido**<sup>3</sup>; **Manuela Santos**<sup>3</sup>; **Sónia Figueiroa**<sup>3</sup>; **Teresa Temudo**<sup>3</sup>; **Inês Carrilho**<sup>3</sup>

1 - Serviço de Neurologia, Centro Hospitalar de Entre o Douro e Vouga; 2 - Serviço de Pediatria, Centro Hospitalar do Porto; 3 - Unidade de Neuropediatria, Centro Hospitalar do Porto

**Introdução:** Os distúrbios de movimento que surgem de forma aguda, seja de novo ou como exacerbação de doença prévia, podem constituir urgências neurológicas. Estes distúrbios são incomuns em crianças e podem representar uma manifestação de processos sistémicos, neurológicos ou psicogénicos, sendo a literatura escassa a este respeito.

**Objectivo:** Caracterizar uma amostra de doentes em idade pediátrica internados por quadros clínicos dominados por distúrbios agudos do movimento.

**Métodos:** Foram revistos os ficheiros clínicos das crianças e adolescentes internados entre Janeiro de 2012 e Junho de 2018. Identificaram-se os internamentos por quadros clínicos dominados por distúrbios de movimento com evolução temporal inferior a quatro semanas. Foram colhidos dados demográficos e clínicos e procedeu-se à análise estatística descritiva.

**Resultados:** Foram identificados 41 doentes (21 rapazes, 20 raparigas), entre os 8 meses e os 17 anos (média 6.8 anos). Os

distúrbios de movimento identificados foram ataxia (n=17), distonia (N=8), coreia (n=3), mioclonias (N=3), opsoclonus-mioclonus (n=1), tics (n=1), ou uma combinação de dois ou mais (n=8). 11 doentes apresentavam doença do movimento prévia, em 9 foi identificado e corrigido o factor de descompensação. Nos 30 doentes sem doença de movimento prévia foram identificadas etiologias inflamatórias, autoimunes ou infecciosas (n=19), enxaqueca (n=2), distúrbio psicogénico (n=2) e vertigem periférica (n=1). Em 6 doentes não foi identificada a causa. O follow-up aos 3 meses mostrou resolução do quadro em 21 destes doentes, 8 apresentavam-se sobreponíveis ou apenas parcialmente melhorados. Num dos casos verificou-se recorrência sob a forma de um distúrbio de movimento diferente.

**Conclusão:** O espectro de distúrbios de movimento de apresentação aguda em idade pediátrica é vasto. O elevado número de casos de etiologia inflamatória/auto-imune vai de encontro aos dados da literatura existente relativa a países industrializados. A rápida identificação destes distúrbios é de grande importância, de forma a permitir o tratamento célere de quadros potencialmente reversíveis.

**Palavras-chave:** distúrbios agudos do movimento, crianças e adolescentes, urgências neurológicas

## CO-060 HETEROGENEIDADE DE MANIFESTAÇÕES CLÍNICAS NA DOENÇA DE GAUCHER E OPÇÕES TERAPÊUTICAS

**Daniela Vieira**<sup>1</sup>; **João Durães**<sup>1</sup>; **João Lemos**<sup>1</sup>; **Maria Carmo Macário**<sup>1</sup>  
1 - Serviço de Neurologia, Centro Hospitalar e Universitário de Coimbra

**Introdução:** A doença de Gaucher (DG) é uma doença autossómica recessiva causada por mutações no gene GBA, que resultam numa deficiência de glucocerebrosidase. A sua apresentação clínica pode ser muito heterogénea, mesmo em doentes com a mesma mutação genética.

**Objectivos:** Caracterização clínica de 3 doentes com DG associada ao mesmo genótipo, mas com clínica muito variada. Discutir o enquadramento terapêutico actual: terapêutica de substituição enzimática (TSE), terapêutica redutora de substrato (TRS) e chaperones enzimáticos (ambroxol).

**Resultados:** O primeiro caso refere-se a uma mulher de 76 anos com um quadro de parkinsonismo assimétrico desde os 60 anos, deterioração cognitiva e distonia distal dos membros superiores, sem envolvimento sistémico. O DaTscan demonstrou um défice dopaminérgico bilateral. Houve uma evolução progressiva do quadro, com acumulação de incapacidade. O segundo caso é de uma mulher de 54 anos com crises de dor óssea, e um parkinsonismo assimétrico desde os 48 anos. Ao exame revelava apraxia ocular com aumento da latência dos movimentos sacádicos oculares. O DaTscan revelou também um défice dopaminérgico bilateral. Iniciou TSE, sem benefício clínico, tendo posteriormente iniciado ambroxol, com alguma melhoria. O terceiro doente é irmão do caso 2, e apresentava inicialmente leucopenia, trombocitopenia e doença óssea severa, desenvolvendo insuficiência cardíaca grave posteriormente. O exame neurológico revelou apenas aumento da latência dos movimentos sacádicos oculares. Todos estes doentes são homozigóticos para a mutação p.N409S.

**Discussão:** Apresentamos 3 casos clínicos com o mesmo genótipo, mas diferentes graus de envolvimento neurológico e sistémico. Relativamente à TSE, não é eficaz nas manifestações neurológicas dado que não atravessa a barreira hematoencefálica (BHE). Na TRS o fármaco atravessa a BHE, contudo o benefício nos sintomas neurológicos é marginal, e os efeitos secundários limitam a sua utilização. O ambroxol tem sido cada

vez mais utilizado no tratamento dos sintomas neurológicos, com poucos efeitos secundários e benefício clínico.

**Palavras-chave:** Doença de Gaucher, Glucocerebrosidase, Parkinsonismo, Terapêutica substituição enzimática, Terapêutica redutora substrate, Chaperone

## CO-061 DISTONIA GENERALIZADA DE PREDOMÍNIO BULBAR E MARCHA CHARLOTIANA – PRIMEIRO CASO DE DYT-KMT2B DESCRITO EM PORTUGAL

Ana Brás<sup>1</sup>; Joana Afonso Ribeiro<sup>1</sup>; Filipe Sobral<sup>1</sup>; Fradique Moreira<sup>1</sup>; Ana Morgadinho<sup>1</sup>; Cristina Januário<sup>1</sup>

1 - Serviço de Neurologia, Centro Hospitalar e Universitário de Coimbra

**Introdução:** As mutações no gene KMT2B (DYT28) foram recentemente descritas como causa de distonia de transmissão autossómica dominante com penetrância reduzida, sendo que em 84% existe uma mutação de novo. Trata-se de uma forma generalizada de distonia progressiva com início na infância. O fenótipo clínico é caracterizado por distonia iniciando-se nos membros inferiores com generalização posterior e envolvimento cervical, oromandibular e laringeo (disartro-difonia e anartria), apresentando sintomas bulbares proeminentes.

**Caso Clínico:** Doente do sexo masculino, sem história familiar de doenças neurodegenerativas, consanguinidade ou intercorrências perinatais. Aos 6 anos de idade, iniciou quadro de dificuldade na fonação devido a distonia focal oromandibular. Aos 16 anos apresentava distonia segmentar nos membros superiores (bilateral) e envolvimento bulbar severo com disartro-difonia. Aos 20 anos, assistiu-se a uma evolução da distonia para uma forma generalizada, com postura distónica do pé esquerdo com extorsão e flexão plantar desse segmento, e posteriormente também do direito, o que confere uma marcha distónica lembrando a personagem Charlot. Presentemente, aos 28 anos, desenvolveu um agravamento da sintomatologia bulbar, resultando em quase anartria, e distonia cervical com torticollis esquerdo. Não foram objetivados sinais piramidais ou parkinsonismo. Não existiam défices relevantes na avaliação cognitiva. O quadro clínico foi refratário à terapêutica médica instituída (anticolinérgicos, levodopa e tetrabenazina), com resposta pouco eficaz à administração de toxina botulínica mandibular e nos membros. Foram excluídas as principais causas secundárias de distonia. O estudo genético para pesquisa das mutações mais frequentes (DYT1 e DYT6) e painel NGS revelou-se negativo. Posteriormente, foi pedida sequenciação do gene KMT2B, tendo sido identificada uma nova variante em heterozigotia c.5198-4\_5206del(p.?)-intron24/25, provavelmente patogénica.

**Conclusão:** Trata-se do primeiro caso de distonia-KMT2B descrito em Portugal, com algumas particularidades fenotípicas, nomeadamente início precoce e grave da sintomatologia bulbar, distonia cervico-oromandibular-laríngea com evolução para anartria e marcha distónica com rotação externa involuntária.

**Palavras-chave:** Distonia generalizada, DYT 28, DYT-KMT2B, Distonia cervico-oromandibular-laríngea

## CO-062 DEVELOPMENT OF AN UNSUPERVISED ANALYSIS PIPELINE FOR HUMAN MICROELECTRODE RECORDINGS

Sara Abalde<sup>1,2</sup>; Marcelo Mendonça<sup>2,3,4</sup>; Ricardo Matias<sup>2,9</sup>; Raquel Barbosa<sup>3</sup>; Alexandra Seromenho-Santos<sup>5,6</sup>; Pedro Pires<sup>7</sup>; Carla Reizinho<sup>3</sup>; Paulo Bugalho<sup>3,4</sup>; Gonçalo Marques<sup>1</sup>; Chlo Movement Disorders Surgery Group<sup>8</sup>

1 - Instituto Superior de Engenharia de Lisboa; 2 - Champalimaud

Research, Champalimaud Centre for the Unknown; 3 - Serviço de Neurologia, Hospital Egas Moniz, Centro Hospitalar de Lisboa Ocidental; 4 - NOVA Medical School / Faculdade de Ciências Médicas, Universidade Nova de Lisboa; 5 - Serviço de Neurocirurgia, Hospital Egas Moniz, Centro Hospitalar de Lisboa Ocidental; 6 - Anatomy Department, Faculdade de Medicina, Universidade de Lisboa; 7 - Serviço de Neurorradiologia, Hospital Egas Moniz, Centro Hospitalar de Lisboa Ocidental; 8 - Hospital Egas Moniz, CHLO; 9 - Escola Superior Saúde – Instituto Politécnico de Setúbal, Setúbal

**Background:** Deep Brain Stimulation (DBS) is a common treatment for advanced Parkinson's Disease (PD). Intra-operative microelectrode recordings (MER) along preplanned trajectories are often used for accurate identification of Subthalamic Nucleus (STN), a common target for DBS in PD. However, this identification is performed manually, and can be difficult in regions of transition. Misidentification may lead to suboptimal location of the DBS lead and inadequate clinical outcomes.

**Methods:** We develop a tool for unsupervised analysis and spike-sorting of human MER signals. Applying it, we train and tested a hybrid unsupervised/supervised machine learning approach that uses extracted MER time, frequency and noise properties for high-accuracy identification of STN. Lastly, we compared neurophysiological characteristics of different STN segments.

**Results:** We obtained a classification accuracy of  $0.91 \pm 0.09$  (30 trajectories, 5 patients) for individual STN-DBS surgery MER using an approach of 'leave one out' and human expert labels.

Results of our unsupervised spike sorting were compared to a supervised approach (WaveClus3), with a subset of 25 signals. The unsupervised approach allowed us to sort a total of 556 STN neurons in 5 subjects. Dividing the STN in a dorsal (probably motor dSTN) and a ventral (probably non-motor vSTN) portion we've found a higher burstiness ( $1.39 \pm 0.07$  vs  $1.15 \pm 0.05$  bursts/second,  $p=0.008$ ) and interspike interval variability ( $1.15 \pm 0.03$  vs  $1.04 \pm 0.03$   $p=0.005$ ) of dSTN neurons. Ongoing work will refine these results using anatomical gold standard (through lead trajectory reconstruction, fused with an STN functional subdivision atlas).

**Conclusions:** We've developed a tool for human MER analysis, that provided good preliminary results in STN classification. In line with the literature, we were able to find activity differences in functionally segregated STN segments. This tool is fast and generalizable for other brain regions. Ongoing anatomical work can further validate its' usefulness in optimizing electrode placement and research purposes.

**Palavras-chave:** Microelectrode Recording (MER), Deep Brain Stimulation (DBS), Parkinson's Disease, Subthalamic Nucleus (STN)

## CO-063 DOENÇA DE HUNTINGTON: ALTERAÇÕES COGNITIVO-COMPORTAMENTAIS PRECEDENDO AS MANIFESTAÇÕES MOTORAS

Carolina De Sousa Fernandes<sup>1</sup>; Inês Antunes Cunha<sup>1</sup>; Ana Brás<sup>1</sup>; Joana Afonso Ribeiro<sup>1</sup>; Filipa Júlio<sup>2,3</sup>; Cristina Januário<sup>1</sup>

1 - Serviço de Neurologia, Centro Hospitalar e Universitário de Coimbra; 2 - Instituto Biomédico de Luz e Imagem, Faculdade de Medicina da Universidade de Coimbra; 3 - Faculdade de Psicologia e de Ciências da Educação da Universidade de Coimbra

**Introdução:** A Doença de Huntington (DH) é uma doença autossómica dominante caracterizada por alterações motoras, comportamentais e cognitivas. A conversão de pré-manifesto para doente é feita quando ocorrem inequívocas manifestações

motoras, no entanto as alterações cognitivo-comportamentais surgem anos antes do diagnóstico motor. Estas nem sempre são reconhecidas como sinais de DH na prática clínica.

**Objetivo:** Caracterizar as alterações comportamentais e cognitivas de doentes DH pré-manifestos quando comparados com controlos.

**Métodos:** Foi realizado um estudo observacional retrospectivo de uma base prospetiva da consulta de Neurogenética de um hospital terciário. Foram comparados dois grupos: 18 portadores pré-manifestos (UHDRS $\leq$ 4) e 18 controlos, em 2 avaliações consecutivas num período de 1 ano. Foram utilizados métodos de estatística comparativa não paramétricos entre os dois grupos, comparando os scores cognitivo (símbolo-dígito, fluência verbal – número de respostas corretas, erros de intrusão, erros de preservação e stroop interferência) e neuropsicológico (depressão, irritabilidade, psicose, apatia e ideação suicida). Assumiu-se um  $p < 0.05$  como estatisticamente significativo.

**Resultados:** Treze dos portadores pré-manifestos eram do sexo feminino com idade média de 35.18 anos. Em 72.2%, sintomas cognitivos ou comportamentais precederam as manifestações motoras e 16.6% eram assintomáticos. Apenas 1 doente apresentou ideação suicida durante o estudo. Nas duas avaliações, comparando com o grupo controlo, observaram-se scores superiores nas escalas de depressão (11.67vs5.94, 9.78vs3.12,  $p < 0.05$ ) e de irritabilidade (5.81vs0.94, 5.61vs0.82,  $p < 0.05$ ) no grupo de pré-manifestos. Existem ainda diferenças significativas nas provas cognitivas de velocidade de processamento (0.78vs0.65, 0.78vs0.18,  $p < 0.05$ ) e de perseveração na fluência verbal (1.22vs0.24, 1.17vs0.41,  $p < 0.05$ ) com pior performance no grupo de pré-manifestos.

**Conclusão:** Na nossa amostra as manifestações não-motoras comportamentais (depressão e irritabilidade) e cognitivas (diminuição da velocidade de processamento e perseveração verbal) estão presentes antes do diagnóstico formal de DH manifesta. Pretende-se discutir o paradigma atual do diagnóstico de DH, propondo-se a inclusão de avaliações mais sensíveis da componente cognitivo-comportamental.

**Palavras-chave:** Doença Huntington, diagnóstico, manifestações não-motoras

## CO-064 ESTUDO HISTOLÓGICO DE MÚSCULO NA DOENÇA MITOCONDRIAL EM ADULTOS: A SUA IMPORTÂNCIA NA ABORDAGEM DIAGNÓSTICA INICIAL

João Durães<sup>1</sup>; Olinda Rebelo<sup>2</sup>; Manuela Grazina<sup>3</sup>; Maria Carmo Macário<sup>1</sup>

1 - Serviço de Neurologia, Centro Hospitalar e Universitário de Coimbra; 2 - Laboratório de Neuropatologia, Serviço de Neurologia, Centro Hospitalar e Universitário de Coimbra; 3 - Laboratório de Bioquímica Genética, Centro de Neurociências e Biologia Celular, Universidade de Coimbra

**Introdução:** As doenças da cadeia respiratória mitocondrial (DCRM) possuem grande heterogeneidade clínica, bioquímica e genética, tendo uma prevalência estimada de 1/5,000 nados-vivos. A evolução recente das técnicas de diagnóstico genético levou a uma reavaliação da abordagem diagnóstica, tendo sido discutida a redução do papel da biópsia muscular à confirmação histológica/funcional de variantes genéticas de significado indeterminado.

**Objectivos:** Caracterizar em doentes com DCRM os resultados do estudo histológico de músculo e a sua relação com parâmetros clínicos, bioquímicos e genéticos.

**Métodos:** Estudo retrospectivo incluindo doentes adultos

com diagnóstico de DCRM submetidos a biópsia muscular. Analisaram-se características demográficas e clínicas, resultados de electromiograma, de estudo histológico em músculo e de estudos bioquímicos funcionais da CRM e genéticos do DNA mitocondrial em linfócitos e músculo.

**Resultados:** Foram incluídos 59 doentes (37 mulheres), com idade média de 47.5 $\pm$ 17.2 anos e idade média de início dos sintomas de 30.1 $\pm$ 19.8 anos. O fenótipo mais frequente foi oftalmoplegia externa progressiva (63%) e 83% dos doentes apresentava envolvimento muscular. Nos estudos histológicos, 49.2% cumpriam critério major e 32.2% critério minor de diagnóstico para DCRM. O estudo histológico, bioquímico e genético do músculo foi suficiente para estabelecer o diagnóstico em 82% dos doentes. A presença de critério histológico major era significativamente maior em doentes com oftalmologia externa progressiva (59% vs 30%,  $p = 0.05$ ) mas não houve diferenças relativamente à idade aquando da biópsia, início da doença na idade adulta, presença de alterações no electromiograma, no estudo bioquímico da CRM ou no estudo genético do DNA mitocondrial.

**Conclusão:** Neste grupo de doentes, o estudo histológico de músculo teve um papel importante no diagnóstico de DCRM. Nos adultos, a maior prevalência de formas de envolvimento predominantemente muscular e a capacidade da biópsia muscular para confirmar o diagnóstico deverão ser tidas em conta na abordagem diagnóstica inicial da suspeita de DCRM.

**Palavras-chave:** Doença Mitocondrial, Biópsia muscular, Oftalmoplegia externa progressiva

## CO-065 DOENÇA DE MACHADO-JOSEPH: MUITO PARA ALÉM DA ATAXIA.

Inês Antunes Cunha<sup>1</sup>; Joana Afonso Ribeiro<sup>1</sup>; Patrick Silva<sup>2</sup>; Laetitia Gaspar<sup>2</sup>; Magda M. Santana<sup>2,3</sup>; Luís Pereira De Almeida<sup>2,4</sup>; Cristina Januário<sup>1,2</sup>

1 - Serviço de Neurologia do Centro Hospitalar da Universidade de Coimbra; 2 - Centro de Neurociências e Biologia Celular, Universidade de Coimbra; 3 - Instituto de Investigação Interdisciplinar, Universidade de Coimbra; 4 - Faculdade de Farmácia da Universidade de Coimbra

**Introdução:** A expressão fenotípica da Doença de Machado-Joseph (DMJ) é notavelmente polimórfica, com envolvimento piramidal, extrapiramidal, tronco cerebral, nervo periférico e alterações cognitivo-afetivas. Na ausência de tratamento curativo, a abordagem terapêutica é exclusivamente sintomática.

**Objetivos:** Caracterização clínica dos doentes com DMJ, procurando determinar a influência dos vários sintomas na qualidade de vida (QoL).

**Metodologia:** Realizámos um estudo de coorte da base prospetiva da consulta de Neurogenética do CHUC. A avaliação incluiu scores SARA, INAS e MoCA, para sintomatologia atáxica, não-atáxica e cognitiva, e questionários ADL, EQ-5D-3L, PSQI e PHQ9 para avaliação da QoL, sono e depressão. Os resultados foram comparados com um grupo controlo. Definiu-se uma avaliação longitudinal aos 12 meses. Realizámos análise estatística descritiva e comparativa, assumindo  $p < 0,05$  como estatisticamente significativo.

**Resultados:** Identificámos 33 doentes, 54,5% do sexo masculino, com número médio CAGs de 71,4( $\pm$ 4,7) e idade média de início da sintomatologia de 39,4( $\pm$ 12,2) anos. 9,7% dos doentes apresentaram SARA $<$ 4 e todos manifestaram sintomas não-atáxicos (82% sinais piramidais, 82% alterações da oculomotricidade, 75% envolvimento periférico, 68% sinais extrapiramidais e 39% disfunção urinária). Na avaliação cognitiva, o score MoCA médio dos doentes não difere dos controlos. A QoL nos



doentes é inferior aos controlos ( $p < 0.001$ ). Os doentes com pior QoL tiveram mais sinais extrapiramidais, urinários e alterações da oculomotricidade, e pontuações superiores nos questionários de depressão e sono. Nos 14 doentes com avaliação longitudinal não se demonstrou evolução do score SARA, QoL e sono, mas apresentaram mais sinais não-atáxicos e melhoria da depressão. Não houve evolução na EQ-5D-3L, mas doentes em estádios mais precoces apresentaram maior dificuldade nas suas atividades de vida diárias.

**Conclusões:** Na nossa amostra, a sintomatologia não-atáxica -piramidal, extrapiramidal, tronco cerebral, disautonómica, alterações do sono e depressão- influencia negativamente a QoL, sendo possível a intervenção terapêutica nalguns destes sintomas. Destaca-se a inexistência de instrumentos para uma mais correta avaliação disautonómica e cognitiva.

**Palavras-chave:** Doença Machado-Joseph, Ataxia, Qualidade de vida, Cognição, Disautonomia

## CO-066 REVISÃO DE 10 ANOS DE ENCEFALOPATIA DE WERNICKE NUM HOSPITAL TERCIÁRIO

Ana Rita Silva<sup>1</sup>; Sofia Queirós Xavier<sup>2</sup>; João P. Soares-Fernandes<sup>2</sup>; Filipa Sousa<sup>1</sup>; Sara Varanda<sup>1</sup>

1 - Serviço de Neurologia, Hospital de Braga; 2 - Serviço de Neurorradiologia, Hospital de Braga

**Introdução:** A encefalopatia de Wernicke (EW) é uma síndrome neuropsiquiátrica de diagnóstico clínico. A RMN-CE é o exame complementar mais útil para suportar o diagnóstico, apresentando, contudo, baixa sensibilidade.

**Objetivo:** Descrever as manifestações clínicas e imagiológicas de uma coorte de doente com EW.

**Métodos:** Estudo retrospectivo de doentes internados entre jan/2008 e dez/2017 com diagnóstico de EW. A presença de  $\geq 2$  critérios clínicos de Caine foi considerada critério de inclusão. Excluíram-se doentes com dados incompletos ou com diagnóstico alternativo mais provável. Recolheram-se dados sociodemográficos, clínicos e imagiológicos, sendo a normalidade da distribuição avaliada pelo teste de Kolmogorov-Smirnov. Para comparação de variáveis métricas e categóricas entre grupos, utilizaram-se o teste t de student/Mann-Whitney ou qui-quadrado, respetivamente, considerando-se estatisticamente significativo um valor de  $p \leq 0.05$ .

**Resultados:** Incluíram-se 35 doentes, com média de idades de  $55 \pm 13.5$  anos. Trinta e um doentes (85.7%) realizaram RMN-CE e dez (32%) apresentaram alterações sugestivas de EW, demonstrando uma associação estatisticamente significativa entre a presença de hipersinal no tálamo e história de dieta deficitária ( $p = 0.042$ ). Aproximadamente metade dos doentes foram medicados com tiamina em altas doses à admissão. A comparação do número de dias de tiamina à data da RMN-CE, entre doentes com RMN-CE positiva vs RMN-CE inconclusiva, revelou uma tendência para uma diferença estatisticamente significativa ( $p = 0.061$ ). À data de alta, 89% apresentaram recuperação parcial e 54% apresentaram recuperação total, com uma tendência para uma diferença estatisticamente significativa ( $p = 0.063$ ) entre doentes medicados com baixa vs alta dose de tiamina.

**Conclusão:** A presença de alterações na RMN-CE parece ser condicionada pela correção precoce dos níveis deficitários de tiamina, o que poderá contribuir para a baixa sensibilidade deste exame, bem como para o subdiagnóstico. Por outro lado, a prescrição de tiamina influencia a melhoria clínica à data de alta, reforçando a necessidade de serem administradas altas doses à admissão.

**Palavras-chave:** Encefalopatia de Wernicke, Ressonância Magnética, Tiamina

## CO-067 PREVALÊNCIA DE DOENÇA DE PARKINSON PROVÁVEL NUMA POPULAÇÃO PORTUGUESA DE DOENTES COM DEGENERESCÊNCIA MACULAR ASSOCIADA À IDADE

José Beato-Coelho<sup>1</sup>; Cristina Duque<sup>1</sup>; Fradique Moreira<sup>1</sup>; Inês Lains<sup>2</sup>; Joaquim Murta<sup>3</sup>; Cristina Januário<sup>1</sup>; António Freire-Gonçalves<sup>1</sup>

1 - Serviço de Neurologia, Centro Hospitalar Universitário de Coimbra; 2 - Massachusetts Eye and Ear Hospital; 3 - Serviço de Oftalmologia, Centro Hospitalar Universitário de Coimbra

**Introdução:** A prevalência de doença de Parkinson em doentes com degenerescência macular associada à idade parece ser superior à que ocorre na população em geral. Este facto poderá estar em relação com a acumulação de alfa sinucleína na retina que ocorre em doentes com degenerescência macular num processo semelhante ao que ocorre na doença de Parkinson.

**Objetivos:** Avaliar a prevalência de doença de Parkinson em doentes com degenerescência macular associada à idade.

**Métodos:** Rastreada uma população de doentes com degenerescência macular associada à idade. Foi realizada uma avaliação neurológica com especial enfoque nos sintomas extrapiramidais, verificando que doente cumpriam os critérios clínicos para diagnóstico de doença de Parkinson de acordo com os critérios para doença de Parkinson da Movement Disorders Society (MDS).

**Resultados:** Foram avaliados 115 doentes com degenerescência macular associada à idade, 68 do sexo feminino (59.1%) e com uma idade média de  $74.4 \pm 7.9$  anos. Desta população apenas um doente tinha um diagnóstico clínico de doença de Parkinson. Na avaliação realizada foram identificados 7 doentes (6.1%) que apresentavam sinais extrapiramidais. Destes 4 (3.5%) apresentavam critérios clínicos para o diagnóstico de DP provável de acordo com o *MDS Diagnostic Criteria for Parkinson disease*. Da população total apenas um doente se encontrava a fazer medicação com potencial para parkinsonismo iatrogénico, no entanto não apresentava sinais extrapiramidais.

**Discussão/conclusões:** Este estudo preliminar identificou uma percentagem de 3.5% de doentes com critérios para doença de Parkinson nesta população com degenerescência macular associada à idade. Em estudos de base epidemiológica estimou-se a prevalência de doença de Parkinson na população portuguesa como sendo de 0.2%. Esta prevalência aumentada nesta população encontra-se em linha com o descrito na literatura.

Com este trabalho pretende-se dar continuidade à avaliação da prevalência de doença de Parkinson em doentes com degenerescência macular associada à idade.

**Palavras-chave:** Doença de Parkinson, Degenerescência macular associada à idade, Critérios Clínicos

## CO-068 SÍNDROME METABÓLICA EM DOENTES COM DISTROFIA MIOTÓNICA TIPO 1

José Beato-Coelho<sup>1</sup>; Patrícia Marques<sup>1</sup>; Anabela Matos<sup>1</sup>; Argemiro Geraldo<sup>1</sup>; Luciano Almendra<sup>1</sup>; Luís Negrão<sup>1</sup>

1 - Consulta de Doenças Neuromusculares, Serviço de Neurologia, Centro Hospitalar Universitário de Coimbra

**Introdução:** A distrofia miotónica tipo 1 (DM1) é a distrofia muscular mais comum em adultos, com uma grande variabilidade clínica e afeção multissistémica justificada pela desregulação *splicing* alternativo do pré-mRNA. As alterações endócrinas como a resistência à insulina e a síndrome metabólica (SM)

encontram-se descritos nestes doentes.

**Objectivos:** Avaliar a ocorrência de SM em doentes com DM1 e os fatores contributivos.

**Métodos:** Estudo retrospectivo em base de dados prospetiva de doentes com diagnóstico genético de DM1, seguidos na consulta de doenças neuromusculares dos CHUC. Caracterização demográfica e dos fatores que determinam a definição de SM segundo as guidelines do National Institute of Health. Foram identificados os doentes com e sem SM e avaliados que fatores influenciam a sua ocorrência.

**Resultados:** Seleccionamos 57 doentes, excluímos as formas congénitas (5 doentes) e os doentes sem seguimento ou dados incompletos (26 doentes). Incluímos 26 doentes com DM1, dos quais 11 (42.3%) do sexo feminino e com uma idade média atual de  $48.5 \pm 8.5$  anos. Índice de massa corporal (IMC) superior a 25 foi identificado em 18 (69.2%), sendo que 11 (42.3%) cumpriam critérios para obesidade. A prevalência de SM foi de 30.8% (8 doentes). Os diferentes componentes da SM apresentavam a seguinte frequência: hipertrigliceridémia (53.8%), obesidade central (46.2%), hiperglicemia (46.2%), baixo HDL (30.8%), HTA (19.2%). Na análise univariada apenas o excesso ponderal se associou à SM ( $p=0.014$ ). Não se encontrou relação entre tempo de evolução da doença, expansão CTG, género, idade ou MOCA e o desenvolvimento de SM.

**Discussão/conclusão:** Estudos prévios documentaram uma prevalência de 17% de SM em doentes com DM1 verificando-se na nossa população uma prevalência bastante superior (30.8%), valor que não difere dos estudos de base populacional, em Portugal. Face a estes resultados este achado poderá apenas refletir uma influência cultural.

**Palavras-chave:** Distrofia Miotónica tipo 1, Síndrome metabólica, Índice de Massa Corporal

## CO-069 DETECÇÃO DA DOENÇA DE POMPE EM DOENTES COM SUSPEITA DE MIOPATIA OU HIPERCKEMIA ASSINTOMÁTICA – ESTUDO DETECKT

João Martins<sup>1</sup>; Ricardo Maré<sup>2</sup>; Miguel Oliveira Santos<sup>3</sup>; Isabel Conceição<sup>3</sup>; Rosa Lobato<sup>4</sup>; Luís Ribeiro<sup>1</sup>; Teresa Morginho<sup>5</sup>; Ana Carolina Lopes<sup>6</sup>; Luiz Braz<sup>6</sup>; Tiago Gomes<sup>6</sup>; Marta Lopes<sup>7</sup>; Sandra Moreira<sup>7</sup>; Pedro Pereira<sup>8</sup>; Teresa Barata<sup>8</sup>; Miguel Gago<sup>9</sup>; Miguel Milheiro<sup>10</sup>; João Raposo<sup>10</sup>; Andreia Castro Fernandes<sup>11</sup>; Margarida Silva Dias<sup>11</sup>; Luísa Sousa<sup>12</sup>; Paula Salgado<sup>12</sup>; Andreia Veiga<sup>13</sup>; Maria Do Céu Branco<sup>13</sup>; Ana Valverde<sup>14</sup>; Vânia Almeida<sup>15</sup>; Telma Santos<sup>16</sup>; Filipa Ladeira<sup>17</sup>; Lúcia Lacerda<sup>18</sup>

1 - Serviço de Neurologia, Unidade Local de Saúde de Matosinhos, E.P.E.; 2 - Serviço de Neurologia, Hospital de Braga; 3 - Serviço de Neurologia, Centro Hospitalar de Lisboa Norte, E.P.E.; 4 - Serviço de Neurologia, Unidade Local de Saúde do Alto Minho, E.P.E.; 5 - Serviço de Neurologia, Hospital Central do Funchal, SESARAM, E.P.E.; 6 - Serviço de Neurologia, Centro Hospitalar Universitário de São João, E.P.E.; 7 - Serviço de Neurologia, Centro Hospitalar de Entre o Douro e Vouga, E.P.E.; 8 - Serviço de Neurologia, Hospital Garcia de Orta, E.P.E.; 9 - Serviço de Neurologia, Hospital da Senhora da Oliveira – Guimarães, E.P.E.; 10 - Serviço de Neurologia, Centro Hospitalar Universitário do Algarve, Hospital de Faro; 11 - Serviço de Neurologia, Centro Hospitalar de Lisboa Central, E.P.E.; 12 - Serviço de Neurologia, Centro Hospitalar do Porto, E.P.E.; 13 - Serviço de Neurologia, Centro Hospitalar de Trás-os-Montes e Alto Douro, E.P.E.; 14 - Serviço de Neurologia, Hospital Prof. Doutor Fernando Fonseca, E.P.E.; 15 - Serviço de Neurologia, Hospital de Vila Franca de Xira; 16 - Serviço de Neurologia, Centro Hospitalar de Vila Nova de Gaia/Espinho, E.P.E.; 17 - Serviço de Neurologia, Centro Hospitalar de Lisboa Ocidental, E.P.E.; 18 - Unidade de Bioquímica Genética, Centro de Genética Médica Jacinto Magalhães, Centro Hospitalar do Porto, E.P.E.

**Introdução:** A doença de Pompe é uma miopatia metabólica hereditária rara, de transmissão autossômico-recessiva por mutações no gene da alfa-glucosidase ácida (GAA), causando disfunção pela deficiência enzimática e acumulação de glicogénio intralissosomal, sendo potencialmente tratável com administração de terapêutica de substituição enzimática. É premente uma correcta identificação precoce desta miopatia uma vez que a resposta ao tratamento é tão mais eficaz quanto mais cedo este for iniciado. A doença constitui um desafio diagnóstico pela sua forma de apresentação pleomórfica podendo mimetizar fenotipicamente muitas outras doenças neuromusculares.

**Métodos:** Durante 36 meses conduzimos um estudo epidemiológico nacional, prospetivo, com componente de análise retrospectiva, multicêntrico, aberto, com o objectivo principal de detectar doença de Pompe em doentes adultos que apresentassem sintomas de miopatia ou hiperCKemia assintomática. Foi pesquisada deficiência enzimática de GAA, através de “dried blood spot” (DBS) por método fluorimétrico em placa, e àqueles com detecção de actividade enzimática reduzida foram excluídas mutações no gene GAA. Em plataforma informática registaram-se dados relevantes relativos aos doentes e curso da doença.

**Resultados:** No período de estudo foram incluídos 109 doentes provenientes de 17 centros hospitalares. 70% dos doentes apresentavam parésia dos membros inferiores, 59% parésia dos membros superiores e 49% CK > 500UI/L. Em 6 doentes foi detectada actividade enzimática GAA reduzida tendo sido confirmada doença de Pompe em 4 doentes (3.7% dos incluídos). A idade média de início dos sintomas nestes doentes foi 20.5 anos, a idade média ao diagnóstico 44.8 anos, sendo o atraso médio no diagnóstico 24.3 anos.

**Conclusões:** Este estudo epidemiológico nacional ilustra a necessidade de mais medidas de alerta e consciencialização para a doença de Pompe, verificando-se um significativo atraso no diagnóstico desta miopatia tratável após os primeiros sintomas. Apesar disso, quando é pensada, a doença de Pompe é diagnosticada em cerca de 4% na suspeita de processo miopático.

**Palavras-chave:** Pompe, Miopatia, CK, DBS, GAA, Metabólica

## CO-070 AVALIAÇÃO NEUROFISIOLÓGICA DO DIAFRAGMA COMO FATOR PREDITOR DE INCAPACIDADE FUNCIONAL NA ESCLEROSE LATERAL AMIOTRÓFICA

Bruno Miranda<sup>1,2,3</sup>; Susana Pinto<sup>2,3</sup>; Mamede De Carvalho<sup>1,2,3</sup>

1 - Serviço de Neurologia, Departamento de Neurociências e Saúde Mental, Hospital de Santa Maria - CHLN; 2 - Instituto de Fisiologia, Faculdade de Medicina da Universidade de Lisboa; 3 - Grupo de Fisiologia Clínica Translacional, Instituto de Medicine Molecular

**Introdução:** A esclerose lateral amiotrófica (ELA) é uma doença rapidamente progressiva, sendo a insuficiência respiratória a principal causa de morte. A amplitude do potencial motor diafragmático (AmpDiafrag) é um factor preditivo de hipoventilação e sobrevida na ELA (Pinto et al., 2009 e 2012). Contudo, a relação entre AmpDiafrag e incapacidade funcional da doença não está bem estabelecida.

Este trabalho procura: 1) correlacionar AmpDiafrag e envolvimento funcional dos doentes com ELA; 2) avaliar o papel preditivo da AmpDiafrag na progressão funcional da doença.

**Métodos:** Estudámos consecutivamente 265 doentes com ELA (critérios El Escorial&Awaji) seguidos no nosso centro. A avaliação foi: clínica – escala de incapacidade funcional específica (ALSF-R); neurofisiológica – determinação bilateral da AmpDiafrag por estimulação do nervo frénico; respiratória – determinação da capacidade vital forçada (%FVC). Incluímos apenas

doentes com todas as medidas de avaliação na primeira e segunda consulta de seguimento (média=2,7 meses entre avaliações). Determinou-se a progressão inicial da doença, tendo em conta o ALSFRS-R inicial e o tempo de evolução da doença. Efetuámos correlações entre AmpDiafrag, ALSFR-R e %FVC iniciais; usámos modelos de regressão efeitos-mistos para estudar o papel preditor da AmpDiafrag na evolução de ALSFR-R.

**Resultados:** A idade média dos doentes foi 61,8±11,1 anos e 51% (135) eram homens. O início foi com sintomatologia bulbar em 38% dos casos. Na primeira avaliação, a média de ALSFRS-R foi 40,2±5,1, a AmpDiafrag média foi 0,524±0,241mV (direita:0,504±0,240mV; esquerda:0,544±0,259mV) e a %FVC média foi 87,33±20,63. Na avaliação inicial, a correlação foi significativa para AmpDiafrag e ALSFRS-R ( $r=0,23$ ,  $p<0,001$ ), AmpDiafrag e %FVC ( $r=0,38$ ,  $p<0,001$ ) e %FVC e ALSFRS-R ( $r=0,40$ ,  $p<0,001$ ). A regressão mostrou um significativo valor preditivo da AmpDiafrag ( $b=3,26$ ,  $p=0,027$ ) na ALSFRS-R de seguimento, controlando para idade, diagnóstico definitivo, início bulbar, progressão inicial e %FVC inicial.

**Conclusão:** A AmpDiafrag é um preditor independente de deterioração funcional aos três meses após primeira consulta.

**Palavras-chave:** Esclerose lateral amiotrófica, Diafragma, Resposta motora do nervo frénico, Incapacidade funcional

## CO-071 MIASTENIA GRAVIS LATE-ONSET: UM SUBGRUPO OU UMA ENTIDADE DISTINTA?

Mariana Guimarães Rocha<sup>1</sup>; António Martins De Campos<sup>1</sup>; Telma Santos<sup>1</sup>; Hugo Morais<sup>1</sup>; Henrique Costa<sup>1</sup>

1 - Serviço de Neurologia do Centro Hospitalar de Vila Nova de Gaia/Espinho

**Introdução:** A incidência da miastenia gravis (MG) tem aumentado, sobretudo na faixa etária acima dos 65 anos. A MG late-onset (LOMG) pode corresponder a um subgrupo particular de doentes, cursando com uma maior dificuldade diagnóstica e terapêutica pela presença de múltiplas comorbilidades e maior risco de iatrogenia.

**Objetivos:** Caracterização de uma população de doentes com LOMG e identificação de possíveis diferenças em termos clínicos e terapêuticos.

**Metodologia:** Análise retrospectiva de uma coorte de doentes com MG. Comparação de características clínicas e laboratoriais entre doentes com early-onset MG (EOMG) e LOMG. Definimos LOMG como início dos sintomas a partir dos 60 anos.

**Resultados:** Foram analisados 27 doentes, 15 (55%) com EOMG e 12 (45%) com LOMG. A média de idades no início dos sintomas foi, respetivamente, 41,07±2,72 e 73±2,69 anos. Não se verificaram diferenças no género entre os 2 grupos. Verificou-se uma maior presença de anticorpos anti-receptor da acetilcolina nos doentes com LOMG, mas esta diferença não foi estatisticamente significativa [9 (60%) vs 10 (83,3%);  $p=0,236$ ]. Na EOMG há significativamente mais apresentações com sintomas oculares [13 (86,7%) vs 4 (33,3%),  $p=0,007$ ] e os doentes com LOMG têm mais sintomas bulbares *ab initio* [1 (6,7%) vs 6 (50%);  $p=0,024$ ]. No entanto, devido ao curso natural da doença, a prevalência de MG generalizada não foi significativamente diferente entre os 2 grupos. No grupo com LOMG há mais doentes diagnosticados com diabetes mellitus [3 (20%) vs 5 (41,7%)] mas estes resultados não obtiveram significância estatística ( $p=0,398$ ). Não se registaram diferenças na terapêutica instituída entre os 2 grupos. A prevalência de timoma nos 2 grupos é semelhante.

**Conclusão:** Os nossos resultados mostram que estes dois subgrupos de doentes são semelhantes, sugerindo que repre-

sentam um continuum da mesma doença. O tratamento da MG deve ser individualizado para cada doente, independentemente da idade de início dos sintomas.

**Palavras-chave:** Miastenia gravis, Miastenia gravis late-onset, Idosos

## CO-072 MELHORIA DA POLINEUROPATIA APÓS TRANSPLANTE COMBINADO RENO-PANCREÁTICO

Gonçalo Videira<sup>1</sup>; Denis Gabriel<sup>1</sup>; Kátia Valdez<sup>2</sup>; João Anselmo<sup>2</sup>; Ana Paula Sousa<sup>2</sup>; Teresa Coelho<sup>2</sup>; Márcio Cardoso<sup>2</sup>

1 - Serviço de Neurologia, Centro Hospitalar do Porto; 2 - Serviço de Neurofisiologia, Centro Hospitalar do Porto

**Introdução:** A polineuropatia urémica é uma complicação comum da doença renal crónica (DRC) avançada, sendo reversível com transplante renal. Contudo, a diabetes mellitus (DM) é a causa mais frequente de DRC e a polineuropatia diabética uma complicação geralmente irreversível.

**Objetivos:** Avaliar a evolução da polineuropatia após transplante combinado reno-pancreático.

**Metodologia:** Estudo prospetivo (2013-2018) que incluiu doentes com DM tipo 1 submetidos a transplante combinado reno-pancreático. Realização de estudo de condução nervosa e resposta simpática cutânea (SSR) nos primeiros 14 dias após o transplante e pelo menos 10 meses após o mesmo. Elaboração de score conjunto das dez variáveis medidas no estudo de condução.

**Resultados:** Incluíram-se 20 doentes (11 mulheres) com média de idade de diagnóstico de DM aos 11,4 (±4,3) anos. À data do transplante a idade média era 35,3 (±5,5) anos, a creatinina média 6,7 (±1,9) mg/dL e a HbA1c média 8,8% (±2,1). Todos os doentes tinham evidência de polineuropatia no primeiro estudo de condução; 17 faziam diálise. A segunda avaliação realizou-se 16,4 (±4,0) meses depois do transplante, sendo a creatinina média 1,06 (±0,2) mg/dL e HbA1c média 5,3% (±0,4). No segundo estudo de condução existiu uma melhoria significativa em todos os parâmetros medidos ( $p<0,05$ ), excetuando a amplitude sensitiva no nervo sural (melhorou 1,76 mV;  $p=0,06$ ), e ocorrendo sobretudo nas velocidades de condução motora e sensitiva do nervo mediano (+3,8 m/s; +6,3 m/s, respetivamente) e amplitude da condução motora do nervo peroneal (+0,8 mV) ( $p<0,01$ ). A melhoria no score conjunto correlacionou-se com a descida da creatinina ( $r=0,68$ ,  $p=0,001$ ), mas não com a descida da HbA1c ( $p=0,11$ ). Houve melhoria no SSR em 6 casos, sem significado estatístico.

**Conclusões:** Nos doentes diabéticos e com DRC avançada, o transplante reno-pancreático combinado resulta numa melhoria significativa da polineuropatia, correlacionando-se com a melhoria da função renal e não claramente com a descida glicémica.

**Palavras-chave:** Transplante reno-pancreático, Polineuropatia urémica, Polineuropatia diabética

## CO-073 FAMÍLIA COM SÍNDROME MIASTÉNICO CONGÉNITO POR MUTAÇÃO NO GENE CHRNE E POLINEUROPATIA CHARCOT-MARIE-TOOTH TIPO 1 COM MUTAÇÃO NO GENE GARS

Luís Ribeiro<sup>1</sup>; Raquel Rocha<sup>1</sup>; João Martins<sup>1</sup>; Miguel Leão<sup>2</sup>

1 - ULSM- Serviço de Neurologia do Hospital de Pedro Hispano; 2 - CHSJ- Serviço de Genética Médica do Hospital de São João

**Introdução:** Os síndromes miasténicos congénitos (SMC) são doenças genéticas heterogéneas, com início habitualmen-

te datado à infância, envolvendo predominantemente os músculos oculares. As mutações no gene-*CHRNE*, de transmissão autossômica recessiva são as principais responsáveis, havendo raramente transmissão autossômica-dominante.

A doença de Charcot-Marie-Tooth-tipo-1 (CMT-1) é uma polineuropatia sensitivo-motora de carácter primariamente desmielinizante, de transmissão autossômica-dominante, com múltiplos genes/mutações causais conhecidas.

Não identificamos descrita nenhuma família onde ocorram estas entidades em simultâneo, nem casos de CMT-1 associada ao gene-GARS.

**Caso clínico:** Apresentamos três mulheres, em linhagem familiar vertical (probando, mãe, avó), com 39, 57 e 80 anos, com diagnóstico clínico e electromiográfico (velocidades uniformemente lentificadas a 20m/s) estabelecido de CMT-1, cujos primeiros sinais/sintomas de neuropatia surgiram pela 1ª-2ª década. O estudo molecular foi negativo para as mutações mais frequentes (delecção/duplicação *PMP-22*; *MPZ*; *EGR-2*) optando-se pela pesquisa de mutações por painel genético alargado (74 genes), tendo-se identificado a mutação c.178G>A, exão-1, gene-*GARS*, não descrita e confirmada por mendelioma.

Concomitantemente, as três doentes apresentam alterações oculomotoras complexas (ptose, estrabismo e diplopia binocular) de aparecimento pela 4ª década, com fadigabilidade muscular flutuante, gravidade variável e resposta clínica favorável à piridostigmina e fluoxetina. Anticorpos anti-AChR e anti-Musk negativos. Variantes no gene-*POLG1* negativas. O painel genético (probando) para SMC detectou a mutação c.130dup, exão-2, gene-*CHRNE*. A irmã da probando (30 anos) é assintomática e não apresenta sinais electromiográficos de neuropatia, miopatia ou miastenia.

**Conclusão:** As mutações no gene-GARS causam normalmente CMT tipo-2D, não se conhecendo descrição de associação com neuropatia do tipo CMT-1. Com o recente avanço das técnicas genéticas o espectro clínico das mutações em diversos genes tem-se expandido, tornando cada vez mais exigente a correlação genótipo-fenótipo. Esta família apresenta a dificuldade acrescida de cursar com SMC sobreposto. O reconhecimento clínico deste fenótipo atípico, fundamentou uma pesquisa genética mais exaustiva e possibilitou uma correcta orientação terapêutica.

**Palavras-chave:** Síndrome miasténico congénito, Charcot Marie Tooth tipo 1, *CHRNE*, *GARS*

## CO-074 PREDITORES CLÍNICOS DE RESPOSTA A TAFAMIDIS EM DOENTES COM AMILOIDOSE HEREDITÁRIA RELACIONADA COM A TRANSTIRRETINA

Catarina Falcão De Campos<sup>1,2</sup>; Isabel De Castro<sup>1,2</sup>; Isabel Conceição<sup>1,2</sup>

1 - Serviço de Neurologia, Departamento de Neurociências e Saúde Mental, Hospital de Santa Maria, CHLN; 2 - IMM, Instituto de Fisiologia, Faculdade de Medicina, Universidade de Lisboa

**Introdução:** A amiloidose hereditária relacionada com a transtirretina (hATTR) é uma doença incapacitante e com mortalidade em 10 anos se não tratada. As únicas terapêuticas modificadoras da doença actualmente disponíveis são o tafamidis e o transplante hepático. O tafamidis está aprovado para doentes com evidência de neuropatia em fase precoce de doença (Estadio I). Contudo, nem todos os doentes parecem responder da mesma forma, sendo que um subgrupo de doentes apresenta progressão da sua doença mesmo sob terapêutica com Tafamidis.

**Objectivos:** Identificar factores clínicos de doentes com hATTR V30M que predizam a resposta ou não ao fármaco.

**Metodologia:** Estudo retrospectivo de uma coorte de doentes com hATTR V30M sob Tafamidis seguidos num centro de referência de Paramiloidose. Os doentes foram classificados como respondedores, respondedores parciais e não respondedores. Foi utilizado um modelo de regressão ordinal incluindo características clínicas basais para identificar preditores de resposta à terapêutica.

**Resultados:** Foram incluídos 55 doentes com hATTR V30M sob Tafamidis com seguimento de 2 anos. Destes, 37 doentes (67%) foram classificados como respondedores e os restantes como respondedores parciais (n=14;25%) e não respondedores (n=4;8%). Os doentes não respondedores foram mais velhos (45±12 vs 55±13 vs 60±22; p=0.005) com início de doença mais tardia (39±12 vs 48±13 vs 54±22; p=0.009), sem diferença em relação à duração de doença ou sexo. Verificou-se que não respondedores apresentavam NIS basal mais elevado (7±6 vs 19±23 vs 17±11; p=0.003). Após análise de regressão, idade tardia de instalação de sintomas (coeficiente 0.05; CI 0.004-0.09; p=0.032) e NIS>10 (coeficiente 1.36; CI 0.12-2.59; p=0.032) foram identificados como preditores de menor resposta ao fármaco.

**Conclusão:** Doentes mais velhos e com neuropatia mais grave (NIS>10) apresentam maior risco de progressão de doença sob Tafamidis. A identificação precoce de progressão é essencial no sentido de oferecer alternativas terapêuticas adequadas.

**Palavras-chave:** Amiloidose hereditária relacionada com a transtirretina, Tafamidis, Preditores clínicos, Não respondedores a Tafamidis

## CO-075 CARACTERIZAÇÃO NEUROFISIOLÓGICA DE DOENTES COM AMILOIDOSE HEREDITÁRIA RELACIONADA COM A TRANSTIRRETINA SOB TAFAMIDIS

Catarina Falcão De Campos<sup>1,2</sup>; Isabel De Castro<sup>1,2</sup>; José Castro<sup>1,2</sup>; Isabel Conceição<sup>1,2</sup>

1 - Serviço de Neurologia, Departamento de Neurociências e Saúde Mental, Hospital de Santa Maria, CHLN; 2 - IMM, Instituto de Fisiologia, Faculdade de Medicina, Universidade de Lisboa

**Introdução:** A amiloidose hereditária relacionada com a transtirretina (hATTR) V30M caracteriza-se por polineuropatia com envolvimento preferencial de pequenas fibras. O Tafamidis está aprovado para doentes com hATTR estadio I, modificando a progressão natural da doença. A avaliação destes doentes inclui estudo de velocidades de condução e avaliação sudomotora (ESC) com Sudoscan®.

**Objectivos:** Caracterizar parâmetros neurofisiológicos de doentes com hATTR V30M e definir o limiar que se associa a maior risco de progressão em doentes sob Tafamidis.

**Metodologia:** Estudo retrospectivo de coorte de doentes com hATTR V30M sob Tafamidis. Foram avaliados o Feet e Hand ESC, VCS (soma da amplitude dos potenciais sensitivos dos nervos safeno e cubital) e VCM (soma da amplitude dos potenciais motores dos nervos ciático popliteu externo e cubital) basal e a 2 anos. Estes valores foram comparados entre doentes com ou sem progressão após 2 anos de tratamento. Foi aplicada análise com curva de ROC para avaliar a discriminação destes parâmetros na resposta ao Tafamidis.

**Resultados:** Incluídos 55 doentes com hATTR V30M sob Tafamidis durante 2 anos, com idade média 48±14 anos, e domínio do sexo feminino (58%). Um terço (32.7%) dos doentes apresentaram progressão de doença sob Tafamidis. Na com-

paração dos parâmetros neurofisiológicos basais verificou-se que os doentes com progressão apresentavam valores de ESC (Feet:  $61 \pm 20$  vs  $34 \pm 26$ ;  $p=0.019$ ; Hand:  $70 \pm 13$  vs  $49 \pm 23$ ;  $p=0.015$ ) e VCS ( $51 \pm 26$  vs  $29 \pm 20$ ;  $p=0.005$ ) mais baixos. Não houve diferença significativa para VCM. Na análise de curva ROC identificou-se que na avaliação basal  $VCS < 20.3 \mu V$  (AUC=0.74); Feet  $ESC < 30 \mu s$  (AUC=0.79) e Hand  $ESC < 58 \mu s$  (AUC=0.77) se associaram a maior risco de progressão de doença com uma sensibilidade 91.67% e especificidade 62.5%.

**Conclusão:** Doentes com neuropatia mais grave apresentaram maior risco de progressão sob Tafamidis. Tanto a avaliação por VCS como por Sudoscan® apresentaram elevada sensibilidade na deteção de risco de progressão da doença.

**Palavras-chave:** Amiloidose hereditária relacionada com a transtirretina, Velocidades de condução, Avaliação sudomotora, Tafamidis

## CO-076 PAPEL DA TOMOGRAFIA DE COERÊNCIA ÓPTICA COMO PREDITOR DE DEFEITO COGNITIVO NA ESCLEROSE MÚLTIPLA

**Cláudia Lima**<sup>1</sup>; **Ricardo Varela**<sup>1</sup>; **Otilia C. D'almeida**<sup>2,3,4</sup>; **Carolina Alves**<sup>2,3,4</sup>; **Rui Bernardes**<sup>2,5</sup>; **Isabel Santana**<sup>1,3,5</sup>; **Miguel Castelo-Branco**<sup>2,3</sup>; **Livia Sousa**<sup>1,5</sup>; **Sónia Batista**<sup>1,5</sup>

1 - Neurology Department, Coimbra University Hospital Centre, Coimbra, Portugal; 2 - Visual Neuroscience Laboratory, Institute for Biomedical Imaging and Life Sciences (IBILI), Faculty of Medicine, University of Coimbra, Coimbra, Portugal; 3 - Centre for Neuroscience and Cell Biology (CNC).IBILI, University of Coimbra, Coimbra, Portugal; 4 - Institute for Nuclear Sciences Applied to Health (ICNAS), University of Coimbra, Coimbra, Portugal; 5 - Faculty of Medicine, University of Coimbra, Coimbra, Portugal

**Introdução:** A relação entre atrofia de camadas retinianas (CR) e atrofia cerebral na Esclerose Múltipla (EM) foi previamente demonstrada, suscitando interesse quanto ao papel da tomografia de coerência óptica (OCT) como marcador indirecto de neurodegenerescência. O defeito cognitivo ocorre em todas as fases da EM, mesmo nas mais precoces ou “benignas”. Existem escassos dados recentes relativamente à relação entre a atrofia de CR e cognição na EM.

**Objectivo:** Investigar a relação entre atrofia retiniana e defeito cognitivo na EM.

**Métodos:** Recrutados sessenta doentes consecutivos e 60 controlos saudáveis (CS), emparelhados por sexo, idade e escolaridade. Os doentes foram divididos em dois subgrupos, com (EMNO,  $n=21$ ) ou sem (EMSNO,  $n=36$ ) história prévia de nevrite óptica (NO). Todos os participantes foram avaliados com bateria neuropsicológica padronizada para a EM (MACFIMS), definindo-se defeito cognitivo como défice em dois ou mais domínios; realizada OCT e obtidas espessuras para cada CR.

**Resultados:** Verifica-se nos doentes atrofia das CR internas, incluindo camada de fibras nervosas (RNFL), de células ganglionares (GCL) e plexiforme interna (IPL), comparando com os CS ( $p < 0.001$  para todas as variáveis). Estas camadas encontram-se também significativamente reduzidas para cada um dos subgrupos comparando com CS (EMNO:  $p=0.001$  para RNFL,  $p \leq 0.001$  restantes CR; EMSNO:  $p \leq 0.001$  para todas as CR). Conforme esperado, os CS tiveram melhor prestação em todos os domínios cognitivos. Não se encontraram diferenças na espessura de CR entre os grupos de doentes com ( $n=34$ ; 56.7%) e sem ( $n=26$ ; 43.3%) defeito cognitivo. A espessura de IPL correlacionou-se com desempenho no Symbol Digit Modalities Test ( $r=0.332$   $p=0.012$ ) e Judgement of Line Orientation

Test ( $r=0.280$   $p=0.035$ ). Não se encontrou porém correlação excluído o grupo EMNO. Não se encontrou correlação para qualquer outra CR ou domínio cognitivo.

**Conclusão:** Apesar da modesta correlação no grupo com NO prévia e testes dependentes de função visual, não existe correlação global entre atrofia CR e defeito cognitivo nesta série. Acreditamos serem necessários mais estudos, nomeadamente com avaliação prospectiva.

**Palavras-chave:** OCT, Esclerose Múltipla, Declínio cognitivo, defeito cognitivo, cognição, retina

## CO-077 DISFUNÇÃO RESPIRATÓRIA NA ESCLEROSE MÚLTIPLA: AVALIAÇÃO DA FUNÇÃO VENTILATÓRIA E DO ENVOLVIMENTO DOS MÚSCULOS RESPIRATÓRIOS

**Ana João Costa**<sup>1</sup>; **Ana Lima**<sup>1</sup>; **Inês Machado Vaz**<sup>1</sup>; **João Carlos Winck**<sup>1</sup>; **Sofia Viamonte**<sup>1</sup>

1 - Centro de Reabilitação do Norte

**Introdução:** A disfunção respiratória ocorre frequentemente numa fase avançada da Esclerose Múltipla (EM), constituindo as complicações respiratórias uma das principais causas de morbidade e mortalidade neste grupo de doentes.

**Objetivos:** Identificar a existência de alterações da função ventilatória, da força dos músculos respiratórios e eficácia da tosse em doentes com EM; avaliar a existência de relação entre a evolução da doença e as alterações encontradas.

**Metodologia:** Estudo transversal e descritivo, abrangendo 54 doentes com EM consecutivamente internados em centro especializado entre Janeiro de 2016 e Agosto de 2018. Foram consideradas as seguintes variáveis: sexo, idade, classificação e tempo de evolução da EM, classificação na Escala Expandida do Estado de Incapacidade de Kurtzke (EDSS) e resultados dos seguintes exames realizados no início do programa de reabilitação: espirometria (Capacidade Vital Forçada (CVF), Volume Expiratório Forçado no primeiro segundo (FEV1) e relação FEV1/FVC), manometria de pressões respiratórias (Pressão Inspiratória Máxima (PIM), Pressão Expiratória Máxima (PEM)) e Peak Cough Flow (PCF)).

**Resultados:** Incluídos 54 doentes, 46,3% do sexo masculino com média de idades de 48,52 anos. Classificação da EM: 42,3% surto-remissão com sequelas, 23,1% primária progressiva e 34,6% secundária progressiva. A média do EDSS foi 5,9. Espirometria: 32,7% padrão restritivo e 3,8% padrão obstrutivo. Os valores de PIM e PEM estavam diminuídos em 32,7,1% e 36,7% dos doentes, respetivamente. O PCF encontrava-se diminuído ( $\leq 270$  L/min) em 41,2% dos doentes. O EDSS correlacionou-se de forma significativa com a CVF ( $r=-,320$ ;  $p=0,021$ ), com o FEV1 ( $r=-,376$ ;  $p=0,006$ ) e com o PEM ( $r=-0,313$ ,  $p=0,027$ ). Verificou-se também uma correlação negativa estatisticamente significativa entre o tempo de evolução da doença e os valores de FEV1, CVF, manometria e PCF.

**Conclusões:** Os resultados obtidos reforçam a importância da avaliação respiratória sistemática nos doentes com EM, permitindo a deteção precoce da disfunção respiratória e otimização da intervenção em programa de reabilitação.

**Palavras-chave:** Esclerose Múltipla, Músculos Respiratórios, Provas de Função Respiratória

## CO-078 IMPACTO PROGNÓSTICO DA CONCENTRAÇÃO DE CADEIAS LIVRES KAPPA NO LCR NA CONVERSÃO DO SÍNDROME CLÍNICO ISOLADO PARA ESCLEROSE MÚLTIPLA

Manuel Salavisa<sup>1</sup>; Filipa Ladeira<sup>1</sup>; Pedro Paixão<sup>2</sup>; Ana Sofia Correia<sup>1,3</sup>; Alexandra Mendes<sup>2</sup>; João Faro Viana<sup>2,3</sup>; Miguel Viana Baptista<sup>1,3</sup>

1 - Serviço de Neurologia, Hospital Egas Moniz, Centro Hospitalar Lisboa Ocidental; 2 - Serviço de Patologia Clínica, Hospital Egas Moniz, Centro Hospitalar Lisboa Ocidental; 3 - CEDOC, Nova Medical School, Universidade Nova de Lisboa

Estudos recentes sugeriram que a detecção de concentrações elevadas de cadeias livres kappa (KFLC) no líquido cefalorraquidiano (LCR) pode constituir um indicador diagnóstico na Esclerose Múltipla (EM). Teoriza-se que a concentração de KFLC no LCR possa igualmente ter significado prognóstico. Pretende-se estudar o impacto prognóstico da concentração de KFLC no LCR de doentes com síndrome clínico isolado (CIS) na conversão para EM, bem como na progressão da incapacidade.

Selecionámos retrospectivamente doentes com CIS submetidos a punção lombar diagnóstica nos primeiros 3 meses após apresentação clínica no HEM, entre Janeiro de 2008 e Dezembro de 2017. A concentração de KFLC foi avaliada através de imunonefometria e expressa em índice KFLC (LCR KFLC / KFLC no soro) / (LCR albumina / albumina sérica). Valor de índice KFLC > 100 considerado significativo para síntese intratecal de imunoglobulinas. O risco de conversão CIS-EM e o risco de progressão de incapacidade após conversão (medido pelo score Expanded Disability Status Scale (EDSS) foi estimado utilizando uma regressão univariada e multivariada de Cox, tendo em conta outros factores prognósticos estabelecidos (sexo, tipo de CIS, presença de bandas oligoclonais, carga lesional T2 / lesões captantes de Gad na RM basal e tratamento modificador de doença antes da conversão).

Foram analisados 31 doentes, 27 dos quais mulheres (87,1%), com idade média de 30,5 anos ( $\pm$  8,4). 48,7% dos doentes apresentavam índice KFLC > 100. 26 pacientes (83,9%) converteram para EM num período de follow-up médio de 64 meses (IQR 69,0). Valores de KFLC > 100 não se associaram a conversão de CIS-EM (HR 0,931, 95% CI 0,400-2,167;  $p$  = 0,868), ou progressão de EDSS (HR 1,191, IC 95% 0,397-3,574;  $p$  = 0,775). Nesta coorte, o índice KFLC não parece influenciar de modo independente o risco de conversão ou progressão de incapacidade.

**Palavras-chave:** Esclerose Múltipla, Síndrome Clínico Isolado, Cadeias livres kappa

## CO-079 RASTREIO DE TUBERCULOSE EM DOENTES COM ESCLEROSE MÚLTIPLA CANDIDATOS A IMUNOSSUPRESSORES – EXPERIÊNCIA DE UM CENTRO TERCIÁRIO

Inês Laranjinha<sup>1</sup>; Sara Duarte<sup>1</sup>; Diogo Costa<sup>1</sup>; Diogo Pereira<sup>1</sup>; Raquel Samões<sup>1</sup>; Ana Paula Sousa<sup>2</sup>; Dina Lopes<sup>3</sup>; Ernestina Santos<sup>1,4</sup>; Ana Martins Da Silva<sup>1,4</sup>

1 - Serviço de Neurologia, Hospital de Santo António, Centro Hospitalar do Porto; 2 - Serviço de Neurofisiologia, Hospital de Santo António, Centro Hospitalar do Porto; 3 - Departamento de Ensino, Formação e Investigação, Centro Hospitalar do Porto; 4 - Unidade Multidisciplinar de Investigação Biomédica, ICBAS, Universidade do Porto

**Introdução:** No tratamento atual da esclerose múltipla (EM) são utilizados imunossuppressores, incluindo fármacos biológicos, que aumentam o risco de infecções oportunistas, como a tuberculose.

**Objetivos:** Descrever a frequência de tuberculose, activa (TBA) ou latente (TBL), e seu tratamento, em doentes com EM candidatos a teriflunomida, fumarato de dimetilo, fingolimod e natalizumab no período 2007-2018.

**Metodologia:** Análise retrospectiva de registos clínicos de doentes com EM com recolha de resultados de rastreio de tuberculose, esquemas terapêuticos e complicações associadas. O rastreio de tuberculose incluiu anamnese e teste de gama-interferão (IGRA); alguns realizaram prova tuberculínica. Em casos de clínica suspeita, contacto com doentes com tuberculose ou IGRA positivo, foi excluída TBA.

**Resultados:** Foram identificados 189 doentes candidatos a fármacos imunossuppressores, com idade média 38,3 anos (mínimo 16 - máximo 72) e 126 (74,1%) mulheres; 62 (32,8%) tinham história de tabagismo. Apresentavam 9,8 anos (0-48) de duração média de doença, com EDSS mediano 2,5 (0-6,5). A maioria (75,1%) tinha realizado previamente outros fármacos modificadores de doença e, em média, 3,6 dias (0-20) de metilprednisolona nos dois anos anteriores. Foi iniciado fumarato de dimetilo em 64 doentes (33,9%), natalizumab em 47 (24,9%), fingolimod em 43 (22,8%) e teriflunomida em 35 (18,5%). Em 130 doentes (68,8%) foi realizado rastreio com IGRA, dos quais 103 tiveram resultado negativo (79,2%), 17 positivo (13,1%) e 10 indeterminado (7,7%). Nenhum doente que fez rastreio desenvolveu TBA; 35 fizeram tratamento profilático, com intervalo mediano 1,5 meses até iniciar imunossupressor. Foi reportada hepatotoxicidade em cinco casos. Oito doentes com IGRA inicialmente negativo positivamente durante o tratamento com imunossupressor, pelo que foram tratados para TBL.

**Conclusões:** Os resultados encontrados na população estudada ilustram a elevada frequência de TBL em doentes com EM candidatos a imunossupressão e reforçam, assim, a importância deste rastreio. O esquema terapêutico de TBL mostrou-se seguro e bem tolerado.

**Palavras-chave:** esclerose múltipla, imunossupressão, tuberculose, tuberculose latente

## CO-080 ESCLEROSE MÚLTIPLA EM IDADE PEDIÁTRICA: UM ESTUDO UNICÊNTRICO

Ariana Barros<sup>1</sup>; Rita Silva<sup>1</sup>; Ary De Sousa<sup>1</sup>; João Sequeira<sup>1</sup>; Carlos Capela<sup>1</sup>; Armando Sena<sup>1</sup>; Rui Pedrosa<sup>1</sup>

1 - Centro Hospitalar de Lisboa Central, Lisboa

**Introdução:** A esclerose múltipla (EM) pediátrica é uma doença rara, crónica e inflamatória do sistema nervoso central com início antes dos 18 anos. Apesar dos recentes progressos nesta área e aperfeiçoamento dos critérios de diagnóstico, o seguimento e tratamento destes doentes permanece desafiador.

**Objetivos:** Avaliar as características clínico-demográficas dos doentes com EM pediátrica seguidos em consulta externa de Neurologia e Neuropediatria num hospital terciário

**Metodologia:** Estudo retrospectivo, observacional e unicêntrico, incluindo todos os doentes com EM pediátrica, diagnosticada de janeiro de 1992 a dezembro de 2017. Recolha de dados através da consulta dos processos clínicos, analisadas as características clínico-epidemiológicas.

**Resultados:** Incluídos 22 doentes (77,3% do sexo feminino) com mediana de idade ao diagnóstico de 15,5 anos (9,0% com início antes dos 12 anos) e de *Expanded Disability Status Scale* (EDSS) de 1,0 (0-4.0). Todos os doentes apresentavam forma

surto-remissão ao diagnóstico. Três (13,6%) doentes tinham história familiar de EM. A forma de apresentação inicial foi monofocal em 63,6% e polifocal em 36,4%. A maioria (68,2%) apresentava mais de 9 lesões em T2 e 45,4% mostravam pelos menos uma lesão captante de gadolínio na avaliação imagiológica inicial. A mediana de tempo até ao segundo surto foi 8,5 (2-108) meses. O interferão beta foi iniciado em 19 (86,4%) doentes, seguido do fumarato de dimetilo em 2 (9,1%). Sete (31,8%) doentes suspenderam a terapêutica inicial por ineficácia e 3 (13,6%) por efeitos adversos. A mediana de EDSS atual é 1,0 (0-6.5), com mediana de *follow-up* de 9,5 anos.

**Conclusões:** Anteriormente subdiagnosticada e subtratada, a EM pediátrica representa ainda um diagnóstico complexo, pelas diferentes formas de apresentação e diagnóstico diferencial alargado. Assim, o melhor conhecimento das suas especificidades (p.e., apresentações mais graves, elevada carga lesional e inflamação ativa inicial) poderá permitir um diagnóstico mais célere, melhorando as estratégias de tratamento e acompanhamento destes doentes.

**Palavras-chave:** Esclerose Múltipla Pediátrica, Apresentação inicial, Surto, Terapêutica Modificadora de Doença

## CO-081 TROMBOSE VENOSA CEREBRAL E NEOPLASIAS HEMATOLÓGICAS

Maria João Pinto<sup>1,2</sup>; Pedro Bettencourt Medeiros<sup>3</sup>; Fernando Príncipe<sup>3</sup>; Marta Carvalho<sup>1,2</sup>

1 - Serviço de Neurologia, Centro Hospitalar São João, Porto, Portugal; 2 - Departamento de Neurociências Clínicas e Saúde Mental, Faculdade de Medicina da Universidade do Porto, Portugal; 3 - Serviço de Hematologia Clínica, Centro Hospitalar São João, Porto, Portugal

**Introdução:** A ocorrência de trombose venosa cerebral (TVC) em contexto de patologia hematológica neoplásica é rara e as estratégias terapêuticas levantam problemas adicionais pelos riscos hemorrágicos e trombóticos inerentes.

**Objetivo:** Caracterizar os nossos casos de TVC e neoplasia hematológica concomitante, nomeadamente quanto aos fatores predisponentes e estratégias de tratamento.

**Metodologia:** Análise retrospectiva descritiva dos casos de TVC em contexto de neoplasia hematológica, diagnosticados num hospital terciário entre janeiro/2006 e dezembro/2015.

**Resultados:** Dos 111 casos de TVC diagnosticados nesse período, foram identificados 7 casos associados a neoplasias hematológicas. A amostra incluiu 4 mulheres; idade mediana: 44 anos. Em 5 casos a patologia hematológica já era conhecida. Foram identificados outros fatores protrombóticos genéticos e adquiridos em 5 casos. Verificou-se um óbito na fase aguda da TVC por hemorragia cerebral. O tratamento de fase aguda consistiu em enoxaparina em 3 doentes, heparina não fracionada (HNF) seguida de enoxaparina em 2 doentes e HNF num caso. Após a fase aguda, 5 doentes fizeram varfarina, mantida ad aeternum em 4 deles. Não foi registada recorrência dos eventos trombóticos venosos cerebrais nem outras complicações decorrentes da hipocoagulação.

**Conclusão:** Os resultados deste estudo vão ao encontro da experiência descrita na literatura, confirmando o papel das neoplasias hematológicas como predisponentes a estados hipercoaguláveis. No entanto, concorrem outros fatores para a etiologia da TVC, podendo potenciar esse risco. O tratamento agudo incluiu diversos esquemas de hipocoagulação, mas num dos casos verificou-se uma complicação hemorrágica fatal, evidenciando o difícil equilíbrio entre o risco trombótico e hemorrágico nestes doentes. O tratamento prolongado, mais consen-

sual, consistiu em varfarina mantida indefinidamente na maioria dos casos. Não se pôde, no entanto, excluir o papel dos outros fatores protrombóticos na definição da duração do tratamento crónico. A multidisciplinaridade nas decisões terapêuticas foi fundamental na abordagem destes doentes.

**Palavras-chave:** trombose venosa cerebral, neoplasia hematológica, hipocoagulação

## CO-082 CARACTERIZAÇÃO CLÍNICA E IMAGIOLÓGICA DE DOENTES COM INFLAMAÇÃO RELACIONADA COM ANGIOPATIA AMILÓIDE CEREBRAL: UMA SÉRIE DE CASOS

Inês Carvalho<sup>1</sup>; João Pinho<sup>1</sup>; Ana Sofia Costa<sup>2</sup>; João Rocha<sup>3</sup>; Miguel Quintas Neves<sup>4</sup>; Tiago Gil Oliveira<sup>4</sup>; Carla Ferreira<sup>1</sup>

1 - Serviço de Neurologia, Hospital de Braga; 2 - Departamento de Neurologia, RWTH University Hospital, Aachen, Alemanha; 3 - Serviço de Neurologia, Centro Hospitalar do Tâmega e Sousa; 4 - Serviço de Neurorradiologia, Hospital de Braga

**Introdução:** As hemorragias intracerebrais e a deterioração cognitiva são as apresentações mais frequentes da angiopatia amilóide cerebral (CAA). A inflamação relacionada com angiopatia amilóide cerebral (CAA-ri) é das suas manifestações mais raras e possui uma clínica variável, pelo que é uma doença sub-diagnosticada.

**Objetivos:** Investigar os doentes com CAA que preenchem critérios de diagnóstico de CAA-ri e caracterizá-los clinicamente e imagiológicamente.

**Metodologia:** Analisaram-se os processos de doentes com CAA diagnosticada desde 2014, identificando-se os que preenchiam critérios de diagnóstico de CAA-ri. Recolha de dados demográficos, manifestações clínicas, características imagiológicas, tratamento e evolução da doença.

**Resultados:** Dos 69 doentes com CAA provável, apuraram-se 7 com CAA-ri provável (um deles de outro centro hospitalar), com idade mediana de 72 (62-78) e 57,1% do sexo masculino. Em 85,7%, a CAA-ri foi a forma de apresentação da CAA. Como manifestação inicial registaram-se défices neurológicos focais persistentes em três doentes (42,9%), deterioração cognitiva em dois (28,6%), episódios neurológicos focais transitórios em um (14,3%) e cefaleias isoladas em outro (14,3%). Durante todo o curso da doença, quatro doentes (57,1%) sofreram um AVC hemorrágico parenquimatoso, verificando-se deterioração cognitiva em outros quatro e HSA isolada da convexidade em um. Seis doentes evidenciaram alterações imagiológicas unilaterais e o número médio de microhemorragias lobares foi de 85 (10-258). Todos apresentaram hemossiderose cortical e envolvimento do lobo parietal. Cinco doentes realizaram tratamento imunossupressor, verificando-se resolução imagiológica completa em quatro doentes, resolução parcial em um e agravamento em outro. Constatou-se recorrência do AVC hemorrágico em um doente e recorrência da CAA-ri em outro. Registou-se um óbito, enquanto os restantes, à data do último contacto, apresentavam um mRS médio de 1 (0-3).

**Conclusões:** O diagnóstico definitivo de CAA-ri é feito através de estudo anatomopatológico, mas a clínica e imagiologia típicas também o estabelecem, segundo critérios recentes. O diagnóstico atempado permite a instituição de terapêuticas imunossupressoras.

**Palavras-chave:** Inflamação relacionada com angiopatia amilóide cerebral, Manifestações clínicas, Características imagiológicas

## CO-083 AVALIAÇÃO DE CARACTERÍSTICAS IMAGIOLÓGICAS EM TC DE HEMORRAGIA INTRACEREBRAL LOBAR ASSOCIADA A ANGIOPATIA AMILÓIDE CEREBRAL

**Vanessa Oliveira**<sup>1</sup>; **Hugo Dória**<sup>2</sup>; **Ângelo Carneiro**<sup>2</sup>; **Michel Mendes**<sup>3</sup>; **Luís Ruano**<sup>4</sup>; **Manuel Melo Pires**<sup>5</sup>; **Ricardo Taipa**<sup>5</sup>  
 1 - Serviço de Neurologia, Centro Hospitalar do Porto – Hospital de Santo António (CHP-HSA); 2 - Serviço de Neurorradiologia, Centro Hospitalar do Porto – Hospital de Santo António (CHP-HSA); 3 - Serviço de Neurologia, Centro Hospitalar Trás-os-Montes e Alto Douro, Vila Real; 4 - Serviço de Neurologia, Centro Hospitalar de Entre o Douro e Vouga, Santa Maria da Feira; 5 - Unidade de Neuropatologia, Centro Hospitalar do Porto – Hospital de Santo António (CHP-HSA)

**Introdução:** A angiopatia amilóide cerebral (CAA) está associada a um risco de hemorragia cerebral (HC) recorrente. Estudos prévios tentaram criar um modelo de predição para hemorragias cerebrais associadas a CAA baseado em imagens de TC cerebral, tendo identificado 2 critérios imagiológicos: hemorragia subaracnóide (HSA) e protusões digitiformes.

**Objetivos:** Avaliar se existem diferenças nas características imagiológicas em TC de hemorragias cerebrais lobares (HCL) entre doentes com e sem CAA.

**Metodologia:** Análise retrospectiva de doentes observados no Centro Hospitalar do Porto com HCL submetidos a drenagem cirúrgica, com diagnóstico de CAA na análise neuropatológica, entre 2002-2018 (n=18). Seleccionados aqueles com imagem de TC disponível (n=9) e comparados com um grupo controlo constituído por 9 casos de HCL sem CAA na biópsia, sem etiologia traumática ou estrutural subjacente. Avaliadas as imagens de TC de forma cega por dois Neurorradiologistas.

**Resultados:** O grupo de doentes com CAA tinha uma idade média de 70.1 anos, com 78% do sexo feminino, 56% hipertensos e um com síndrome demencial. No grupo de controlo a idade média era de 56.9 anos, com 56% do sexo feminino, 29% hipertensos, e nenhum com demência. O volume médio de hemorragia foi de 59ml. A análise estatística dos dados revelou não existirem diferenças entre os grupos com e sem CAA no que respeita à presença de HSA ou hematoma subdural, protusões digitiformes, volume de hemorragia, bordos irregulares, características densitométricas ou grau de atrofia cortical.

**Conclusões:** Na nossa amostra a presença de HSA ou de protusões digitiformes não se associou ao diagnóstico de CAA, contrariamente ao descrito recentemente na literatura. Este estudo encontra-se limitado pela dimensão da amostra, baixa idade do grupo de controlo e ausência de estudo genético com APOE, utilizada no modelo de predição mencionado. Mais estudos devem ser realizados para tentar validar critérios diagnósticos de TC.

**Palavras-chave:** Angiopatia amilóide cerebral, TC cerebral, Hemorragia cerebral, Hemorragia cerebral lobar

## CO-084 PLASMA ADENOSINE DEAMINASE 2 AND SERUM IMMUNOGLOBULIN M ACCURATELY DIFFERENTIATE ADULT SNEDDON'S SYNDROME

**Carolina Fernandes**<sup>1</sup>; **Inês Baldeiras**<sup>2,3</sup>; **Rita Guerreiro**<sup>4,5,6</sup>; **Joana Afonso Ribeiro**<sup>1</sup>; **Rosário Cunha**<sup>7</sup>; **Taryn Youngstein**<sup>8</sup>; **Sira Nanthapisa**<sup>9</sup>; **João Leitão**<sup>3</sup>; **Francisco Caramelo**<sup>10</sup>; **José Brás**<sup>4,5,6</sup>; **Gustavo C. Santo**<sup>1</sup>  
 1 - Neurology Department, Centro Hospitalar e Universitário de Coimbra, Coimbra, Portugal; 2 - Faculdade de Medicina da

Universidade de Coimbra, Portugal; 3 - Centro de Neurociências e Biologia Celular da Universidade de Coimbra, Portugal; 4 - UK Dementia Research Institute, University College London, London, UK; 5 - Department of Molecular Neuroscience, UCL Institute of Neurology, University College London, London, UK; 6 - Department of Medical Sciences and Institute of Biomedicine, iBiMED, University of Aveiro, Aveiro, Portugal; 7 - Clinical Pathology Department, Centro Hospitalar e Universitário de Coimbra, Coimbra, Portugal; 8 - Institute of Child Health, University College London, England; 9 - Infection, Inflammation, and Rheumatology Section, Infection, Immunity, Inflammation and Physiological Medicine programme, UCL Institute of Child Health, and Great Ormond Street Hospital's Foundation Trust, London, England; 10 - Laboratório de Bioestatística e Informática Médica da Faculdade de Medicina da Universidade de Coimbra, Portugal

**Introduction:** The association of livedo reticularis (LR) and stroke is called Sneddon's syndrome (SNS). It is classified as primary SNS (PSNS) if the cause remains unknown, or secondary, which occurs as part of autoimmune disorders.

Recently, a new genetic disorder called Deficiency of ADA2 (DADA2) was described, caused by recessively inherited mutations in *CECR1* gene, encoding the adenosine-deaminase-2 (ADA2) protein. It was characterized by recurrent fevers and vascular pathologic features that included LR and stroke.

Genetic testing is the standard for DADA2 diagnosis. However, the diagnostic accuracy of more affordable laboratorial analysis in *CECR1* mutated individuals remain to be established. The purpose of this study was therefore to determine whether plasma ADA2 activity and serum immunoglobulin M (IgM) levels can distinguish DADA2 from other patients within the SNS phenotype and healthy *CECR1* heterozygous (HHZ) from healthy controls (HC).

**Methods:** For two years, plasma ADA2 activity and IgM concentrations were measured in patients within the SNS spectrum, healthy relatives and HC. Genetic results were used as the reference standard. The primary outcome measures were sensitivity and specificity derived from receiver operating curve analysis.

**Results:** 73 participants were included: 26 patients with PSNS, 6 with DADA2, 7 HHZ and 34 HC. Plasma ADA2 activity and IgM levels were significantly lower in DADA2 patients than in PSNS. With the use of the best indexes, plasma ADA2 activity differentiated PSNS from DADA2 with a sensitivity and specificity of 100.0% and HHZ from HC with a sensitivity of 97.1% and specificity of 85.7%. Serum IgM levels also differentiated PSNS from DADA2 with a sensitivity of 85.2% and specificity of 83.3%.

**Conclusion:** Serum IgM levels might be used as a triage tool and plasma ADA2 activity performs perfectly as a diagnostic test for DADA2 in adult patients within the SNS spectrum. Plasma ADA2 activity also reliably distinguishes HHZ from HC.

**Palavras-chave:** Sneddon's syndrome, ADA2, IgM, *CECR1*

## CO-085 A IMPORTÂNCIA DA SÍNDROME DE APNEIA OBSTRUTIVA DO SONO NO DIAGNÓSTICO DIFERENCIAL DO DÉFICE COGNITIVO LIGEIRO

**Eduardo Freitas**<sup>1,2</sup>; **Octávia Costa**<sup>2</sup>; **Margarida Lopes**<sup>2</sup>; **Sofia Rocha**<sup>2</sup>  
 1 - Serviço de Neurologia, Hospital de Santa Luzia, Viana do Castelo; 2 - Serviço de Neurologia, Hospital de Braga, Braga

**Introdução:** A disfunção cognitiva, sobretudo atencional e executiva, é conhecida em doentes com o diagnóstico de síndrome de apneia obstrutiva do sono (SAOS). No entanto, não está descrita a apresentação de SAOS com défice cognitivo ligeiro (DCL).



**Objetivos:** Caracterizar doentes referenciados a consulta de Neurologia com queixas de deterioração cognitiva com posterior diagnóstico de SAOS.

**Metodologia:** Estudo retrospectivo de série de doentes com queixas de deterioração cognitiva e posterior diagnóstico de SAOS entre Julho de 2016 e Janeiro de 2018. Realizada estatística descritiva e estudos comparativos adequados com o SPSSv25.

**Resultados:** Foram identificados 18 doentes com DCL e posterior diagnóstico de SAOS. A média de idades de início de sintomas foi de 61 anos ( $\pm 8.96$ ) e a maioria (61%, n=11) eram homens. Dez doentes (56%) apresentavam índice de massa corporal  $\geq 25$  kg/m<sup>2</sup>, 7(39%) eram ex-fumadores e 12 (67%) roncopatia. A escala de Epworth mediana foi 8,3 (âmbito 3-14). A mediana do MMSE inicial foi de 25 (âmbito 19-29). O índice de apneia/hipopneia (IAH) mediano foi de 20.6 (âmbito 6-43). Observou-se uma diferença estatisticamente significativa entre o MMSE inicial e o MMSE após o diagnóstico e tratamento da SAOS (subida de  $1,27 \pm 1,7$ ,  $p=0,035$ ). O MMSE inicial não se correlacionou de forma estatisticamente significativa com a escala de Epworth, roncopatia ou o IAH. Os doentes ex-fumadores, com IMC  $> 25$  kg/m<sup>2</sup> e com roncopatia apresentaram IAH significativamente mais alto ( $p < 0.05$ ). Os doentes com roncopatia apresentaram valores de escala de Epworth significativamente mais altos ( $p < 0.05$ ).

**Conclusão:** Os doentes desta série eram relativamente jovens, sobretudo homens, com roncopatia, excesso de peso, mediana de escala de Epworth dentro da normalidade e IAH elevado. Observou-se uma melhoria da pontuação no MMSE após o diagnóstico e tratamento da SAOS. Assim, destacamos a importância do diagnóstico diferencial de SAOS em doentes com DCL com as características acima referidas.

**Palavras-chave:** defeito cognitivo ligeiro, síndrome de apneia obstrutiva do sono, diagnóstico diferencial

## CO-086 INDIVÍDUOS AMBIENTALMENTE EXPOSTOS A ELEMENTOS POTENCIALMENTE TÓXICOS REVELAM MAIOR DECLÍNIO COGNITIVO NO ENVELHECIMENTO

Sandra Freitas<sup>1,2,3</sup>; Marina Cabral Pinto<sup>4,5,6</sup>; Paula Marinho-Reis<sup>5</sup>; Agostinho Almeida<sup>7</sup>; Mário R. Simões<sup>1,2,3</sup>; M. Luísa Diniz<sup>7</sup>; Paula I. Moreira<sup>4</sup>

1 - Faculdade de Psicologia e de Ciências da Educação da Universidade de Coimbra (FPCE-UC), Coimbra, Portugal.; 2 - Centro de Investigação do Núcleo de Estudos e de em Neuropsicologia e Intervenção Cognitivo Comportamental (CINEICC), Universidade de Coimbra, Coimbra, Portugal; 3 - PsyAssessmentLab., Faculdade de Psicologia e de Ciências da Educação da Universidade de Coimbra (FPCE-UC), Coimbra, Portugal; 4 - CNC- Centro de Neurociências e Biologia Celular, Faculdade de Medicina da Universidade de Coimbra (FM-UC), Coimbra, Portugal; 5 - Centro de Investigação Geobiotec, Departamento de Geociências da Universidade de Aveiro, Aveiro, Portugal; 6 - Departamento de Ciências da Terra, Universidade de Coimbra, Coimbra, Portugal; 7 - LAQV/REQUIMTE, Departamento de Ciências Químicas, Laboratório de Química Aplicada, Faculdade de Farmácia da Universidade do Porto, Porto, Portugal

**Introdução:** A exposição a determinados fatores ambientais, como a elementos potencialmente tóxicos(EPT), tem vindo a demonstrar um impacto significativo na patogénese das doenças neurodegenerativas, estando associada a um risco acrescido para o desenvolvimento de doença de Parkinson e de doença de Alzheimer. Estudos recentes têm identificado uma

maior incidência de declínio cognitivo em indivíduos sujeitos a exposição de longa duração a EPT, como por exemplo trabalhadores agrícolas expostos a pesticidas e/ou operários da indústria de metais.

**Objetivos:** Identificação de potenciais ligações entre a exposição ambiental de longa duração, a contaminação por metais e o declínio cognitivo.

**Metodologia:** Os 58 participantes (idade  $> 55$  anos) residentes permanentes em Estarreja, próximos do Complexo Químico de Estarreja(CQE), foram avaliados com uma bateria de avaliação neuropsicológica para caracterização cognitiva. A biomonitorização humana envolveu a medição de EPT nas unhas das mãos para determinar a exposição.

**Resultados:** Os dados biológicos revelaram concentrações de Hg nas unhas dos participantes significativamente mais elevadas do que os valores médios encontrados para populações não expostas e saudáveis. Apenas 29% dos participantes obtiveram resultados normativos na avaliação neuropsicológica (Clinical Dementia Rating Scale-CDR=0; 34% CDR=0.5; 22% CDR=1, 14% CDR $> 1$ ). Principal component analysis(PCA) e multiple discriminant analysis(MDA) foram combinadas para identificar grupos de variáveis correlacionadas discriminando bem as funções cognitivas examinadas pelos testes neuropsicológicos.

**Conclusões:** Os EPT nas unhas discriminam bem o estado cognitivo normal e alterado de acordo com as pontuações na CDR, e sugerem que níveis elevados de Mn e Zn nas unhas dos idosos residentes de Estarreja estão associados a uma condição de demência grave. A fraca capacidade discriminatória do modelo MDA para o estado intermédio (MCI, demência ligeira) pode ser atribuída a uma fraca sensibilidade dos instrumentos para o rastreio destas condições intermédias ou aos conteúdos semelhantes de unhas Zn e Mn observados em participantes abrangidos por essas categorias.[ProjetoESCUDO-FCT: IF/01325/2015]

**Palavras-chave:** Declínio Cognitivo, Demência, Fatores de Risco, Exposição Ambiental, Elementos Potencialmente Tóxicos

## CO-087 PREVALÊNCIA E CARACTERIZAÇÃO DE ENCEFALITES AUTOIMUNES NA CASUÍSTICA DE POSSÍVEIS DOENÇA DE PRIÕES DE UM HOSPITAL TERCIÁRIO

Bruno Silva<sup>1</sup>; Inês Baldeiras<sup>2,3</sup>; Maria João Leitão<sup>2,3</sup>; Catarina Oliveira<sup>1,2,3</sup>; Isabel Santana<sup>1,2,3</sup>

1 - Serviço de Neurologia do Centro Hospitalar e Universitário de Coimbra; 2 - Faculdade de Medicina, Universidade de Coimbra; 3 - Centro de Neurociências e Biologia Celular da Universidade de Coimbra

**Introdução:** As Doenças de Priões (DPr) e as Encefalites Autoimunes (EA) podem apresentar-se como quadros de declínio cognitivo rapidamente progressivo e o diagnóstico etiológico tem implicações práticas no tratamento destes doentes e consequentemente no prognóstico vital.

**Objetivo:** Caracterização dos doentes com suspeita de DPr, internados no nosso hospital no período de 2009 a 2017. Estimar a prevalência de doentes com diagnóstico final de DPr e EA e caracterizar a fenomenologia dos 2 grupos.

**Metodologia:** Revisão dos processos clínicos dos doentes do CHUC com deterioração cognitiva rapidamente progressiva e estudo do LCR por suspeita de doença de priões, entre 2009-2017. Comparação de grupos com estatística descritiva e utilização dos testes X<sup>2</sup> e teste-t.

**Resultados:** Foram identificados 215 doentes, 114 homens (53%) com idade média de 59 anos (DP  $\pm$  10,87 anos). Destes doentes, 24 tiveram diagnóstico final de DPR (7 sCJD definitivo; 7 sCJD provável; 6 sCJD possível; 4 FFI) e 12 de EA (5 EA definitiva; 1 EA provável; 6 EA possível). Os dois grupos tinham uma idade média equivalente ( $p=,187$ ) e a presença de achados significativos no EEG e RMce precoces também não foram diferentes. No LCR não existiam diferenças significativas nos parâmetros cito-químico, observando-se um perfil diferenciado de biomarcadores de neurodegenerescência: valores equivalentes da proteína  $\beta$ -amilóide ( $p=,330$ ), com proteína tau, P-tau e proteína 14-3-3 significativamente mais elevadas na DPR ( $p=,001$ ,  $p=,031$  e  $p=,000$ )

**Conclusão:** Nesta amostra de 215 doentes com suspeita de DPR, 12 (5,6%) foram diagnosticados como AE e apresentavam um padrão diferenciado de biomarcadores de neurodegenerescência no LCR. Considerando que as EA têm um prognóstico favorável quando tratadas precocemente, o estudo destes biomarcadores do LCR deve complementar a pesquisa de anticorpos anti-neuronais no painel de investigação para um diagnóstico precoce. Estes dados devem ser corroborados numa análise mais robusta, idealmente nacional.

**Palavras-chave:** Doença de Priões, Encefalite Autoimune, Biomarcadores de neurodegenerescência, LCR

## CO-088 DEMÊNCIA DE INÍCIO PRECOCE: DIFERENÇAS ENTRE DOENÇA DE ALZHEIMER E DEMÊNCIA FRONTOTEMPORAL

Ana Luísa Sousa<sup>1</sup>; Cláudia Pinto<sup>2</sup>; Ricardo Martins<sup>3</sup>; Sara Cavaco<sup>2</sup>; Ricardo Taipa<sup>1,4</sup>

1 - Serviço de Neurologia do Centro Hospitalar do Porto; 2 - Unidade de Neuropsicologia do Centro Hospitalar do Porto; 3 - Serviço de Neuroradiologia do Centro Hospitalar do Porto; 4 - Unidade de Neuropatologia do Centro Hospitalar do Porto

**Introdução:** o diagnóstico etiológico das demência de início precoce ( $\leq 65$  anos) nem sempre é linear, considerando que alguns pacientes apresentam sintomas sobrepostos de demência de Alzheimer (DA) e frontotemporal (DFT).

**Objetivos:** caracterizar e descrever diferenças entre pacientes com DA e DFT nesta população.

**Metodologia:** estudo transversal retrospectivo, com revisão dos processos clínicos de pacientes com diagnóstico clínico de DA ou DFT com início antes dos 66 anos. Compararam-se características clínicas, neuropsicológicas, de imagem e biomarcadores do LCR entre os dois grupos usando o teste quadrado/Fisher ou Mann-Whitney.

**Resultados:** incluíram-se 77 doentes, dos quais 44 com DA (incluindo 1 afasia logopénica e 1 atrofia cortical posterior) e 33 DFT (2 com doença do neurónio motor, 3 demências semânticas, 2 afasias progressivas não-fluentes e 4 PSP/SCB). A duração mediana do tempo de seguimento foi 5 anos. Comparando o grupo DA com DFT, encontraram-se diferenças significativas no sexo dos pacientes (45%vs70% homens, respetivamente), na frequência de queixas de memória ( $p<0,01$ ), dificuldades visuo-espaciais ( $p=0,02$ ), apatia ( $p=0,02$ ), desinibição ( $p=0,01$ ), perda de empatia ( $p<0,01$ ), estereotípias ( $p<0,01$ ) e hiperoralidade ( $p<0,01$ ). Não se encontraram diferenças na frequência de queixas de linguagem, praxis, funções executivas ou capacidade de abstração. Na avaliação neuropsicológica, o MMS foi significativamente mais baixo no grupo DA (19vs26,  $p=0,02$ ) e estes pontuaram significativamente pior no domínio da memória do DRS-2 (-5.77vs-3.44,  $p=0,01$ ). Pacientes com DA apresentaram níveis

significativamente mais baixos de AB42 e mais altos de tTau e pTau. O ratio tTau/AB42 distinguiu corretamente ambos os grupos, com uma área abaixo da curva ROC de 0.88 ( $p<0,01$ ).

**Conclusões:** Em pacientes com demência de início precoce, as alterações mais úteis na distinção entre DA e DFT são as alterações de memória e visuoespaciais e cinco dos sintomas core da variante comportamental da DFT. Os biomarcadores no LCR são muito úteis na distinção entre as duas entidades.

**Palavras-chave:** Doença de Alzheimer, Demência frontotemporal, Demência de início precoce

## CO-089 AUMENTO DA PROTEÍNA TAU NO LCR E RISCO DE CRISES CONVULSIVAS NA DOENÇA DE ALZHEIMER

Joana Ramos-Lopes<sup>1</sup>; Miguel Tábuas-Pereira<sup>1</sup>; João Durães<sup>1</sup>; Francisco Sales<sup>1</sup>; Conceição Bento<sup>1</sup>; Diana Duro<sup>2</sup>; Beatriz Santiago<sup>1</sup>; Maria-Rosário Almeida<sup>3</sup>; Maria-João Leitão<sup>4</sup>; Inês Baldeiras<sup>4</sup>; Isabel Santana<sup>1</sup>

1 - Serviço de Neurologia, Centro Hospitalar e Universitário de Coimbra; 2 - Neuropsicologia, Serviço de Neurologia, Centro Hospitalar e Universitário de Coimbra; 3 - Centro de Neurociências e Biologia Celular, Universidade de Coimbra; 4 - Laboratório de Neuroquímica, Serviço de Neurologia, Centro Hospitalar e Universitário de Coimbra

**Introdução:** A Doença de Alzheimer (DA) está associada a um risco aumentado de desenvolver crises convulsivas. Os mecanismos não são totalmente compreendidos, podendo estar relacionados com hipersincronização de redes neuronais, *down-regulation* de canais de sódio em interneurónios gabaérgicos, entre outros. Há ainda alguma evidência que sugere um papel da proteína tau como moduladora da excitabilidade e sincronização em modelos animais.

**Objetivo:** Analisar o papel dos biomarcadores de líquido céfalo-raquidiano (LCR) de doentes com DA no risco de desenvolver crises convulsivas.

**Métodos:** Estudo unicêntrico, retrospectivo, incluindo todos doentes com diagnóstico de DA comprovado por biomarcadores, seguidos em Consulta de Demência num Centro Terciário. Foi estudada a associação de risco de crise convulsiva com características demográficas, clínicas, genótipo da apolipoproteína E e biomarcadores de LCR. Foi realizada análise univariada para determinar essa associação. Posteriormente realizou-se uma regressão de Cox, utilizando as variáveis com associação na análise univariada ( $p<0,25$ ). Procedeu-se depois à correção para comparações múltiplas de Benjamini-Hochberg, com  $\alpha$  ajustado=0.0023.

**Resultados:** Foram incluídos 292 doentes, 63,4% mulheres, com idade média de início de DA de 63.8 ( $\pm 8,9$ ) anos. Durante o seguimento, 52 doentes (17,8%) tiveram episódio de crise convulsiva. O risco de desenvolver crises convulsivas foi associado a idade mais jovem de início de doença, MMSE baseline mais baixo e níveis mais elevados de proteína tau-total no LCR. O MMSE (OR=0.935, 95%IC=[0.903-0.968],  $p<0,001$ ) e a proteína tau (OR=1.001, 95%IC=[1.001-1.002],  $p=0,001$ ) são fatores de risco independentes para crises de novo.

**Conclusão:** Embora o elevado grau de lesão cortical na DA e a neurodegenerescência, evidenciados pelos níveis aumentados de tau no LCR e MMSE baixo, possam explicar a associação ao risco de desenvolver crises convulsivas, a tau parece ter um papel adicional na modulação da excitabilidade neuronal, como proposto em modelos animais. Uma melhor compreensão destes mecanismos pode ser útil para futuras estratégias terapêuticas.

**Palavras-chave:** Doença de Alzheimer, proteína tau, crise convulsiva, beta-amilóide, demência

## CO-090 PSEUDODEMÊNCIAS: EXISTIRÃO CARACTERÍSTICAS DIFERENCIADORAS NA REFERENCIAÇÃO?

Catarina Félix<sup>1</sup>; Ana André<sup>1</sup>; Helena Machado<sup>1</sup>; Hipólito Nzwalo<sup>2</sup>; Miguel Milheiro<sup>1</sup>; Fátima Ferreira<sup>1</sup>; Carlos Basílio<sup>1</sup>

1 - Serviço de Neurologia, Hospital de Faro, Centro Hospitalar e Universitário do Algarve; 2 - Departamento de Ciências Biomédicas, Universidade do Algarve

**Introdução:** A referenciação de quadros pseudodemenciais à consulta de demências é comum; doentes com patologias alternativas, sobretudo primariamente psiquiátricas, apresentam disfunção cognitiva sugestiva de demência. Uma identificação correta destes casos permite otimizar a terapêutica e gastos em saúde. Pretendemos explorar a existência de características diferenciadoras de quadros pseudodemencias na referenciação.

**Métodos:** Estudo retrospectivo de base hospitalar, de uma série de doentes seguidos pela primeira vez em consulta de demências entre Janeiro/2015 e Dezembro/2015. A análise comparativa avaliou o tipo de referenciação, características socio-demográficas, tipo de queixas e duração dos sintomas. Utilizado software de análise estatística GraphPad-Prism. Critérios de inclusão:  $\geq 12$  meses de follow-up e investigação de base completa.

**Resultados:** 73 doentes (59% mulheres) foram incluídos; idade média 74anos (48-89 anos). Diagnóstico de Pseudodemência em 31,5% (n=23) – patologia psiquiátrica (n=16), perturbação do sono (n=1), sem qualquer patologia identificada (n=6) –, Demência em 68,5% (n=44) – tipo mnésico 80% (n=40), disexecutivo 20% (n=4) –, Défice Cognitivo Ligeiro 10% (n=6). O diagnóstico de pseudodemência associa-se a idade mais jovem ( $p=0.0002$ ), à apresentação clínica com queixas exclusivamente mnésicas ( $p=0.001$ ) e há uma tendência para serem mais frequentemente referenciadas a partir da consulta externa de outras especialidades ( $p=0.11$ ). A referenciação a partir do internamento ( $p=0.04$ ), queixas de apatia ( $p=0.04$ ) e queixas mnésicas associadas a alterações do comportamento ( $p=0.0495$ ) correlacionam-se com diagnóstico de demência, as alterações do comportamento parecem ser mais frequentes ( $p=0.07$ ). A referenciação a partir dos cuidados de saúde primários ( $p=1.00$ ) e tempo de evolução dos sintomas ( $p=0.97$ ) não diferiram significativamente.

**Discussão/Conclusão:** Na nossa série, aproximadamente um terço dos doentes (31,5%) apresentam quadro pseudodemencial, na sua maioria atribuível a patologias psiquiátricas. Neste estudo exploratório, o diagnóstico de pseudodemência aparenta ser mais provável em indivíduos jovens e com apresentação exclusivamente amnésica. Estudos maiores prospectivos poderão esclarecer as características diferenciadoras na referenciação de quadros pseudodemenciais.

**Palavras-chave:** Pseudodemência, Demência, Referenciação

## CO-091 UTILIDADE DA AVALIAÇÃO DO KI-67 NOS ASTROCITOMAS DIFUSOS E ANAPLÁSICOS

Carlos Figueiredo<sup>1</sup>; Rafael Roque<sup>2</sup>; José Pimentel<sup>2,3</sup>

1 - Hospital Prof. Dr. Fernando Fonseca, E.P.E., Amadora; 2 - Laboratório de Neuropatologia, Serviço de Neurologia, Centro Hospitalar Lisboa Norte, E.P.E., Lisboa; 3 - Faculdade de Medicina, Universidade de Lisboa

**Introdução:** Os gliomas são os tumores cerebrais malignos mais frequentes e incluem os astrocitomas difuso (grau II)

e anaplásico (grau III). A sua classificação baseia-se no estudo histopatológico, imunohistoquímico e genético mas a diferenciação histopatológica entre grau II e III não parece traduzir uma diferença em relação ao prognóstico dos doentes. A análise do Ki-67 (não incluído nos critérios da OMS) pode ser útil na diferenciação entre tumores de grau II e III, havendo alguns trabalhos recentes que sugerem que esta é a única característica morfológica com impacto na sobrevida.

**Objetivos:** Caracterizar os doentes diagnosticados com astrocitoma difuso e anaplásico e as suas características imunohistoquímicas (principalmente IDH e Ki-67), e estudar a relação com a sobrevida dos doentes.

**Métodos:** Analisaram-se os dados referentes aos doentes diagnosticados com astrocitoma difuso e anaplásico entre novembro de 2015 e agosto de 2018. Foi realizada uma avaliação morfológica e caracterização imunohistoquímica. Avaliou-se a sobrevida através do recurso aos registos clínicos e ao Registo Nacional de Utentes.

**Resultados:** Foram recolhidos dados de 24 doentes com o diagnóstico de astrocitoma difuso (N=18) e astrocitoma anaplásico (N=6). O Ki-67 mostrou uma expressão significativamente superior nos tumores classificados como grau III em relação aos de grau II (Teste T de Student;  $p<.001$ ), não se tendo encontrado uma correlação com a sobrevida. Não se encontrou uma diferença significativa da sobrevida entre os tumores de grau II e III, ou com o estudo do IDH.

**Conclusão:** Estes resultados indicam que o estudo do Ki-67 pode ser útil para a classificação dos tumores mas não parece acrescentar informação a nível prognóstico. Salientam-se algumas limitações do estudo relacionadas com o baixo número de casos e a heterogeneidade da amostra.

**Palavras-chave:** Astrocitoma, Glioma, Ki-67, IDH

## CO-092 ANGIOPATIA AMILOIDE CEREBRAL – CARACTERIZAÇÃO DE UMA AMOSTRA COM DIAGNÓSTICO NEUROPATOLÓGICO

Michel Mendes<sup>1</sup>; Vanessa Oliveira<sup>2</sup>; Luis Ruano<sup>3</sup>; Manuel Melo Pires<sup>4</sup>; Ricardo Taipa<sup>4</sup>

1 - Serviço de Neurologia, Centro Hospitalar de Trás-os-Montes e Alto Douro, Vila Real; 2 - Serviço de Neurologia, Centro Hospitalar do Porto; 3 - Serviço de Neurologia, Centro Hospitalar de Entre o Douro e Vouga, Santa Maria da Feira; 4 - Unidade de Neuropatologia, Centro Hospitalar do Porto

**Introdução:** A Angiopatia amiloide cerebral (CAA) ocorre, geralmente, em indivíduos idosos e caracteriza-se por deposição de proteína beta-amiloide nas artérias corticais e leptomeníngeas. As hemorragias cerebrais são a forma de apresentação mais frequente.

**Objetivos:** Descrever as características clínicas e histológicas de uma série de casos com diagnóstico neuropatológico de CAA.

**Métodos:** Análise retrospectiva das biópsias cerebrais analisadas no Centro Hospitalar do Porto entre 2002 e Agosto de 2018. Incluíram-se os doentes com diagnóstico de CAA na base de dados e reavaliadas as lâminas correspondentes aos doentes que deram entrada no hospital, no período correspondente, com diagnóstico de hemorragia cerebral. Revisão dos processos clínicos e das lâminas de biópsia.

**Resultados:** Foram incluídos 18 doentes com diagnóstico de CAA, com idade média de 68 anos, sendo que 72% eram do sexo feminino. Na maioria dos casos (n=16), a apresentação clínica da doença foi uma hemorragia cerebral lobar e em 3 casos a biópsia foi realizada para estudo de lesões da substância

branca em RMN. Metade da amostra era hipertensa, 2 doentes apresentavam demência e outros 2 história de doença vascular cerebral prévia. 28% dos doentes encontravam-se medicados com anti-trombóticos.

As biópsias foram classificadas, segundo a escala de Vonsattel, em grau 2 e 3 em 56% e 33% dos casos, respetivamente. Apenas 1 caso foi classificado como grau 1 e outro como grau 4.

Encontraram-se 2 diagnósticos de CAA por amiloidose familiar por transtirretina sendo que, em 1 dos casos, se verificou uma hemorragia cerebral lobar.

**Conclusão:** A identificação de hemorragia cerebral associada a CAA é importante pois esta entidade está associada a um maior risco de recorrência de hemorragia cerebral lobar e demência. O estudo neuropatológico permite um diagnóstico definitivo, possibilitando um melhor conhecimento sobre a expressão fenotípica da doença, e ajuda a desenvolver marcadores de diagnóstico com maior sensibilidade/especificidade por imagem.

**Palavras-chave:** Angiopatia amiloide cerebral, Neuropatologia, Hemorragia cerebral

# E-POSTERS

## EP-001 UMA CAUSA POTENCIALMENTE TRATÁVEL DE DEMÊNCIA E EPILEPSIA

André Rêgo<sup>1</sup>; Leonor Rebordão<sup>1</sup>; Amélia Pinto<sup>1</sup>; Elsa Parreira<sup>1</sup>; Sara Machado<sup>1</sup>

1 - Hospital Prof. Doutor Fernando Fonseca

**Introdução:** A epilepsia é reconhecida como manifestação comum de encefalite auto-imune. O diagnóstico precoce é importante na medida em que acarreta medidas terapêuticas específicas.

**Caso Clínico:** Doente do sexo masculino, 64 anos com consumo etanólico acentuado. Recorreu ao SU por um quadro clínico subagudo caracterizado por deterioração cognitiva, movimentos involuntários e alteração do comportamento. Na observação neurológica apresentava desorientação temporal, discalculia e defeito de memória a longo prazo. Da investigação etiológica realizada salienta-se TC-CE e exame citoquímico do líquor sem alterações e EEG compatível com estado de mal não convulsivo com foco temporal esquerdo. Realizou RM-CE com alteração de sinal temporal interno bilateral e obteve-se positividade para o anticorpo LGI1 no líquor e sangue. Procedeu-se a investigação para neoplasia oculta que foi negativa até à data. Foi medicado com levetiracetam e valproato de sódio e iniciou imunoterapia com metilprednisolona seguida de IVlg, prednisolona e azatioprina. Durante o internamento inicialmente com MoCA 19/30, à data da alta com 30/30, com avaliação neuropsicológica formal ainda com defeito mnésico marcado.

**Conclusão:** Pretendemos com este caso salientar a possibilidade de identificar uma causa reversível de demência e epilepsia. Foi fundamental ampliar a investigação de forma a identificar o anticorpo causal e iniciar terapêutica imunossupressora para controlo da doença.

**Palavras-chave:** Demência rapidamente progressiva, Epilepsia temporal, Encefalite auto-imune

## EP-002 ANOMALIAS VENOSAS DO DESENVOLVIMENTO: MAIS DO QUE VARIANTES DA NORMALIDADE

Mariana Guimarães Rocha<sup>1</sup>; Ana Filipa Geraldo<sup>2</sup>; Henrique Costa<sup>1</sup>

1 - Serviço de Neurologia do Centro Hospitalar de Vila Nova de Gaia/Espinho; 2 - Serviço de Neuroradiologia do Centro Hospitalar de Vila Nova de Gaia/Espinho

**Introdução:** As anomalias venosas do desenvolvimento (DVAs) são as malformações vasculares cerebrais mais frequentemente encontradas. Estas consistem em vénulas dilatadas que drenam centripetamente numa veia coletora, que pode drenar para o sistema venoso superficial e/ou profundo. Apesar de habitualmente serem benignas e diagnosticadas de forma incidental, em casos raros podem ser sintomáticas.

**Caso clínico:** Mulher de 42 anos, hipertensa, foi admitida no SU por sensação de tontura intensa, parestesias do hemi-corpo esquerdo e posterior descrição de comportamento estranho. À admissão apresentava-se vígil mas desorientada no tempo, com tendência a desvio oculocefálico para a direita e hemiparesia esquerda G4. Posteriormente apresentou episódio de sensação de mal-estar e náuseas seguidos de automatismos orais e desvio cefálico para a esquerda. Realizou TC e angioTC-CE que mostraram área encefaloclastica frontoinsular direita e estrutura vascular anómala na mesma região. Assumido como

possível estado de mal não convulsivo focal, sendo instituída terapêutica com diazepam e posteriormente levetiracetam e ácido valproico. Verificou-se uma normalização progressiva do estado de consciência, sem evidência clínica de novos episódios ictais. A RM-CE realizada durante o internamento mostrou uma volumosa DVA na região parieto-operculo-insular direita com uma longa veia coletora com estenose focal, associada a marcada atrofia cortico-subcortical do parênquima adjacente e alterações de sinal compatíveis com estase venosa. A doente teve alta sob levetiracetam e encontra-se sem novas crises há mais de 10 meses.

**Conclusão:** Embora classicamente classificadas como variantes da normalidade, tem sido relatado de forma crescente que as DVAs podem tornar-se sintomáticas por mecanismos mecânicos ou de alteração do fluxo. No nosso caso a manifestação clínica foram crises provavelmente secundárias a alteração do fluxo por estenose da veia coletora. Uma vez que as DVAs são responsáveis pela drenagem venosa de parênquima cerebral normal, o tratamento deve ser dirigido e a integridade da mesma preservada independentemente do mecanismo.

**Palavras-chave:** Anomalia venosa do desenvolvimento, Malformações vasculares, Epilepsia

## EP-003 MUTAÇÃO DO GENE CHD2 EM ADULTO COM SÍNDROMA DE JEAVONS ASSOCIADO A ATRASO DE DESENVOLVIMENTO PSICOMOTOR

Isabel Loução De Amorim<sup>1</sup>; Ana Franco<sup>1</sup>; Carla Bentes<sup>1</sup>; Ana Rita Peralta<sup>1</sup>

1 - Laboratório de EEG/Sono, Hospital de Santa Maria- CHLN

**Introdução:** As mutações do gene CHD2 associam-se a epilepsia generalizada com múltiplos tipos de crises, fotossensibilidade, atraso cognitivo e alterações comportamentais. A epilepsia surge dos 6 meses aos 5 anos e o atraso cognitivo ligeiro surge, geralmente, antes da epilepsia.

**Caso Clínico:** Jovem, 27 anos, com atraso de desenvolvimento psico-motor e alterações comportamentais desde os primeiros meses. Filho de pais não consanguíneos, sem antecedentes familiares. Aos 10 meses apresentou, pela primeira vez, movimentos involuntários do membro superior direito. Aos 5 anos teve o primeiro episódio sugestivo de mioclonias palpebrais. Desde então que mantém estes episódios com frequência diária e várias vezes por dia, caracterizados por superversão do olhar, seguido de pestanejo bilateral, breve, polimioclónico, com sorriso breve, por vezes acompanhado de sons guturais e movimentos dos membros inferiores. Muito esporadicamente apresenta crises tónico-clónico generalizadas. EEG com pontas e poli-pontas generalizadas, que são induzidas pelo encerramento ocular e agravam na ELI, sugestivo de Síndrome de Jeavons. Mantém-se refratário à terapêutica após vários anti-epilépticos. Foram realizadas múltiplas investigações etiológicas, durante o seguimento na Neuropediatria (causas metabólicas, genéticas) sempre negativas. RM-CE sem alterações. Na idade adulta realizou painel genético de encefalopatias epiléticas que revelou mutação rara no gene CHD2 (nm\_001271.3 c3937 C) em heterozigotia. Os pais aguardam consulta de genética para confirmação da patogenicidade.

**Discussão:** Do nosso conhecimento, existe apenas um caso na literatura de mutação do gene CHD2 associado a Síndrome de Jeavons. Para além das mioclonias palpebrais com ausên-

cias, fotossensibilidade e indução pelo encerramento ocular, apresentava, tal como neste doente, um fenótipo menos comum de atraso de desenvolvimento psicomotor marcado e refratariedade à terapêutica.

Este caso reforça também a importância das ferramentas genéticas recentes para o diagnóstico etiológico da epilepsia, mesmo no adulto, com benefício no aconselhamento genético e estabelecimento diagnóstico em doentes submetidos a múltiplas avaliações clínicas e complementares.

**Palavras-chave:** Epilepsia, Genética, Mioclonias palpebrais

## EP-004 POTENCIAIS EVOCADOS SOMATOSSENSITIVOS NA UCI: VALOR PROGNÓSTICO

**Mafalda Seabra**<sup>1,4</sup>; **Francisca Sá**<sup>3</sup>; **José Augusto Mendes-Ribeiro**<sup>2</sup>

1 - Serviço de Neurologia, Centro Hospitalar de São João; 2 - Serviço de Neurofisiologia, Centro Hospitalar de São João; 3 - Serviço de Neurologia, Hospital de Egas Moniz, Centro Hospitalar Lisboa Ocidental; 4 - Faculdade de Medicina da Universidade do Porto

**Introdução:** A necessidade de utilização de factores de prognóstico em doentes em coma tem vindo a acentuar-se com a melhoria dos cuidados prestados em unidades especializadas. Nestes doentes é recomendada actualmente uma abordagem multimodal por forma a identificar os que não terão um desfecho neurológico favorável, e estes dados são usados para prolongar, ou não, os tratamentos.

**Objectivos:** Caracterizar a população de doentes nos quais foram testados os Potenciais evocados somatossensitivos (PESS) nas unidades de cuidados intensivos do nosso centro.

**Metodologia:** Estudo observacional, retrospectivo de doentes consecutivos que realizaram PESS entre Agosto de 2011 e Janeiro de 2018. Foram recolhidos e analisados dados através da consulta do processo clínico electrónico.

**Resultados:** Neste período foram avaliados 133 doentes, com uma idade média de 64 anos, 68% dos quais eram do sexo masculino. Em 89% dos casos, o coma era de etiologia hipóxico-isquémica, após paragem cardio-respiratória. Cerca de metade (49%) foram submetidos ao protocolo de hipotermia definido institucionalmente. Na avaliação clínica, apenas 22 doentes apresentaram reflexos do tronco preservados. Quase todos (N = 127) tem pelo menos um exame de imagem disponível, maioritariamente TAC cerebral, que em 39% dos casos não revelou lesões, e em igual número revelou edema cerebral difuso. Apenas 5 doentes não realizaram EEG. Nos restantes, os padrões mais frequentemente encontrados foram surto-supressão (18%) e estado de mal não convulsivo (21%). A ausência bilateral de PESS verificou-se em 30%, todos eles com desfecho mortal. A taxa de mortalidade foi de 73%, em média 11 dias após o evento. Dos sobreviventes, apenas 2 mantiveram a sua independência.

**Conclusões:** A série de doentes apresentada destaca a importância dos exames neurofisiológicos na decisão de prognóstico em doentes críticos. A sua disponibilidade disseminada em unidades de cuidados intensivos, poderá adjuvar nas decisões de retirada de cuidados em doentes em coma.

**Palavras-chave:** Potenciais evocados, Unidade de cuidados intensivos, Prognóstico

## EP-005 ESTADO DE MAL EPILÉPTICO DE AUSÊNCIAS DE NOVO EM DOENTE COM ISQUÉMIA AGUDA VERTEBRO-BASILAR

**Sara Parreira**<sup>1</sup>; **Isabel Amorim**<sup>1</sup>; **Pedro Coelho**<sup>1</sup>; **Filipa Falcão**<sup>1</sup>; **Rita Peralta**<sup>1,2</sup>; **Luísa Albuquerque**<sup>1</sup>

1 - Serviço de Neurologia, Hospital de Santa Maria - Centro Hospitalar Lisboa Norte, Lisboa; 2 - Laboratório de EEG/Sono, Serviço de Neurologia, Hospital de Santa Maria - Centro Hospitalar Lisboa Norte, Lisboa

**Introdução:** O estado de mal epiléptico de ausências (EMEA) de novo no adulto é uma patologia rara, mais frequentemente associada ao uso ou suspensão de fármacos psicotrópicos. Apresentamos um caso de EMEA associado a isquémia vertebro-basilar.

**Caso clínico:** Mulher de 64 anos, com hipotireoidismo sub-clínico e HTA, internada por desorientação e alteração do discurso de início na véspera. À observação apresentava defeito de memória recente, pausas anómicamente e tremor com mioclonias sobrepostas nos 4 membros. A avaliação laboratorial não apresentava alterações de relevo. A RM-CE mostrou restrição à difusão protuberancial paramediana direita, mesencefálica, talâmica esquerda e hipocámpica esquerda, apenas esta última sem correspondência em ADC. O EEG apresentava atividade delta rítmica a 7Hz, frequente, fronto-central, com raras ondas abruptas sobrepostas, e resposta fotoparoxística com pontas e polipontas generalizadas. Realizou prova terapêutica com diazepam 5mg EV, com melhoria cognitiva e do tremor. Manteve clonazepam 0.5mg tid com resolução do quadro clínico em dias e normalização do traçado de EEG. Repetiu RM-CE sem alterações em T2/FLAIR ou restrição à difusão.

**Conclusões:** A associação de alterações súbitas cognitivo-comportamentais, mioclonias bilaterais, atividade epiléptica generalizada e resposta a benzodiazepinas sugere o diagnóstico de EMEA, que numa doente sem epilepsia prévia ou consumo de benzodiazepinas é compatível com EMEA de novo do adulto. Considerou-se mais provável a etiologia isquémica para as lesões em RM-CE, com fenómeno de *fogging* no segundo exame, dado o envolvimento do tronco cerebral e a correspondência a um território arterial. Tendo em conta o papel proposto para o tálamo na génese das descargas generalizadas que caracterizam as crises de ausências, a lesão isquémica talâmica poderia ter predisposto à ocorrência de EMEA, podendo o hipersinal no hipocampo esquerdo representar alterações peri-ictais – dada a localização típica e ausência de hipossinal em ADC – nomeadamente através das conexões hipocampo-tálamo anterior.

**Palavras-chave:** estado de mal epiléptico, ausências, isquémia

## EP-006 FUSOS DE SONO E COMPLEXOS-K ALTERADOS NA PSG DE ROTINA

**Sara Parreira**<sup>1</sup>; **Carla Bentes**<sup>2,3</sup>; **Rita Peralta**<sup>2,3</sup>

1 - Serviço de Neurologia, Hospital de Santa Maria - Centro Hospitalar Lisboa Norte, Lisboa; 2 - Laboratório de EEG/Sono, Serviço de Neurologia, Hospital de Santa Maria - Centro Hospitalar Lisboa Norte, Lisboa; 3 - Faculdade de Medicina, Universidade de Lisboa, Lisboa

**Introdução:** Múltiplas patologias neurológicas apresentam alterações da microestrutura do sono NREM. Estas encontram-se caracterizadas na literatura principalmente em termos quantitativos. No entanto, na análise visual de algumas PSGs podem encontrar-se alterações morfológicas nos fusos de sono (FS) e complexos-K (CK), cujo significado clínico é desconhecido.

**Objectivos:** Pretendemos descrever as características demográficas, co-morbilidades e macroestrutura de sono nos doentes que apresentam alterações na morfologia dos FS e CK de acordo com.

**Metodologia:** Dos 675 doentes que realizaram PSG entre 2010-2017 num Laboratório de EEG/Sono de um hospital terci-

ário foram selecionados os que apresentavam alterações quantitativas e/ou morfológicas nos FS e CK, de acordo com análise visual realizada por técnicos certificados e neurofisiologistas. Foi efetuada uma análise descritiva deste subgrupo, incluindo variáveis demográficas, co-morbilidades e macroestrutura do sono.

**Resultados:** Setenta e seis doentes apresentavam alterações nos FS e CK. Vinte e uma (28%) mulheres, com idade média de 62.1±18.2 anos, e IMC médio de 27.8±4.8kg/m<sup>2</sup>. A duração média de sono foi 7h07±2h03, 29%±17% em vigília. O sono REM representou 6±5%, NREM correspondendo a 65%±16%; com N1 24±19%, N2 31±19% e N3 11±11%. Existia patologia neurológica em 64 doentes (84%): 16 doença de Parkinson idiopática, 13 síndromes demenciais, 12 síndromes parkinsonianas atípicas, 7 AVC, 5 TCE grave, 3 atraso do desenvolvimento psicomotor, 3 RBD idiopática, 2 enxaqueca (1 dos quais com epilepsia generalizada), 2 síndrome de Guillain-Barré e 1 glioma operado. Dezasseis doentes apresentavam RBD (21%), e 61 (80%) SAOS.

**Conclusões:** Conclui-se que FS e CK atípicos ocorrem maioritariamente em doentes com patologia neurológica prévia, em particular neurodegenerativa. Estes doentes apresentam ainda alterações macroestruturais com sono fragmentado, superficial e redução das fases de sono mais profundo, presente também nos doentes sem SAOS, que poderão estar relacionadas com funções de preservação do sono dos FS e CK.

**Palavras-chave:** fusos de sono, complexos-K, polissonografia

## EP-007 ENCEFALOCÉLO TEMPORAL: UM DESAFIO DIAGNÓSTICO EM EPILEPSIAS FOCAIS REFRAATÁRIAS

**Carolina De Sousa Fernandes<sup>1</sup>; Ana Brás<sup>1</sup>; Patrícia Marques<sup>1</sup>; Pedro Lopes<sup>1</sup>; Pedro Correia<sup>1</sup>; Alcinda David<sup>1,2</sup>; Conceição Bento<sup>1,2</sup>; Francisco Sales<sup>1,2</sup>**

1 - Centro Hospitalar e Universitário de Coimbra; 2 - Unidade de Monitorização de Epilepsia e Sono, Centro Hospitalar e Universitário de Coimbra

**Introdução:** Cerca de 35% dos doentes com epilepsia adequadamente medicados são resistentes ao tratamento. Para estes, quando uma alteração estrutural cerebral ressecável é documentada, o tratamento cirúrgico geralmente oferece a possibilidade de remissão ou melhoria das crises epiléticas. Por outro lado, em aproximadamente 25% desses doentes nenhuma lesão é identificada. Os encefalocelos consistem em herniações de meninges e tecido cerebral através de uma malformação óssea craniana congénita ou adquirida, frequentemente não visíveis na RM cranioencefálica (CE) e cuja associação com epilepsia é reconhecida.

**Caso:** Homem de 41 anos, seguido em consulta de neurologia por epilepsia refratária com 14 anos de evolução, caracterizada por crises focais com alteração da consciência em vigília e em sono com uma frequência de 3-4 por semana. Medicado previamente com múltiplos esquemas de antiepiléticos, sem benefício clínico. Não tinha antecedentes de relevo ou fatores de risco para epilepsia conhecidos. A RM-CE inicial foi descrita como normal. A monitorização vídeo-EEG documentou crises automotoras com sinais lateralizadores esquerdos (afasia, RIN-CH direito, nose wiping pós-ictal esquerdo), bem como EEG ictal e interictal temporais esquerdos. SPECT ictal e PET interictal congruentes com achados em vídeo-EEG. Após revisão de RM-CE foi levantada a suspeita de displasia temporal antero-mesial esquerda e proposta cirurgia ressetiva em 2 tempos com monitorização invasiva. Intraoperatoriamente no primeiro tempo verificou-se a presença de marcada aderência cortical a

trabéculas de aracnoide e dura-máter, circunscrevendo múltiplos encefalocelos do polo temporal esquerdo. O doente foi submetido a lobectomia temporal esquerda, mantendo a terapêutica antiepilética prévia. Aos 4 meses de seguimento após a intervenção mantém remissão clínica de crises epiléticas.

**Conclusão:** Os encefalocelos podem associar-se a epilepsias focais refratárias e esta possibilidade deve ser considerada mesmo quando o estudo com RM é negativo. Nalguns casos a cirurgia ressetiva pode ser curativa.

**Palavras-chave:** epilepsia, refratária, encefalocelo

## EP-008 ALTERAÇÕES PAROXÍSTICAS (RÍTMICAS) MOTORAS DURANTE O SONO: EPILEPSIA OU PARASSÓNIA?

**Michel Mendes<sup>2</sup>; Rita Peleção<sup>1</sup>; Catarina Santos<sup>1</sup>; Joel Freitas<sup>1</sup>; João Lopes<sup>1</sup>; Sónia Figueiroa<sup>3</sup>; João Ramalheira<sup>1</sup>**

1 - Serviço de Neurofisiologia, Hospital Geral de Santo António, Centro Hospitalar do Porto; 2 - Serviço de Neurologia, Centro Hospitalar de Trás-os-Montes e Alto Douro, Vila Real; 3 - Serviço de Neuropediatria, CMIN, Centro Hospitalar do Porto

**Introdução:** A relação entre epilepsia e sono é complexa, sendo o sono um possível factor precipitante ou activador de algumas formas de epilepsia. O diagnóstico diferencial dos distúrbios motores causados por doença epilética ou parassónias é difícil tendo em conta que a semiologia da actividade motora nestas entidades pode ser muito semelhante. O registo Vídeo-EEG é fundamental a fim de evitar erros de diagnóstico e permitir um tratamento adequado.

**Caso Clínico:** Criança de sexo masculino com 4 anos de idade, recentemente investigada com recurso a Vídeo-EEG por suspeita de crises epiléticas nocturnas. Dos antecedentes pessoais, destaca-se um síndrome braquio-oto-renal (BOR) com surdez neuro sensorial associada e atraso do desenvolvimento psicomotor.

Aos 3 anos de idade, durante o sono, desenvolveu episódios de agitação e desorientação, associados a respiração ruidosa e por vezes abalos da mão esquerda. Ao exame objectivo apresentava atraso cognitivo e estereotipias manuais. A RMN crânio-encefálica revelou diminuição da espessura da vertente posterior do corpo caloso, sem alterações de sinal do parênquima cerebral. O traçado EEG apresentava actividade paroxística central bilateral.

Durante o registo poligráfico com vídeo, obtido em vigília e sono, verificou-se que a criança apresentava movimentos rítmicos de balanceio antero-posterior do tronco e movimentos do tipo coreico nos membros superiores. Estes movimentos ocorriam exclusivamente na fase III do sono NREM (N3) e sem grafoelementos tradutores de actividade paroxística simultânea no sinal EEG. Foi também identificada actividade paroxística bilateral, predominantemente na fase II do sono NREM (N2).

(apresentação com vídeo)

**Conclusão:** Descrevemos um caso clínico em que coexistem uma parassónia, movimentos rítmicos associados ao sono, e actividade paroxística epileptiforme em diferentes estádios do sono. O aumento da incidência de parassónias em doentes com epilepsia, principalmente em epilepsias do lobo frontal, está descrito na literatura e sugere um mecanismo fisiopatológico comum a estas duas entidades clínicas e nosológicas.

**Palavras-chave:** Parassónia, Sono, Epilepsia, Crises epiléticas

## EP-009 ARMOURED BRAIN – HEMATOMAS SUBDURAIS BILATERAIS CALCIFICADOS

Sofia Grenho Rodrigues<sup>2</sup>; Francisco Raposo<sup>3</sup>; Leonor Correia Guedes<sup>1</sup>

1 - Departamento de Neurociências e Saúde Mental, Neurologia, Hospital de Santa Maria, CHLN, Lisboa; 2 - Departamento de Neurologia, Hospital da Luz de Lisboa, Lisboa; 3 - Serviço de Neuroradiologia, Hospital de Santa Maria, CHLN, Lisboa

**Introdução:** A calcificação da interface hematoma-parênquima cerebral de hematomas subdurais bilaterais é uma complicação rara que pode ocorrer em doentes submetidos a derivações ventrículo-peritoneais, após traumatismos crânio-encefálicos ou em quadros infecciosos com envolvimento meníngeo. A apresentação clínica é variada, podendo o doente estar assintomático (diagnóstico accidental), até evidenciar aumento da pressão intracraniana, cefaleias, crises epiléticas ou mesmo herniação transtentorial. O caso clínico que apresentamos ilustra esta rara alteração imagiológica associada à presença de hematomas subdurais crónicos numa doente com derivação ventrículo-peritoneal.

**Caso clínico:** Mulher, 73 anos, antecedentes de Hidrocefalia de Pressão Normal, submetida a derivação ventrículo-peritoneal há 20 anos. Recorreu ao serviço de urgência após crise convulsiva tónico-clónica generalizada inaugural. O exame neurológico não evidenciou alterações focais. A TC-CE demonstrou a presença de hematomas subdurais crónicos bilaterais associados à presença de calcificações extensas e lineares da interface hematoma-parênquima cerebral. A avaliação analítica realizada não apresentou alterações e a derivação ventrículo-peritoneal encontrava-se funcional.

**Conclusões:** A calcificação da interface dos hematomas subdurais é uma complicação rara, ocorrendo em 0,3 a 2,7% dos casos e o seu mecanismo etiológico permanece incerto. O tempo entre a ocorrência do evento primário e a calcificação dos hematomas varia entre meses a anos. A maioria dos casos descritos associados à presença de derivação ventrículo-peritoneal são em crianças, embora estejam descritos em todas as faixas etárias. O tratamento não é consensual, devendo ser adotada uma abordagem mais conservadora em doentes assintomáticos, de idade avançada e sem defeitos ao exame neurológico, como no caso da nossa doente, sendo a cirurgia reservada para doentes mais jovens com defeitos neurológicos progressivos ou evidência de aumento da pressão intracraniana. Pelas calcificações lineares exuberantes que apresenta, o caso clínico descrito ilustra esta entidade rara e pouco conhecida, a ter em consideração no diagnóstico diferencial de doentes com crises epiléticas e hematomas subdurais crónicos.

**Palavras-chave:** hematoma subdural, hidrocefalia de pressão normal, epilepsia

## EP-010 CARATERIZAÇÃO ELETROENCEFALOGRÁFICA DE DOENTES COM AVC ISQUÉMICO BITALÂMICO

Linda Azevedo Kauppila<sup>1</sup>; Ana Catarina Franco<sup>1,2,3</sup>; Ana Catarina Fonseca<sup>3,4</sup>; Carla Bentes<sup>1,2,3</sup>; Ana Rita Peralta<sup>1,2,3</sup>

1 - Serviço de Neurologia, Departamento de Neurociências e Saúde Mental, Hospital Santa Maria, Centro Hospitalar Lisboa Norte, Lisboa; 2 - Laboratório de Electroencefalografia e Sono, Departamento de Neurociências e Saúde Mental, Hospital Santa Maria, Centro Hospitalar Lisboa Norte, Lisboa; 3 - Faculdade de Medicina da Universidade de Lisboa, Lisboa; 4 - Unidade de Acidentes Vasculares Cerebrais, Serviço de Neurologia, Hospital Santa Maria, Centro Hospitalar Lisboa Norte, Lisboa

**Introdução:** O infarte bitalâmico paramediano pode apresentar-se com alteração do estado de consciência. Há pouca evidência relativamente à caracterização eletroencefalográfica desta entidade clínica, apesar da importância do tálamo na génese e modulação das atividades eletroencefalográficas da vigília e sono.

**Objetivos:** Caracterização eletroencefalográfica de doentes com AVC isquémico bitalâmico.

**Metodologia:** Análise retrospectiva de doentes com AVC isquémico bitalâmico, documentado por RM-CE e com EEG realizado durante o internamento no serviço de Neurologia (01/2006 – 10/2017). Variáveis analisadas: demográficas, clínicas e eletroencefalográficas (caracterização eletrogénese de base, presença de sono e os seus transitórios). O sono no registo foi definido sempre que existia uma redução da frequência de base  $\geq 1$  Hz (N1) e/ou ocorrência de fusos/complexos K (N2).

**Resultados:** Identificaram-se 9 doentes (11 EEGs). Sete tinham atingimento extra-talâmico (vértex-basilar). Idade mediana [percentis 25-75] de 64 [56-75] anos, 4 mulheres. O EEG foi realizado num período mediano de 5 [1,5-12,5] dias após AVC. Todos tinham alteração do estado de consciência na admissão, geralmente com outros sinais focais (8 doentes). Dois doentes tiveram crises epiléticas clínicas. Três doentes fizeram EEG sob medicação psicotrópica. Todos os EEGs apresentavam atividade lenta focal e lentificação da atividade de base, por vezes assimétrica (4 doentes). Foi identificado sono no registo em 7 doentes. Foram observados transitórios de sono na maioria (ondas do vértex: 6; fusos: 5; CK: 6), de morfologia normal, exceto 1 caso com fusos assimétricos. Registaram-se movimentos oculares lentos em 4 doentes. Um doente não acordou após estimulação.

**Discussão/Conclusões:** Em AVCs bitalâmicos um registo breve e precoce de EEG identifica frequentemente sono. A caracterização eletroencefalográfica destes períodos de sono não apresenta características distintivas, exceto um aumento do limiar para despertar em alguns doentes. Coexistem, tal como descrito noutras lesões talâmicas, alterações da eletrogénese de base e lentificações focais.

**Palavras-chave:** AVC bitalâmico, EEG, Sono

## EP-011 ESTADO DE MAL DE AUSÊNCIAS DO IDOSO

Sofia Grenho Rodrigues<sup>1</sup>; Raquel Gil Gouveia<sup>1</sup>; Carla Bentes<sup>1</sup>

1 - Departamento de Neurologia, Hospital da Luz de Lisboa, Lisboa

**Introdução:** O estado de mal de ausências do idoso é definido pela presença de um estado confusional prolongado associado à presença no eletroencefalograma (EEG) de ponta-onda/poliponta-onda generalizada a 1,5-3 Hz. Este subtipo de estado de mal é mais frequente em doentes com epilepsia generalizada idiopática ou sintomática, tendo também já sido descrita em doentes sem história prévia.

**Caso Clínico:** Homem, 73 anos, com linfoma angioimunoblástico T sob quimioterapia, internado por pneumonia, sob antibioterapia com piperacilina/tazobactam e vancomicina. Sem antecedentes de epilepsia. Medicado em ambulatório com alprazolam. No terceiro dia de internamento apresentou crise convulsiva aparentemente generalizada. Ao exame neurológico apresentava-se confuso, desorientado no tempo, com defeito de atenção, discurso divergente e contraditório, e com defeito de memória recente. Pontuava 9 no Montreal Cognitive Assessment (MOCA). Dos exames complementares de destacar avaliação analítica sem alterações relevantes e TC-CE sem alterações agudas. Efetuou EEG que mostrou grafoelementos do



tipo ponta-onda e poliponta-onda, repetitivos a 1-2 Hz, com projeção máxima na linha média e região frontal bilateralmente. Iniciou clonazepam endovenoso, com melhoria clínica e neurofisiológica. No dia seguinte, tinha um MOCA de 14 e diminuição da atividade epilética no EEG, e ao terceiro dia um MOCA de 23 e EEG sem atividade epilética.

**Conclusão:** O estado de mal de ausências no idoso, incluído no diagnóstico diferencial dos síndromes confusionais agudos, pode ocorrer em doentes sem antecedentes de epilepsia. Diferentes fármacos (nomeadamente psicofármacos e quimioterápicos) e sua privação (como no caso das benzodiazepinas) têm sido associados. Este caso clínico chama a atenção para o diagnóstico desta entidade, requerendo elevada suspeição clínica e confirmação neurofisiológica, visto apresentar uma terapêutica específica. Para além disso, apesar de não validado neste contexto, mostramos que um teste de desempenho cognitivo como o MOCA, foi um bom método de monitorização da recuperação clínica e eletroencefalográfica.

**Palavras-chave:** Estado de mal, MOCA, Síndrome confusional

## EP-012 DOIS CASOS DE EPILEPSIA REFRACTÁRIA SECUNDÁRIAS À DOENÇA DE GAUCHER

**Manuel Machado**<sup>1</sup>; **Catarina Damas**<sup>2</sup>; **Ana Catarina Franco**<sup>3</sup>; **Rita Peralta**<sup>3,4</sup>; **Bruno Miranda**<sup>4,5</sup>; **Carla Bentes**<sup>3,4</sup>

1 - Serviço Neurologia Centro Hospitalar Lisboa Central; 2 - Serviço Neurologia Centro Hospitalar de Setúbal; 3 - Serviço Neurologia, Lab EEG/sono Centro Hospitalar Lisboa Norte; 4 - Faculdade Medicina de Lisboa; 5 - Serviço Neurologia Centro Hospitalar Lisboa Norte

**Introdução:** A Doença de Gaucher (DG) é uma doença autossômica recessiva rara. Apresenta variedade fenotípica e afeta vários órgãos e sistemas. Alterações neurológicas podem ocorrer como manifestação inicial da doença ou mais tardiamente. Atraso no desenvolvimento, epilepsia, mioclonias, ataxia, demência e défices nos pares cranianos são as alterações mais comuns. As crises epiléticas são tipicamente generalizadas tónico-clónicas ou mioclónicas. A sua caracterização eletroencefalográfica, apesar de pouco estudada, inclui atividade epileptiforme predominantemente do tipo generalizado com polipontas, ondas abruptas e ponta-onda; frequentemente também apresenta resposta fotoparoxística.

Neste trabalho, apresentamos dois casos clínicos de DG, fenotipicamente diferentes, ambos com epilepsia.

**Caso Clínico:** Apresentamos dois casos, ambos do sexo feminino, de 26 e 39 anos de idade, com o diagnóstico de DG e epilepsia mioclónica progressiva secundária.

O primeiro caso foi diagnosticado aos 12 anos, com crises epiléticas tónico-clónico generalizadas e mioclónicas, que se foram tornando mais frequentes, apresentando posteriormente ataxia e um défice cognitivo progressivo.

No segundo, o quadro iniciou-se aos 16 anos com esplenomegalia, tendo a epilepsia surgido apenas aos 35, e como única manifestação neurológica. Neste caso, a epilepsia tem as mesmas características do primeiro caso, contudo com uma apresentação menos severa e um curso mais indolente. São ambas refratárias à terapêutica médica com anti-epiléticos.

Em ambos os casos, o electroencefalograma revelou paroxismos de pontas e polipontas multifocais de predomínio central bilateral. Uma evidente resposta fotoparoxística estava presente na segunda doente.

**Conclusões:** Com este trabalho realçamos:

1. Dois casos de uma doença rara em que as manifestações neurológicas não são as mais comuns.

2. Uma doença onde as alterações neurológicas poderão surgir tanto como manifestação inicial da doença ou mais tardiamente durante a sua evolução.

3. Dois casos de uma doença com apresentação e evolução distintas, mas que apresentam como denominador comum uma epilepsia mioclónica e de difícil controlo farmacológico.

**Palavras-chave:** Epilepsia, Doença de Gaucher, EEG

## EP-013 ENCEFALITE DE RASMUSSEN DIAGNOSTICADA NO ADULTO

**Catarina Damas**<sup>1</sup>; **Manuel Machado**<sup>2</sup>; **Ana Catarina Franco**<sup>3</sup>; **Rita Peralta**<sup>3,4</sup>; **José Pimentel**<sup>4,5</sup>; **Carla Bentes**<sup>3,4</sup>

1 - Serviço de Neurologia, Hospital de São Bernardo, Centro Hospitalar de Setúbal; 2 - Serviço de Neurologia, Hospital de Santo António dos Capuchos, Centro Hospitalar Lisboa Central; 3 - Laboratório EEG/Sono, Serviço de Neurologia, Hospital Santa Maria, Centro Hospitalar Lisboa Norte; 4 - Faculdade de Medicina da Universidade de Lisboa; 5 - Laboratório de Neuropatologia, Serviço de Neurologia, Hospital Santa Maria, Centro Hospitalar Lisboa Norte

**Introdução:** A encefalite de Rasmussen (ER) é uma doença inflamatória cerebral rara, tipicamente da infância. Reportam-se 3 doentes seguidos atualmente num centro de referência de epilepsia refratária diagnosticados em idade adulta.

**Casos Clínicos:** Mulher, 35 anos. Iniciou aos 22 anos crises epiléticas focais motoras e hemiparésia esquerda progressiva. RMCE com hemiatrofia cerebral direita da substância branca, núcleos da base e pedúnculo cerebral direito. V-EEG com atividade de base assimétrica, atividade lenta focal e mioclonias sem correlato cortical por backaverage. Tem uma epilepsia refratária e agravamento progressivo do defeito neurológico (hemianopsia homónima esquerda), apesar dos pulsos de metilprednisolona e de imunoglobulina (IgIV) intravenosa.

Homem, 52 anos. Iniciou aos 36 anos crises epiléticas focais motoras. RMCE com atrofia corticosubcortical fronto-temporo-parietal esquerda. EEG com lentificação difusa, atividade lenta focal bilateral independente e descargas periódicas centrais esquerdas. Agravamento progressivo com epilepsia parcial contínua (EPC) e hemiparésia direita, apesar dos pulsos de metilprednisolona e IgIV, plasmáfereze e rituximab.

Homem, 45 anos. Iniciou aos 13 anos crises epiléticas focais motoras. RMCE com atrofia corticosubcortical periopercular e insular esquerda. EEG com atividade de base lenta e atividade lenta focal. Agravamento progressivo com EPC, hemiparésia direita e declínio cognitivo, apesar dos pulsos de metilprednisolona.

**Conclusões:** Os casos descritos têm uma longa e lenta evolução e o 1º caso tem envolvimento hemisférico posterior, características mais frequentes da ER do adulto que da infância. Existem raras descrições de envolvimento hemisférico bilateral e de manifestação inicial com perturbação do movimento, que não foram observados nestes casos. Dada a raridade e a heterogeneidade clínica, o diagnóstico de ER no adulto obriga a um elevado grau de suspeição e as opções terapêuticas neste grupo etário, nomeadamente cirúrgicas, são mais limitadas que na criança. Somente o diagnóstico precoce e a colaboração multicêntrica permitirão definir as melhores estratégias terapêuticas para a ER de início tardio.

**Palavras-chave:** Encefalopatia epilética, Epilepsia Parcial Contínua, Encefalite de Rasmussen

## EP-014 SÍNDROME ANTI-IGLON5: ALÉM DA PARASSÓNIA

Soraia Vaz<sup>1</sup>; Ary De Sousa<sup>1</sup>; Filipe Godinho<sup>1</sup>; Pedro Brás<sup>1</sup>; Rute Relvas<sup>1</sup>; Manuel Manita<sup>1</sup>

1 - Serviço de Neurologia - Centro Hospitalar de Lisboa Central

**Introdução:** O síndrome anti-IgLON5 foi recentemente descrito em doentes apresentando patologia do sono (PS) como sintoma inaugural ou proeminente. Embora esta seja uma das principais manifestações, actualmente reconhece-se que um espectro de sintomatologia bastante mais heterogéneo.

**Caso clínico:** Um homem de 73 anos reporta desde há um ano hipersonolência diurna, disfagia, disartria, desequilíbrio, dificuldades mnésicas e incontinência urinária. Desde a mesma altura apresenta também perda ponderal significativa e insuficiência respiratória global. À observação revela marcha atáxica, bradicinésia e rigidez bilaterais, tremor de repouso da mão esquerda, discreta limitação da supravversão do olhar, movimentos sacádicos de velocidade diminuída, fasciculações e mioclonias distais dos membros superiores. Durante a observação surgem sistematicamente espasmos musculares abdominais rítmicos, que não revelaram tradução electroencefalográfica. Apresenta também um síndrome demencial, documentado em avaliação neuropsicológica. O estudo imagiológico crânio-encefálico foi normal. O electromiograma dos membros revelou uma poli-neuropatia sensitivo-motora mista. Foi identificada uma gama-patia monoclonal de significado indeterminado IgA-K, durante a pesquisa de síndrome paraneoplásica. Perante suspeita de encefalite autoimune, foram pesquisados os anticorpos de superfície neuronal, identificando-se anticorpos anti-IgLON5 no soro e LCR, estabelecendo-se assim o diagnóstico de síndrome anti-IgLON5. A polissonografia registou apenas um aumento do índice de mioclonias dos membros. O doente foi submetido a imunoterapia, com melhoria significativa do quadro neurológico e estabilização da insuficiência respiratória.

**Conclusões:** Contrariamente às restantes encefalites autoimunes com anticorpos de superfície neuronal, o síndrome anti-IgLON5 apresenta um curso indolente e idade de instalação tardia, confundido-se facilmente com patologia neurodegenerativa. A PS pode ser uma manifestação chave no diagnóstico diferencial. Contudo, numa minoria de doentes a PS é mínima ou inexistente. No caso reportado, a disfunção bulbar e um síndrome de hiperexcitabilidade marcam o quadro, na ausência de PS. Numa fase ainda embrionária do conhecimento relativamente a esta entidade, um elevado grau de suspeição clínica pode ser determinante.

**Palavras-chave:** IgLON5, Encefalite autoimune, Neuroimunologia

## EP-015 ENCEFALITE LÍMBICA ASSOCIADA A LÚPUS ERITEMATOSO SISTÊMICO E CARCINOMA PAPILAR DA TIRÓIDE

Ary De Sousa<sup>1</sup>; João Oliveira<sup>2</sup>; Sofia Pinheiro<sup>2</sup>; Manuel Manita<sup>1</sup>

1 - Serviço de Neurologia - Centro Hospitalar de Lisboa Central; 2 - Medicina 2.3 - Centro Hospitalar de Lisboa Central

**Introdução:** A Encefalite Límbica (EL) é uma condição neurológica rara caracterizada por um quadro subagudo com alteração da memória, convulsões e sintomas psiquiátricos. A sua etiologia é classificada em autoimune ou paraneoplásica. A associação com o Lúpus Eritematoso Sistémico (LES) foi recentemente descrita, é rara e com escassas descrições na literatura.

**Caso Clínico:** Mulher de 46 anos, melanodérmica, com

seguimento prévio por LES, admitida no nosso hospital por quadro subagudo de febre, confusão mental e alteração da memória com posterior desenvolvimento de crises epilépticas focais muito frequentes e refractárias, com necessidade de sedação. O estudo LCR revelou ligeira pleocitose e síntese intratecal de IgA e IgG. A RM-CE inicial era normal, mas a repetição da mesma mostrou hipersinal temporal medial bilateral, com envolvimento dos hipocampos, consistente com EL. O estudo das causas infecciosas foi negativo. Os anticorpos onconeurais intracelulares foram todos negativos no soro, excepto o anti-glutamato decarboxilase (GAD) que apresentou um título mínimo (< 4). Os anticorpos de superfície neuronal (NMDA, VGKC, AMPA e GABA) foram todos negativos. Por suspeita de EL em contexto de lúpus neuropsiquiátrico realizou tratamento com corticoterapia e imunoglobulina IV, com resposta parcial, seguido de pulsos de ciclofosfamida 1500mg com remissão progressiva e completa. A restante pesquisa de neoplasias revelou carcinoma papilar da tiroide. Foi submetida a tiroidectomia total 3 meses depois, sem nenhuma recidiva clínica no intervalo, e iniciou iodo radioactivo.

**Conclusão:** Apesar da detecção de neoplasia, consideramos como mais provável, embora rara, a associação da EL com o LES. Que seja do nosso conhecimento, a associação da EL com o carcinoma papilar da tiroide nunca foi reportada no passado e a resposta eficaz à imunoterapia torna como menos provável uma etiologia paraneoplásica.

**Palavras-chave:** Encefalite Límbica, Autoimunidade, Paraneoplásico, Lúpus

## EP-016 PITUITARY MACROADENOMA PRESENTING WITH INTRACRANIAL HYPERTENSION DUE TO BILATERAL CAVERNOUS SINUS THROMBOSIS

José Beato-Coelho<sup>1</sup>; João Durães<sup>1</sup>; Ana Inês-Martins<sup>1</sup>; César Nunes<sup>2</sup>; Ricardo Veiga<sup>2</sup>; Pedro Fonseca<sup>3</sup>; João Lemos<sup>1</sup>

1 - Neurology Department, Coimbra University Hospital Centre; 2 - Neuroradiology Department, Coimbra University Hospital Centre; 3 - Ophthalmology Department, Coimbra University Hospital Centre

**Introduction:** Bitemporal hemianopia is the classical visual field defect found in patients with pituitary macroadenoma with chiasmal compression. Cavernous sinus involvement is less frequent, usually causing bilateral ophthalmoparesis in the setting of pituitary apoplexy. Very rarely, intracranial hypertension can be caused by cavernous sinus thrombosis. We report a unique patient with pituitary macroadenoma complicating with cavernous sinus thrombosis, in whom intracranial hypertension was the initial presentation.

**Case report:** A 68-year-old male patient presented with a 1-week history of headache and transient visual obscurations OU. Best corrected visual acuity was 20/20 OD, 20/30 OS, color vision was 16/17 OU and there was no relative afferent pupillary defect. Fundoscopy showed asymmetric optic disc edema (Frísen grade 4 OD, 3 OS). Ocular motility and alignment were normal. Computerized perimetry showed superior and inferior arcuate defects and blind spot enlargement without hemianopic defects OU (mean deviation 9.28 OD, 4.46 OS). Head CT revealed a large intrasellar pituitary macroadenoma and bilateral enlargement of the optic nerve sheath, but not hydrocephalus or ventricle compression. Cerebrospinal fluid pressure was 30cmH<sub>2</sub>O. Head CT venography further showed bilateral thrombosis of the cavernous sinuses. The patient was admitted and oral anticoagulation and acetazolamide were started. Extensive work-up discarded secondary pro-thrombotic causes.

Brain MRI confirmed bilateral cavernous sinus involvement by the pituitary macroadenoma. One month later, headache had resolved, papilledema slightly improved, while perimetric changes remained stable. Anticoagulation and acetazolamide were maintained, and tumor resection was postponed after neurosurgery consultation.

**Conclusion:** A pituitary macroadenoma can rarely present as a non-chiasmal visual syndrome. The co-existence of intracranial hypertension and an apparently unrelated large parasellar mass should prompt a search for secondary causes of intracranial hypertension such as venous sinus thrombosis.

**Palavras-chave:** Pituitary Macroadenoma, Cavernous Sinus Thrombosis, Intracranial Hypertension

## EP-017 VESTIBULAR EVIDENCE FOR SPATIAL PROGRESSION OF CEREBELLAR INFLAMMATION IN ANTI-YO-RELATED PARANEOPLASTIC CEREBELLITIS

**André Jorge**<sup>1</sup>; **Inês Antunes Cunha**<sup>1</sup>; **Daniela Vieira**<sup>1</sup>; **Ana Inês Martins**<sup>1</sup>; **João Lemos**<sup>1,2</sup>

1 - Neurology Department, Coimbra University Hospital Centre, Coimbra, Portugal; 2 - Faculty of Medicine, Coimbra University, Coimbra, Portugal

**Introduction:** Anti-Yo antibody-related ataxia is the most common variant of paraneoplastic cerebellar degeneration, usually associated with gynecological tumors. Anti-Yo antibodies seem to promote an inflammatory response affecting all cerebellar areas. As expected, anti-Yo antibody-related ataxia typically presents as a pancerebellar syndrome. Rarely, however, onset can be asymmetric. By using detailed eye movement analysis, we show in the present case how such inflammation might spatially progress within cerebellar parenchyma.

**Clinical-case:** A 75-year-old female undergoing chemotherapy due to a metastasized ovarian tumor, presented with acute vertigo and vertical diplopia. On exam there was left-beating nystagmus (slow phase velocity [SPV], 2.6 °/s), skew deviation, deficient right posterior head impulse (gain, 0.59) and mild imbalance. Head MRI ruled out cerebellar stroke or metastasis and a presumptive diagnosis of right inferior vestibular neuritis was made. On the 2-month follow-up, after oral steroid taper, gait partially improved, while left-beating nystagmus was still present. Six months later, after losing follow-up, the patient returned to our clinic reporting worsening of imbalance. There was now downbeat (SPV, 5.1°/s) and gaze-evoked nystagmus (SPV, 3.5°/s), saccadic pursuit, deficient right (gain, 0.63) and left (gain, 0.53) posterior head impulse, and limb and gait ataxia. Extensive work-up including paraneoplastic antibody testing, lumbar puncture, electromyography, DaTSCAN and head MRI was all unremarkable, except for anti-Yo antibody positivity. A 5-day trial of intravenous immunoglobulin did not improve her symptoms.

**Conclusion:** The use of detailed ocular motor analysis in this case allowed us to provide evidence for spatial progression of inflammation in Anti-Yo antibody-related ataxia, even in the absence of imaging correlation, initially involving the left cerebellar flocculus and paraflocculus (left beating nystagmus and normal horizontal head impulse) and over time, progressing to the contralateral flocculus and paraflocculus (downbeat and gaze-evoked nystagmus, saccadic pursuit and bilateral mild decrease of the posterior head impulse).

**Palavras-chave:** Anti-YO, Paraneoplastic Cerebellitis, Vestibular

## EP-018 PERTURBAÇÕES TRANSITÓRIAS DA CONSCIÊNCIA DESENCADEADAS PELO DECÚBITO NUM DOENTE COM CARCINOMATOSE MENÍNGEA SECUNDÁRIA A NEOPLASIA DO TRACTO URINÁRIO

**Filipa Serrazina**<sup>1</sup>; **Gonçalo Cabral**<sup>1</sup>; **Débora Sousa**<sup>2</sup>; **Miguel Pinto**<sup>1</sup>; **Miguel Viana-Baptista**<sup>1,3</sup>

1 - Serviço de Neurologia, Hospital Egas Moniz, Centro Hospitalar Lisboa Ocidental; 2 - Serviço de Medicina Interna, Hospital da Luz, Lisboa; 3 - CEDOC - Nova Medical School, Universidade Nova de Lisboa

**Introdução:** A carcinomatose meníngea é uma complicação rara das neoplasias avançadas atingindo cerca de 5% dos doentes com cancro. Neoplasias da mama, pulmão, melanoma e linfomas são as mais frequentemente associadas, sendo rara nas neoplasias do tracto urinário. O espectro de manifestações clínicas é alargado, reflectindo a possibilidade de envolvimento multifocal e o aumento da pressão intracraniana.

**Caso Clínico:** Apresentamos o caso de um senhor de 68 anos com o diagnóstico de carcinoma urotelial metastasizado e adenocarcinoma da próstata concomitante, submetidos a ressecção cirúrgica e quimioterapia adjuvante. Aproximadamente um ano após o diagnóstico inicia quadro de vertigem rotatória, acufeno bilateral, vômitos e cefaleia bifrontal com intolerância ao decúbito. O exame neurológico revelava apenas um nistagmo horizontal multidireccional, contudo, na passagem do ortostatismo ao decúbito apresentava episódios transitórios de perturbação da consciência e desvio óculo-cefálico para a direita, com duração de segundos. Os estudos imagiológicos não revelaram alterações significativas e o estudo do LCR documentou aumento da pressão de abertura (37,5cmH<sub>2</sub>O) com aumento de células e proteínas (24/mL e 64mg/dL respetivamente). O exame anatomo-patológico identificou células atípicas compatíveis com carcinoma metastático. Os EEG seriados mostraram uma lentificação da atividade de base, sem atividade paroxística. Dada a relação postural e a remissão dos episódios após PL e instituição de acetazolamida, presumiu-se que os episódios eram secundários ao aumento transitório da pressão intracraniana. O doente progrediu rapidamente para um quadro encefalopático, tendo indicação apenas para tratamento de suporte e palição, vindo a falecer.

**Conclusão:** Apesar de rara, a carcinomatose meníngea constitui uma complicação possível da neoplasia do trato urinário. O quadro vertiginoso de características periféricas associado a perturbações transitórias da consciência desencadeadas pelas mudanças de posição parece estar relacionado com o aumento transitório da pressão intracraniana.

**Palavras-chave:** Carcinomatose meníngea, Hipertensão intracraniana, Alteração da consciência, Neoplasia urotelial, Vertigem

## EP-019 ATP1A3: UM NOVO ANTIGÉNIO A CONSIDERAR NOS DOENTES COM ATAXIA E OFTALMOPARÉSIA SUBGUDA?

**Daniela Garcez**<sup>3</sup>; **Joana Marques**<sup>3</sup>; **Mariana Fernandes**<sup>3</sup>; **Maria Filomena Coimbra**<sup>1</sup>; **Maria Cesaltina Lourenço**<sup>1</sup>; **Duarte Machado**<sup>2</sup>; **José Silva**<sup>2</sup>; **João Freire**<sup>2</sup>

1 - Serviço de Patologia Clínica, Instituto Português de Oncologia, Lisboa, Portugal; 2 - Serviço de Oncologia, Instituto Português de Oncologia, Lisboa, Portugal; 3 - Serviço de Neurologia, Instituto Português de Oncologia, Lisboa, Portugal

**Introdução:** A ATP1A3 é uma constituinte proteica da superfície neuronal e cardíaca da bomba de Na<sup>+</sup>/K<sup>+</sup>, cuja mutação pode causar hemiplegia infantil alternada, distonia-parkinsonis-

mo de início rápido (DYT12) e síndrome de ataxia cerebelosa, arreflexia, pés cavos, atrofia óptica e surdez neurossensorial (CAPOS). Recentemente foram identificados, pela primeira vez, auto-anticorpos contra este antigénio numa doente que desenvolveu encefalite subaguda caracterizada por ataxia, disartria, oftalmoparésia vertical e tetraparésia espástica; a investigação etiológica revelou adenocarcinoma do cólon associado.

**Caso Clínico:** Homem de 58 anos, hipertenso, diagnosticado em 2013 com adenocarcinoma do reto, tendo ficado em remissão após cirurgia e quimioterapia. Em 2016 foi-lhe diagnosticado carcinoma neuroendócrino do esófago com metastização ganglionar e hepática. Foi submetido a quimioterapia e ablação por microondas, tendo ficado em remissão completa. Em março de 2018 é admitido no SU por desequilíbrio da marcha com um mês de evolução progressiva, associado a visão dupla vertical intermitente e dificuldade na articulação verbal. Ao exame neurológico apresentava disartria, nistagmo monocular esquerdo, arreflexia global e marcha atáxica com apoio bilateral. Durante internamento, por oftalmoplegia de novo e incapacidade total para a marcha, iniciou metilprednisolona e imunoglobulina de forma empírica. Realizou estudo diferencial extenso do qual se salienta RM-CE, evidenciando lesões da substância branca cerebelosa e punção lombar com painel de auto-anticorpos com padrão de imunofluorescência a esclarecer. Estudo em laboratório exterior revelou positividade para anticorpos anti-ATP1A3. A PET TAC mostrou recidiva ganglionar mediastínica; biópsia ganglionar revelou metástase de carcinoma neuroendócrino do esófago. Após 10 dias de tratamento, o doente voltou a adquirir marcha com apoio de andarrilho.

**Conclusão:** Para nosso conhecimento, trata-se do segundo caso reportado de encefalite paraneoplásica com anticorpos anti-ATP1A3. Tal reforça o seu papel de biomarcador e preditor de malignidade subjacente que, ao contrário do caso conhecido da literatura, se tratou de um carcinoma neuroendócrino do esófago.

**Palavras-chave:** ATP1A3, ataxia, síndrome paraneoplásica, oftalmoparésia

## EP-020 LINFOMA INTRAVASCULAR DO SISTEMA NERVOSO CENTRAL - O GRANDE IMITADOR

**Marco Fernandes<sup>1</sup>; André Caetano<sup>1</sup>; Bruna Meira<sup>1</sup>; António Cuco<sup>2</sup>; Paulo Bernardo<sup>3</sup>; Martinha Chorão<sup>4</sup>; Miguel Viana-Baptista<sup>1</sup>**

1 - Serviço de Neurologia, Hospital de Egas Moniz - Centro Hospitalar de Lisboa Ocidental; 2 - Serviço de Neurocirurgia, Hospital de Egas Moniz - Centro Hospitalar de Lisboa Ocidental; 3 - Serviço de Hematologia, Instituto Português de Oncologia de Lisboa Francisco Gentil; 4 - Serviço de Anatomia Patológica, Hospital de Egas Moniz - Centro Hospitalar de Lisboa Ocidental

**Introdução:** O linfoma intravascular (LIV) é uma variante rara extranodal do linfoma de grandes células B, restrito ao lúmen vascular, que afeta preferencialmente o sistema nervoso central e a pele, com manifestações clínicas inespecíficas, constituindo um desafio diagnóstico.

**Caso Clínico:** Homem de 59 anos, com antecedentes de linfoma linfoplasmocítico (LLP) 2 anos antes da admissão, em remissão. Apresentou quadro súbito de hemiparésia direita e, após investigação detalhada, teve alta com o diagnóstico de AVC isquémico. Subsequentemente, 2 meses após a alta, dificuldades progressivas para a marcha e declínio cognitivo surgiram. Nesta fase, não apresentava alterações no exame geral, e no exame neurológico destacava-se disfunção cognitiva multidomínio, hemiparésia direita espástica e instabilidade postural

sem capacidade para marcha autónoma. Analiticamente com aumento persistente da PCR, VS e LDH. A RM-CE evidenciou lesões da substância branca parieto-occipitais bilaterais e multifocais (com predomínio à esquerda), hiperintensas em T2-FLAIR, que envolviam também o esplénio do corpo caloso e pedúnculo cerebeloso médio direito. A análise do liquor foi normal, incluindo exame citológico sem células malignas, imunofenotipagem normal e sem síntese intratecal de imunoglobulinas. Devido a progressão do quadro clínico, a RM-CE foi repetida após 10 dias e revelou extensão bilateral das lesões prévias para os lobos frontais e temporais, com restrição à difusão protónica e captação irregular de contraste. Foi realizada biópsia cerebral, que confirmou o diagnóstico de LIV de células B.

**Conclusões:** Permanece por esclarecer se o LIV representou uma transformação do LLP, ou se se tratou de um linfoma de novo. Não obstante, este caso deve alertar não só para a realização de biópsia cerebral precoce em casos de deterioração neurológica com achados inespecíficos em RM-CE, assim como considerar o diagnóstico de LIV em doentes com história de LLP.

**Palavras-chave:** Linfoma intravascular, Substância branca, Biópsia cerebral

## EP-021 VÁRIOS ANTICORPOS ANTINEURONAIS NUM DOENTE COM MÚLTIPLAS SÍNDROMES PARANEOPLÁSICAS NEUROLÓGICAS – UMA ASSOCIAÇÃO RARA COM ADENOCARCINOMA DO PULMÃO

**Margarida Lopes<sup>1</sup>; Eduardo Freitas<sup>1,2</sup>; José Nuno Alves<sup>1</sup>; Ana Filipa Santos<sup>1</sup>; Margarida Rodrigues<sup>1</sup>**

1 - Serviço de Neurologia, Hospital de Braga, Braga; 2 - Serviço de Neurologia, Hospital de Santa Luzia, Viana do Castelo

**Introdução:** As síndromes paraneoplásicas neurológicas estão presentes em até 9% dos doentes com carcinoma de pequenas células do pulmão, e menos de 1% das restantes neoplasias pulmonares. Está descrita, raramente, associação de várias síndromes paraneoplásicas no mesmo doente.

**Caso clínico:** Homem de 54 anos, fumador, ex-toxicodependente. Um mês antes da admissão iniciou adormecimento da hemiface direita, dor, distensão abdominal e obstipação. Uma semana antes apresentou desequilíbrio na marcha e dois dias antes do internamento ficou confuso. Referia emagrecimento significativo. Ao exame neurológico, estava desorientado, com hipostesia na hemiface direita, tinha fraqueza distal no membro superior direito, com arreflexia generalizada e Babinski direito, e síndrome cerebelosa bilateral, sem alteração da proprioceção. A RM cerebral mostrou hipersinal do hipocampo direito com captação de contraste. O EEG evidenciou encefalopatia ligeira e a análise do LCR, 9 células e hiperproteínorráquia de 1.11 g/L. A EMG revelou polineuropatia sensitivomotora axonal. Cumpriu ciclo de metilprednisolona, sem melhoria. A TC torácica detetou nódulo para-hilar esquerdo e múltiplas adenopatias, com hipermetabolismo glicolítico na PET. A histologia de punção aspirativa mostrou metástase de adenocarcinoma (imunofenótipo compatível com primário pulmonar). O estudo abdominal revelou marcada distensão cólica sem evidência de lesão estrutural. Foi ainda detetada infeção por hepatite C com carga vírica elevada. Identificaram-se anticorpos antineuronais anti-Hu, anti-Ri, anti-anfifisina e anti-SOX1. Iniciou tratamento da hepatite C e, duas semanas depois, quimioterapia paliativa. Manteve progressão dos sintomas neurológicos com associação de disartria e disfagia, mesmo sob tratamento com imuno-

globulina endovenosa e metilprednisolona.

**Conclusão:** Apresentamos o caso raro de um doente com encefalite límbica, encefalite do tronco cerebral, polineuropatia axonal e pseudo-obstrução intestinal e identificação de quatro anticorpos antineuronais, classicamente descritos na presença de carcinoma pulmonar de pequenas células, numa associação infrequente a adenocarcinoma do pulmão. Não se pode excluir, no entanto, a coexistência de carcinoma pulmonar de pequenas células neste doente.

**Palavras-chave:** paraneoplásico, antineuronais, encefalite, neuropatia, adenocarcinoma do pulmão

## EP-022 DESCRIÇÃO DE UM CASO DE DOENÇA DE ERDHEIM-CHESTER – O CONTRIBUTO DA NEUROLOGIA

José Beato-Coelho<sup>1</sup>; Alexandra Silva<sup>1</sup>; Elsa Gaspar<sup>2</sup>; Anabela Matos<sup>1</sup>; Argemiro Geraldo<sup>1</sup>

1 - Serviço de Neurologia, Centro Hospitalar Universitário de Coimbra; 2 - Serviço de Medicina Interna, Centro Hospitalar Universitário de Coimbra

**Introdução:** A doença de Erdheim-Chester (DEC) é uma histiocitose de células não Langerhans caracterizada por envolvimento infiltrativo xantogranulomatoso de tecidos, com numerosos histiócitos espumosos. O envolvimento do sistema nervoso central (SNC) está reportado em 25 a 50% dos casos, podendo ocorrer ao longo de todo o neuro-eixo, sendo a ataxia e deterioração cognitiva as manifestações clínicas mais frequentes. Em >50% dos doentes existem mutações no gene BRAFV600E, que pode estar associado a melhor prognóstico se tratado com vemurafenib (inibidor da BRAFV600 cinase). A terapêutica aprovada atualmente é o Peg-interferão alfa 2a.

**Caso clínico:** Mulher de 68 anos com queixas crónicas de dores ósseas e de desequilíbrio. Avaliada por Neurologia que identificou disartria, hemiparesia esquerda G4, alteração das provas de coordenação à esquerda e marcha atáxica. Era seguida na Medicina Interna por xantelasmas e xantomatose da mucosa jugal. Realizou RMCE que revelou múltiplas lesões com hipersinal em FLAIR na protuberância, pedúnculos cerebelosos médios e hemisférios cerebelosos. O estudo de LCR foi normal. Realizou Rx de ossos longos que revelou esclerose medular no terço médio da diáfise umeral bem como em ambas as regiões metafiso-diafisárias dos fémures. A PET corporal confirmou a presença de lesões sugestivas de DEC. O diagnóstico foi confirmado pela presença da mutação BRAFV600E. Iniciou terapêutica com metilprednisolona e Peg-interferão2a semanal. Houve inicialmente melhoria da ataxia e disartria, mas foi necessário interromper o Peg-interferão2a por pancitopenia e ideação suicida. Aguarda autorização para iniciar tratamento com vemurafenib.

**Conclusão:** A DEC é uma doença rara que se caracteriza por infiltração que pode atingir qualquer órgão. O envolvimento do SNC representa um fator de mau prognóstico. Não existe terapêutica curativa, mas o Peg-interferão alfa e novas abordagens terapêuticas podem resultar numa melhoria da sobrevida. Apesar destas estratégias terapêuticas o prognóstico é globalmente reservado.

**Palavras-chave:** Histiocitose, mutação BRAFV600E, Doença de Erdheim-Chester

## EP-023 SÍNDROME DE ENCEFALOPATIA POSTERIOR REVERSÍVEL SECUNDÁRIO A INIBIDOR MULTI-TIROSINA CINASE

Diana Melancia<sup>1</sup>; Andreia Fernandes<sup>1</sup>; Patrícia Ferreira<sup>2</sup>; Ana Paiva Nunes<sup>2</sup>

1 - Serviço de Neurologia, Centro Hospitalar de Lisboa Central; 2 - Unidade CerebroVascular, Centro Hospitalar de Lisboa Central

**Introdução:** O Síndrome da Encefalopatia Posterior Reversível (PRES) consiste num quadro neurológico caracterizado por cefaleias, alterações visuais, crises convulsivas e sinais neurológicos focais. A sua fisiopatologia não se encontra completamente compreendida, mas associa-se a lesão da barreira hemato-encefálica e perda da auto-regulação cerebral, com hiperperfusão cerebral e disfunção endotelial. Para além das causas classicamente reconhecidas, os inibidores de tirosinas-cinase anti-angiogénicos e os níveis séricos de magnésio têm sido implicados no PRES pela sua acção endotelial e papel intrínseco na regulação da pressão arterial, respectivamente.

Apresentamos um quadro de PRES secundário a regorafenib em doente com hipomagnesiémia moderada (grau III).

**Caso Clínico:** Doente do sexo feminino, 64 anos, diagnosticada com tumor epitelial tímico com metastização hepática, sob terapêutica com inibidor multi-tirosina cinase – regorafenib – desde há 5 meses e previamente medicada com bevacizumab mas sob o qual manteve actividade da doença.

Quadro de início subagudo de alterações visuais e cefaleia. Na admissão hospitalar estava hipertensa (PA 154/108mmHg) e ao exame neurológico apresentava desorientação temporoespacial e cegueira cortical. Avaliação laboratorial inicial apresentava hipomagnesiémia de 0.91mg/dL. Realizou TC-CE que revelou discreta hipodensidade cortico-subcortical occipital esquerda e estudo complementar por RM-CE que confirmou lesão occipital bilateral hiperintensa em FLAIR, DWI e ADC, compatível com edema vasogénico. Admitiu-se o diagnóstico de PRES e iniciaram-se medidas de controlo tensional, reposição de magnésio e suspensão do fármaco antineoplásico. Observou-se uma melhoria progressiva do quadro nos dias seguintes e a RM de controlo mostrou reversão praticamente completa das lesões descritas.

**Conclusão:** Admitimos o diagnóstico de PRES secundário ao regorafenib com hipomagnesiémia associada. Pelo seu papel na regulação da pressão arterial e estabilização endotelial, sugerimos atenção particular aos níveis de magnésio em doentes com PRES. São necessários mais estudos relativamente ao potencial profilático da suplementação com magnésio em doentes sob terapêutica antiangiogénica.

**Palavras-chave:** PRES, Inibidor multi tirosina-cinase, Síndrome de encefalopatia posterior reversível

## EP-024 PARAPARÉSIA ESPÁSTICA COMPLEXA ASSOCIADA A MUTAÇÃO NO GENE ATP13A2

Inês Antunes Cunha<sup>1</sup>; Joana Jesus-Ribeiro<sup>1</sup>; Rui Araújo<sup>1</sup>; João Lemos<sup>1</sup>; Beatriz Santiago<sup>1</sup>

1 - Serviço de Neurologia do Centro Hospitalar da Universidade de Coimbra

**Introdução:** As paraparésias espásticas familiares (HSP) são um grupo de doenças hereditárias clínicas e geneticamente muito heterogéneas, caracterizadas por espasticidade e fraqueza muscular nos membros inferiores. Tipicamente classificam-se em formas puras e complexas (com outros sinais neurológicos associados). Os estudos genéticos revelam uma sobreposição genética entre as HSP e um espectro de neuropatias e axonopatias, apoiando a sua semelhança a antecedentes patogénicos comuns. Mutações no gene ATP13A2 foram inicialmente associadas com o Síndrome de Kufor-Rakeb, uma forma autosómica recessiva de parkinsonismo juvenil, e, mais recentemente, com uma forma de HSP complexa, a HSP tipo 78.

**Caso Clínico:** Mulher, 47 anos, inicia quadro aos 38 anos, de dificuldade progressiva da marcha, envolvimento posterior

da articulação das palavras, desequilíbrio e dificuldades executivas. Antecedente patológico de glaucoma, pós traumático na infância, com amaurose do olho esquerdo e exotropia. Sem história familiar de doença neurológica. Ao exame neurológico apresentava baixa iniciativa motora, MoCA 23/30 (penalização na memória de trabalho, pensamento abstrato, fluência verbal e desenho do cubo) disartria, discreto tremor da língua, paraprésia espástica assimétrica de predomínio esquerdo, hiperreflexia miotática generalizada, disdiadococinésia do membro superior esquerdo e discreta ataxia da marcha. O estudo inicial permitiu excluir uma causa estrutural, infecciosa, inflamatória e metabólica. A RMN cranioencefálica revelou atrofia cerebelosa e mesencefálica, enquanto que o estudo de neurofisiologia (potências evocados somatossensitivos e EMG) não identificou alterações. Realizou teste genético para as ataxias e paraprésias espásticas hereditárias mais frequentes que se revelou negativo. Pela evolução do quadro piramidal associado ao componente cerebeloso e envolvimento cognitivo, foi pedido o painel multigene de ataxias hereditárias que detetou uma variante em homozigotia no gene ATP13A2 (c.907G>A (p.(Glu303LysLys)).

**Conclusão:** Perante um quadro de paraprésia espástica complexa, envolvimento cerebeloso e cognitivo, demonstrativo da variabilidade patogénica e fenotípica deste tipo de patologia, é de realçar a aplicabilidade e importância dos novos painéis genéticos, no diagnóstico.

**Palavras-chave:** Paraprésia espástica familiar tipo 78, ATP13A2, Paraprésia espástica complexa

## EP-025 COMPLICAÇÕES NEUROLÓGICAS NOS PRIMEIROS 3 ANOS APÓS DIAGNÓSTICO DE CANCRO DA MAMA

**Susana Pereira**<sup>1</sup>; **Filipa Fontes**<sup>1</sup>; **Jose M. Castro Lopes**<sup>2</sup>; **Nuno Lunet**<sup>3</sup>; **Teresa Dias**<sup>4</sup>

1 - Instituto Português de Oncologia, Porto. EPI Unit, Instituto de Saúde Pública da Universidade do Porto (ISPUP), Porto. Departamento de Epidemiologia Clínica, Medicina Preditiva e Saúde Pública, Faculdade de Medicina, Universidade do Porto, Porto, Portugal; 2 - Departamento de Biologia Experimental, Faculdade de Medicina, Universidade do Porto, Porto, Portugal. Instituto de Biologia Molecular e Celular (IBMC), Universidade do Porto, Porto, Portugal; 3 - EPI Unit, Instituto de Saúde Pública da Universidade do Porto (ISPUP), Porto. Departamento de Epidemiologia Clínica, Medicina Preditiva e Saúde Pública, Faculdade de Medicina, Universidade do Porto, Porto, Portugal; 4 - Instituto Português de Oncologia do Porto

**Introdução:** O aumento do número de sobreviventes de cancro da mama justifica a importância de avaliar o impacto das sequelas neurológicas do cancro e seus tratamentos.

**Objectivos:** Pretendemos quantificar a incidência de complicações neurológicas em doentes com cancro da mama durante os três primeiros anos após o seu diagnóstico.

**Metodologia:** Estudo de coorte prospectivo, de 506 mulheres com cancro da mama, recrutadas no IPO Porto. Foram efectuadas avaliações neurológicas pré-tratamentos oncológicos, durante o 1º ano e 3 anos após o diagnóstico. Foram ilegíveis doentes propostas para cirurgia, com diagnóstico de cancro da mama nos últimos 3 meses. Usamos o teste Montreal Cognitive Assessment (MoCA) para excluir casos de compromisso cognitivo possível prévio aos tratamentos oncológicos.

**Resultados:** na baseline a maioria das doentes tinha menos de 60 anos e mais de metade cancro em estadio 0 ou I. Completaram a avaliação ao 1 ano e 3 anos 503 e 475, das doentes respectivamente. Mais de metade (54.7%) apresentaram pelo menos uma complicação neurológica no 1º e 3º ano. Entre o 1º

e o 3º ano de seguimento, houve aumento da prevalência da dor neuropática (de 21.1 % para 23.6%), compromisso cognitivo (de 7.2% para 8.2%), doença cerebrovascular (de 0.6% para 1.5%) e metastização cerebral (de 0.0% para 0.6%). A prevalência de polineuropatia induzida pela quimioterapia diminuiu (de 14% para 12.6%).

**Conclusão:** as complicações neurológicas são frequentes nos primeiros 3 anos após o diagnóstico de cancro da mama, sendo a dor neuropática a que mais contribuiu para a morbidade. É fundamental que os Neurologistas estejam familiarizados com estas complicações, já que podem ter um papel crucial na melhoria da qualidade de vida em sobreviventes de cancro da mama.

**Financiamento:** FCT. Catedra da Dor da Faculdade de Medicina, Universidade do Porto. Fundação Grünenthal Portugal. Fundo Europeu de Desenvolvimento Regional.

**Palavras-chave:** cancro mama, doença neurológica, dor neuropática, polineuropatia

## EP-026 SÍNDROME DE SMART (EPISÓDIOS DE ENXAQUECA TIPO AVC APÓS IRRADIAÇÃO CEREBRAL): UMA COMPLICAÇÃO NEM SEMPRE REVERSÍVEL

**Verónica Cabreira**<sup>1,2</sup>; **Ana Luísa Rocha**<sup>1,2</sup>; **António Vilarinho**<sup>3</sup>; **Pedro Abreu**<sup>1,2</sup>

1 - Serviço de Neurologia, Centro Hospitalar Universitário São João; 2 - Departamento de Neurociências Clínicas e Saúde Mental, Faculdade de Medicina da Universidade do Porto; 3 - Serviço de Neurocirurgia, Centro Hospitalar Universitário São João

**Introdução:** A síndrome de SMART (Stroke-like Migraine Attacks after Radiation Therapy) é hoje reconhecida como uma complicação tardia da radioterapia craniana. Tipicamente, manifesta-se por sinais e sintomas neurológicos complexos, nomeadamente cefaleias e crises epilépticas. Apesar de frequentemente reversíveis, os critérios de diagnóstico mais recentes contrariam a natureza exclusivamente benigna desta identidade e admitem a ocorrência de sintomas e alterações imagiológicas permanentes. Apresentamos um caso de uma doente com possível síndrome de SMART à luz destes novos critérios.

**Caso clínico:** Mulher de 43 anos, com antecedentes de enxaqueca com aura e astrocitoma temporal direito há 20 anos, submetida a cirurgia e radioterapia cerebral dirigida (46Gy), sem evidência de recidiva. Admitida em fevereiro de 2016 por enfarte cortical no território da artéria cerebral média direita, do qual recuperou sem sequelas. Em novembro de 2017, recorre novamente por hemiparésia, hemihipostesia e hemianopsia esquerdas de novo e crises convulsivas tónico-clónicas generalizadas. Do estudo complementar, salientam-se lesões lacunares isquémicas no tálamo e coroa radiada à direita, evidentes em ressonância magnética cerebral. Dados os antecedentes da doente, colocou-se a hipótese de se tratar de vasculopatia pós-rádica. O estudo ultrassonográfico excluiu alterações velocimétricas compatíveis com estenoses pós-rádicas nos segmentos estudados e uma nova ressonância magnética cerebral, realizada com a doente sem novos sintomas, revela gliose rídica, sem estenoses ou outras alterações sugestivas de vasculite pós-rádica no estudo angiográfico.

**Conclusões:** A síndrome de SMART é um diagnóstico de exclusão, que requer exposição prévia a radiação, sinais e sintomas corticais e achados imagiológicos típicos em ressonância magnética na fase aguda. Embora esta seja uma entidade rara, assume uma maior importância na atualidade, dada a melhoria significativa da sobrevida dos doentes com patologia neoplásica cerebral.

A descrição e reconhecimento de casos como o que aqui apresentamos poderá contribuir para um maior entendimento acerca da fisiopatologia desta síndrome, ainda hoje desconhecida.

**Palavras-chave:** enxaqueca, radioterapia, AVC, síndrome de SMART

## EP-027 DO ENIGMA CLÍNICO-IMAGIOLÓGICO AO DIAGNÓSTICO DE ASTROCITOMA ANAPLÁSICO.

**Luís Ribeiro<sup>1</sup>; Raquel Rocha<sup>1</sup>; Joana Morais<sup>3</sup>; Filipe Correia<sup>1</sup>; Bruno Carvalho<sup>2</sup>; Vítor Tedim Cruz<sup>1</sup>**

1 - ULSM- Serviço de Neurologia do Hospital de Pedro Hispano; 2 - CHSJ- Serviço de Neurocirurgia do Hospital de São João; 3 - ULSM- Serviço de Medicina do Hospital de Pedro Hispano

**Introdução:** O astrocitoma anaplásico é um tumor de grau III (organização mundial de saúde), difusamente infiltrativo, com diferentes apresentações clínicas, mas geralmente com imagem cerebral de massa única. Reportamos um caso em que o exame neurológico e imagem se revelaram particularmente involuáres.

**Caso clínico:** Homem de 72 anos, previamente autónomo, fumador, sem antecedentes pessoais de relevo, que apresentou um quadro clínico progressivo de astenia, fraqueza muscular, disartria, disfagia, anorexia e perda de peso com 1,5 meses de evolução. Ao exame neurológico evidenciava tetraparesia simétrica grau 4/5 com predomínio bulbar, reflexos velopalatinos e faríngeos ausentes, reflexos osteotendinosos globalmente vivos, sem sinal de Babinski, atrofias ou fasciculações.

A RM-CE mostrou extensas lesões de substância branca subcortical, bilaterais e simétricas, centradas na coroa radiada, com hipersinal em T2, hiposinal em T1, restrição à difusão e sem captação de contraste.

Possíveis contactos tóxicos foram extensamente excluídos. Estudo analítico com hemograma e bioquímica normais. Marcadores imunológicos/inflamatórios negativos. Serologias infecciosas e teste Mantoux/Igra negativos. LCR normal. Bandas oligoclonais negativas e índice de IgG normal. Anticorpos onconeuronais negativos. Sem evidência de neoplasia oculta. EEG com ritmo alfa de 8Hz sem atividade paroxística e EMG sem evidência de doença de neurónio motor.

O estado clínico e neurológico foi progredindo negativamente, ficando o doente anártrico e com necessidade de colocação de SNG. Foi tentada terapia imunológica com corticoides e imunoglobulinas, sem resposta clínica ou imagiológica.

Após 1 mês foi realizada biópsia cerebral tendo a análise histológica revelado astrocitoma anaplásico de alto grau. O doente faleceu 2 meses após o início da investigação.

**Conclusão:** O doente descrito é revelador da diversidade fenotípica e imagiológica das neoplasias primárias do SNC. Do nosso conhecimento, uma imagem bilateral simétrica na RM-CE nunca foi reportada num caso de astrocitoma anaplásico. A imagem pode ser enganadora e a biópsia cerebral estereotáxica permanece como o gold-standard diagnóstico.

**Palavras-chave:** Astrocitoma Anaplásico, Tumor primário do sistema nervoso central, Lesões cerebrais bilaterais simétricas

## EP-028 O CASO QUE PARECIA SER TUDO MENOS UM LINFOMA PRIMÁRIO DO SISTEMA NERVOSO CENTRAL

**Daniela Garcez<sup>1</sup>; Mariana Fernandes<sup>1</sup>; Marta Guedes<sup>2</sup>; Domingos Coiteiro<sup>3</sup>; José Pimentel<sup>4</sup>; Manuela Mafra<sup>5</sup>; Joana Marques<sup>1</sup>**

1 - Serviço de Neurologia, Instituto Português de Oncologia, Lisboa; 2 - Serviço de Oftalmologia, Centro Hospitalar Lisboa

Ocidental, Hospital Egas Moniz; 3 - Serviço de Neurocirurgia, Centro Hospitalar Lisboa Norte, Hospital de Santa Maria; 4 - Serviço de Neuro-Patologia, Centro Hospitalar Lisboa Norte, Hospital de Santa Maria; 5 - Serviço de Anatomia Patológica, Instituto Português de Oncologia, Lisboa

**Introdução:** O linfoma primário do sistema nervoso central (SNC) é um tumor agressivo, constituindo 2-4% dos tumores cerebrais primários. A imunodeficiência é um fator de risco conhecido e 50% dos doentes com HIV apresentam lesões multifocais. Nos doentes imunocompetentes, 75% apresentam lesões solitárias. A mediana de sobrevivência com tratamento é de cerca 12-18 meses.

**Caso Clínico:** Homem de 37 anos, com psoríase tratada com usketinumab. Em 2015, crise focal dos membros direitos com generalização secundária; exame de imagem com lesão frontal esquerda. Perda de seguimento médico durante 2 anos, sendo posteriormente internado em unidade psiquiátrica por heteroagressividade. Pela manutenção das crises retomou consultas de Neurologia, tendo-se constatado quadro progressivo de declínio cognitivo, hemiparésia direita espástica, disartria e alterações da linguagem, síndrome que evoluiu ao longo de 3 anos sem tratamento dirigido. Realizou investigação etiológica extensa da qual se salienta punção lombar com citoquímico normal e presença de bandas oligoclonais, múltiplas RM CE com lesões hiperintensas multifocais corticais e subcorticais, com restrição à difusão e punctiforme captação de contraste, que resolviam espontaneamente, atrofia cortical progressiva e marcada; múltiplos EEGs evidenciando actividade lenta multifocal e bihemisférica. Foi excluída lesão medular e linfoma sistémico. Realizou 2 biópsias cerebrais antes de iniciar corticoterapia cuja revisão histológica foi discordante entre três hospitais. Fez ainda 2 biópsias oculares por vitrite bilateral: a primeira (vitrectomia) inconclusiva e a segunda (olho contralateral), finalmente compatível com Linfoma Difuso de Grandes Células B.

**Conclusão:** Apresentamos um caso cuja evolução clínica indolente e alterações radiológicas tornavam a hipótese de linfoma primário do SNC pouco provável. Por outro lado, a presença de raros linfócitos B nos tecidos cerebral e ocular biopsados tornaram o diagnóstico anátomo-patológico desafiante, tendo sido apenas possível diagnosticar linfoma primário do SNC, de forma inequívoca, após 4 biópsias. Salientamos, portanto, a heterogeneidade clínica, radiológica e histológica da doença.

**Palavras-chave:** Linfoma primário do sistema nervoso central, vitrite, atrofia cortical, epilepsia, lesões hiperintensas multifocais

## EP-029 NOVA MUTAÇÃO PATOGENICA NO GENE CSF-1R COM FENÓTIPO DE LEUCOENCEFALOPATIA COM ESFERÓIDES

**Pedro Lopes<sup>1</sup>; Margarida Matias<sup>1</sup>; Marina Couto<sup>1</sup>**

1 - Serviço de Neurologia do Hospital do Divino Espírito Santo de Ponta Delgada, EPE

**Introdução:** a leucoencefalopatia com esferóides é uma doença rara, rapidamente progressiva, caracterizada por uma degenerescência progressiva da substância branca. De aparecimento na idade adulta, as suas manifestações clínicas cardinais são alterações cognitivas e comportamentais, alterações motoras e crises convulsivas. Mutações no gene do recetor 1 do factor estimulador das colónias (CSF-1R) estão associadas ao desenvolvimento desta entidade. O padrão de transmissão desta doença é AD, apesar de existirem casos esporádicos descritos.

**Caso clínico:** sexo feminino, 39 anos, sem antecedentes pessoais e familiares de relevo. Quadro progressivo, neste mo-

mento com 3 anos de evolução, de alterações cognitivas com lentificação psicomotora e desatenção marcadas, paraparesia espástica ligeira e ataxia axial, com dificuldade crescente para a marcha. Primeira crise convulsiva tónico clónica generalizada registada aos 2 anos de evolução de doença. Realizou RMN Craniana 3T que revelou significativo hipersinal da substância branca periventricular e nos planos das coronas radiatas e centros semiovais, aspetos compatíveis com leucoencefalopatia. Destacam-se ainda francos fenómenos de atrofia cortico-subcortical global, de predomínio frontal bilateralmente e do corpo caloso. Dada a suspeita clínica, fez painel genético para leucodistrofias e leucoencefalopatias que revelou uma mutação no gene CSF-1R ainda não descrita previamente e que é patogénica. A doente tem verificado um agravamento progressivo do quadro clínico, estando neste momento institucionalizada. O estudo genético dos progenitores ainda não foi efetuado.

**Conclusão:** Apresentamos um caso com características sugestivas de leucoencefalopatia com esferoides. Salienta-se, além do facto de ser uma doença rara, a ausência de história familiar e a presença de uma mutação de significado patogénico ainda não descrita do gene CSF-1R, o que realça a importância de considerar esta entidade no processo de diagnóstico diferencial, mesmo na inexistência de uma história familiar.

**Palavras-chave:** Leucoencefalopatia com esferoides, Gene CSF-1R, Nova mutação

### EP-030 DISTONIA E COREOATETOSE COMO MANIFESTAÇÃO DE UMA DELEÇÃO SIMPLES DE GRANDE DIMENSÃO DO ADN MITOCONDRIAL

Francisco Bernardo<sup>1</sup>; Carlos Figueiredo<sup>1</sup>; Cristina Pereira<sup>2</sup>; Laura Vilarinho<sup>2</sup>; Ricardo Taipa<sup>3</sup>; Manuel Melo Pires<sup>3</sup>; Cristina Costa<sup>1</sup>; Simão Cruz<sup>1</sup>

1 - Serviço de Neurologia, Hospital Prof. Doutor Fernando Fonseca, Amadora; 2 - Unidade de Rastreio Neonatal, Metabolismo e Genética, Departamento de Genética Humana, Instituto Nacional de Saúde Doutor Ricardo Jorge, Porto; 3 - Unidade de Neuropatologia, Hospital Santo António, Centro Hospitalar do Porto, Porto

**Introdução:** As doenças mitocondriais são genética e fenotipicamente muito heterogéneas, mas as deleções simples de grandes dimensões do ADN mitocondrial (mtDNA) associam-se frequentemente a síndromes bem definidas, como oftalmoparésia externa crónica progressiva ou síndrome de Kearns-Sayre. Manifestações extrapiramidais são incomuns neste tipo de alterações genéticas e as fenomenologias hiperkinéticas são particularmente raras.

**Caso Clínico:** Mulher, 67 anos, com antecedentes de diabetes mellitus e mielopatia espondilótica cervical. Mãe com tremor essencial, sem outros antecedentes familiares relevantes. Referia desequilíbrio na marcha e dificuldade na utilização dos membros superiores desde a infância, com agravamento progressivo, e mais recentemente tremor cefálico e diminuição insidiosa da audição bilateralmente. Exame neurológico: ptose palpebral bilateral, nistagmo desencadeado pelo olhar, disartria, distonia cervical e do tronco com tremor cefálico, postura distónica dos dedos das mãos com movimentos coreiformes associados, tremor postural e cinético dos membros superiores e alterações da marcha com características mistas, atáxica e distónica. Sem alterações significativas da força muscular ou sensibilidades profundas. Sem sinais parkinsonianos nem ataxia apendicular. Creatina cinase normal. RM-CE e EMG sem alterações relevantes. A biópsia muscular identificou raras fibras atrofiadas, um evidente predomínio de fibras tipo 1, sem “ra-

gged red fibers”, mas com ocasionais fibras COX negativas. O rastreio de deleções no mtDNA do músculo por PCR revelou a existência de uma deleção simples de grande dimensão (5.9kb), estabelecendo-se assim o diagnóstico definitivo de uma doença mitocondrial.

**Conclusão:** O caso descrito ilustra uma apresentação extrapiramidal incomum de uma doença mitocondrial e a associação particularmente rara com uma deleção simples de grande dimensão do mtDNA. A obtenção de um diagnóstico molecular definitivo tem implicações fundamentais no aconselhamento genético. Perante a suspeita de uma doença mitocondrial, mas com fenótipo inespecífico, o rastreio inicial de deleções no mtDNA é, provavelmente, uma opção eficiente.

**Palavras-chave:** Distonia, Doença mitocondrial, Deleção mtDNA

### EP-031 PARKIN AND GLUCOCEREBROSIDASE MUTATIONS: A RARE ASSOCIATION

Ana Margarida Novo<sup>1</sup>; Cláudia Lima<sup>1</sup>; Mário Sousa<sup>1</sup>; Joana Afonso Ribeiro<sup>1</sup>; Fradique Moreira<sup>1</sup>; Maria Rosário Almeida<sup>2</sup>; Ana Morgadinho<sup>1</sup>; Cristina Januário<sup>1</sup>

1 - Serviço de Neurologia, Centro Hospitalar e Universitário de Coimbra; 2 - Centro de Neurociências e Biologia Celular, Universidade de Coimbra

**Introduction:** Mutation of the Parkin (PARK2) gene is the most common cause of autosomal recessive forms of early-onset Parkinson's Disease (PD). However, the role of heterozygous mutations in PARK2 gene remains controversial. Also, when glucocerebrosidase (GBA) mutations are inherited in an autosomal dominant form, consist a strong risk factor for PD. We hereby present three unrelated patients carrying heterozygous mutations in both PARK2 and GBA gene.

**Clinical Cases:** A 65-year-old female patient, with first motor symptoms observed at age 57 presents a severe, predominantly left akinetic-rigid parkinsonism, with motor fluctuations (off-periods with intense pain and dystonia since the beginning of the disease and delayed on phenomena), dysautonomic features, ocular apraxia and cognitive dysfunction. Genetic study revealed a GBA mutation (Asn370Ser) and a PARK2 mutation (p.Arg402Cys), both in heterozygosity. A 64-year-old male patient presents a severe form of parkinsonism with 21 years of evolution. He has dystonia and marked orthostatic hypotension and cognitive-behavioral changes. GBA mutation (Leu444Pro) and PARK2 mutation (pThr240Met) were revealed in the genetic study. One other female patient developed a right-side parkinsonism at age 69, with rapid worsening since the age of 73. She developed apathy and cognitive dysfunction and died at age 76, presenting severe malnutrition status. Genetic study showed a GBA mutation (Leu444Pro) and a PARK2 mutation (Arg334Cys), both in heterozygosity. Her brother was diagnosed with PD, with negative genetic study.

**Conclusion:** In our small series, patients carrying heterozygous mutations in both PARK2 and GBA gene share some distinct parkinsonian features, that are different from those found in patients carrying homozygous PARK2 mutations. They present a later onset parkinsonism and a more severe form of the disease with rapid evolution, dysautonomia and early cognitive and behavioral dysfunction. The exact role of concurrent heterozygous PARK2 and GBA mutations in their phenotype is unclear.

**Palavras-chave:** Parkin, Glucocerebrosidase, Heterozygous mutations, Parkinsonism



## EP-032 LINFOMA INTRAVASCULAR DO SNC

Pedro Coelho<sup>1</sup>; Madalena Rosário<sup>1</sup>; Mariana Dias<sup>1</sup>; Luís Abreu<sup>1,3</sup>; Filipa Falcão<sup>2</sup>; Luísa Albuquerque<sup>2,3,4</sup>; Rafael Roque<sup>1,5</sup>

1 - Serviço de Neurologia, Departamento de Neurociências e Saúde Mental, Hospital Santa Maria, Centro Hospitalar Lisboa Norte, Lisboa; 2 - Serviço de Neurologia, Departamento de Neurociências e Saúde Mental, Hospital de Santa Maria, Centro Hospitalar Lisboa Norte, Lisboa; 3 - Faculdade de Medicina da Universidade de Lisboa, Lisboa; 4 - Instituto de Medicina Molecular, Lisboa; 5 - Laboratório de Neuropatologia, Serviço de Neurologia, Departamento de Neurociências e Saúde Mental, Hospital de Santa Maria, Centro Hospitalar Lisboa Norte, Lisboa

**Introdução:** O linfoma intravascular é um tipo raro de linfoma extranodal de grandes células, caracterizado por um crescimento selectivo de células neoplásicas dentro do lúmen dos vasos de pequeno e médio calibre de vários órgãos, nomeadamente SNC, pele e pulmões, com elevação da LDH.

**Caso Clínico:** Mulher, 51 anos, admitida por paraprésia com hipostesia e disestesias progressivas, e incontinência esfinteriana, com 3 semanas de evolução. Objectivou-se nível de sensibilidade algica em D12, com disestesias marcadas, reflexos osteotendinosos vivos nos membros inferiores e uma marcha atáxica, com prova de Romberg positiva. A RM medular documentou lesões hiperintensas em D8-D9 e D11-D12, com realce com gadolínio, sugestivas de mielite. A RM-CE demonstrou pequenas lesões hiperintensas na substância branca frontal direita, pós-rolândica esquerda e parietal direita com captação de contraste. O LCR não apresentava alterações, ausência de BOCs, e analiticamente apresentava anemia ligeira (Hb 11.4g/dL) e gamapatia monoclonal de significado indeterminado. Houve uma ausência de melhoria clínica com pulso de metilprednisolona, com agravamento imagiológico. Uma endocardite aguda precoce impediu outras terapêuticas imunomoduladoras e a doente teve alta para reabilitação motora. Três meses depois, é readmitida por crises epiléticas, desorientação espaciotemporal, lentificação psicomotora, defeito de atenção e memória. Mantinha os defeitos neurológicos prévios. A RM-CE revelou novas múltiplas lesões bihemisféricas cerebrais com restrição à difusão e a RM medular revelou extensão longitudinal desde D5 ao cone terminal. A maioria das lesões apresentava realce com gadolínio. A punção lombar revelou hiperproteinorráquia, restante avaliação negativa, incluindo pesquisa de células neoplásicas. Durante toda a evolução clínica a TAC de corpo, níveis de LDH,  $\beta$ 2-microglobulina, screening de vasculites, ECA e angio-RM cerebral foram normais. A biópsia cerebral de uma das lesões revelou linfoma intravascular, iniciando-se tratamento dirigido.

**Conclusão:** O linfoma intravascular pode apresentar-se com síndromes neurológicas isoladas/multifocais, não específicas, de diagnóstico difícil na ausência de pistas sistémicas.

**Palavras-chave:** Linfoma intravascular, Mielopatia, Crises epiléticas, Encefalopatia

## EP-033 ENCEFALOMIELITE PERM: UMA RARA SÍNDROME NEUROLÓGICA PARANEOPLÁSICA

Pedro Coelho<sup>1</sup>; Mariana Dias<sup>1</sup>; Luís Faria De Abreu<sup>1,2</sup>; Filipa Falcão<sup>1</sup>; Luísa Albuquerque<sup>1,3</sup>

1 - Serviço de Neurologia, Departamento de Neurociências e Saúde Mental, Hospital Santa Maria, Centro Hospitalar Lisboa Norte, Lisboa; 2 - Faculdade de Medicina da Universidade de Lisboa, Lisboa; 3 - Instituto de Medicina Molecular de Lisboa, Lisboa

**Introdução:** A encefalomielite PERM enquadra-se nas síndromes “stiff person” e é uma doença neurológica rara que se caracteriza pela presença de rigidez marcada progressiva, espasmos musculares dolorosos estímulo sensíveis, mioclonias, bem como um quadro subagudo de encefalomielite com possível envolvimento do tronco cerebral e do cerebelo. Até 20% dos casos de PERM são paraneoplásicos.

**Caso clínico:** Mulher de 73 anos, previamente autónoma, inicia um ano antes do internamento hospitalar discinésias orofaciais, mioclonias proximais nos 4 membros e alterações da marcha com necessidade de andarilho, com agravamento no último mês por espasmos musculares dolorosos na região lombossagrada e disfagia inconstante para líquidos. No exame neurológico apresentava mioclonias palpebrais e proximais dos 4 membros, blefarospasmo, nistagmo horizontal para o lado da versão ocular, com disфония e disfagia, aumento marcado do tónus nos 4 membros, com espasmos musculares agravados por movimentos voluntários. Pontuava 18/30 no MMSE. A RM-CE e avaliação do LCR, bem como pesquisa de anticorpos anti-GAD, anti-GABA<sub>A</sub>, anti-receptor da glicina, anti-anfifisina e anti-DDPX foram negativas. O EMG documentou actividade muscular contínua simultânea nos músculos agonistas e antagonistas, com ausência de fenómeno de startle por estímulo eléctrico e sonoro. A investigação com TAC toraco-abdomino-pélvica, mamografia, ecografia mamária e pélvica e PET mostraram um carcinoma ductal localizado da mama. Após excisão da lesão, com início de corticoterapia, imunoglobulina mensal e terapêutica sintomática, a doente apresentou melhoria do defeito cognitivo, para 24/30 no MMSE, melhoria significativa das mioclonias e espasmos musculares, com melhoria ligeira da disfagia e hipertonia.

**Conclusão:** Neste caso raro de PERM, identificou-se neoplasia da mama, a mais frequentemente associada, e verifica-se melhoria clínica parcial rápida com a remoção tumoral e início de imunossupressão, de acordo com a literatura. Em 30% dos casos a pesquisa de anticorpos de “stiff person” é negativa.

**Palavras-chave:** PERM, Síndrome paraneoplásica, Stiff person

## EP-034 NEUROPATIA ÓTICA HEREDITÁRIA DE LEBER – UMA CAUSA RARA DE PERDA VISUAL

Michel Mendes<sup>1</sup>; Rita Raimundo<sup>1</sup>; Rafael Jesus<sup>1</sup>; Ana Graça Velon<sup>1</sup>; Andreia Matas<sup>1</sup>

1 - Serviço de Neurologia, Centro Hospitalar de Trás-os-Montes e Alto Douro

**Introdução:** A neuropatia ótica hereditária de Leber (LHON) é uma doença mitocondrial neurodegenerativa rara que afeta o nervo óptico. Caracteriza-se por perda da acuidade visual progressiva, indolor, inicialmente unilateral e que posteriormente afeta o olho contralateral. A sua prevalência na Europa é de 1:50000 habitantes e afeta predominantemente adultos jovens de sexo masculino.

**Caso Clínico:** Relatamos o caso de um jovem de sexo masculino, 18 anos de idade e com antecedentes familiares e pessoais irrelevantes, referenciado a observação neurológica após observação por Oftalmologia por quadro de início súbito, de diminuição da acuidade visual do olho direito, sem dor ocular associada. A clínica foi progressiva, havendo um agravamento ao longo de um mês, sem queixas visuais concomitantes do olho esquerdo.

A investigação efetuada, nomeadamente estudo analítico do soro e LCR, RMN crânio-encefálica e RMN das órbitas, foi normal.

Na presunção de nevríte ótica, iniciou-se tratamento com metilprednisolona em altas doses durante 5 dias sem qualquer evidência de benefício clínico.

Assistiu-se a uma evolução com diminuição progressiva da acuidade visual contralateral, sendo que 3 meses após o início dos sintomas a acuidade visual do olho direito e do olho esquerdo era 0.01 e 0.25 respetivamente. A reavaliação oftalmológica revelou palidez da papila e atrofia ótica bilateral, pior à direita.

Perante a suspeita clínica de LHON foi efetuado estudo genético tendo sido detetado a mutação G11778A, confirmando a hipótese de diagnóstico.

Atualmente, o doente encontra-se a participar num ensaio clínico.

**Conclusão:** Existem diversas neuropatias do nervo ótico que podem mimetizar uma nevríte ótica. Apresentamos um caso de LHON sem aparente história familiar, com intenção de relembrar a existência desta entidade que deve ser suspeitada especialmente em jovens adultos de sexo masculino que desenvolvem perda da acuidade visual bilateral sequencial.

**Palavras-chave:** Nevrite ótica, Neuropatia Ótica Hereditária de Leber, Hereditariedade

### EP-035 PARKINSONISMO JUVENIL ASSOCIADO A NOVA MUTAÇÃO HSD17B10 NUM DOENTE COM DOENÇA HSD10

Madalena Rosário<sup>1</sup>; Oana Moldovan<sup>2</sup>; Inês Chendo<sup>3</sup>; Joana Crawford<sup>3</sup>; Sofia Reimão<sup>4</sup>; Mário Miguel Rosa<sup>1</sup>; Leonor Correia Guedes<sup>1</sup>

1 - Serviço de Neurologia, Departamento de Neurociências e Saúde Mental, Hospital de Santa Maria, Lisboa; 2 - Serviço de Genética, Hospital de Santa Maria, Lisboa; 3 - Serviço de Psiquiatria, Departamento de Neurociências e Saúde Mental, Hospital de Santa Maria, Lisboa; 4 - Serviço de Neuroradiologia, Hospital de Santa Maria, Lisboa

A doença HSD10 é uma patologia mitocondrial ligada ao X, rara, associada a deficiência da hidroxisteroide 17-beta desidrogenase tipo 10 (HSD10). Caracteriza-se por regressão progressiva do neurodesenvolvimento, com início infantil. O fenótipo heterogéneo pode incluir surdez, coreoatetose, epilepsia e miocardiopatia. Existem poucos casos descritos no sexo feminino.

Doente do sexo feminino, com pais saudáveis não consanguíneos. Desenvolvimento psicomotor aparentemente normal até aos 6 anos de idade, quando inicia alterações cognitivas progressivas e alterações comportamentais, com isolamento social e dificuldade no relacionamento com outros. Completou a escolaridade básica através de educação especial. Avaliada pela primeira vez na consulta de Doenças do Movimento aos 17 anos, apresentando défice cognitivo, alterações comportamentais no espectro do autismo e parkinsonismo, associado a hiperreflexia generalizada e mioclonias posturais positivas dos membros superiores. Estudos laboratoriais e imagiológico por RM-CE sem alterações significativas. O DaTSCAN mostrou ligeira assimetria da transmissão dopaminérgica, menor à esquerda, embora dentro dos limites da normalidade. Registrou-se progressão do parkinsonismo e adicionalmente, aos 21 anos, iniciou sintomas psicóticos, com alucinações acústico-verbais, iniciando-se aripiprazol. A avaliação neuropsicológica aos 22 anos mostrou défice cognitivo ligeiro (QI 54). O estudo cromossómico (array CGH) foi normal. Fez-se sequenciação do exoma, que identificou mutação heterozigótica, não descrita previamente, no gene HSD17B10 (c.340 T>A), de novo, consistente com doença HSD10. O estudo de inactivação do X foi

normal. No estudo dos ácidos orgânicos na urina, apresentou aumento da tiglicilina e 2-metil-3-hidroxibutírico, suportando a patogenicidade da mutação.

Descreve-se o caso de uma doente do sexo feminino com uma mutação não previamente descrita no gene HSD17B10 associada a fenótipo complexo de alterações cognitivo-comportamentais, parkinsonismo progressivo e psicose. Desconhecemos na literatura casos de parkinsonismo associado à doença HSD10. O caso descrito expande, assim, o fenótipo já heterogéneo desta doença, reforçando a importância de considerar as doenças mitocondriais no diagnóstico diferencial de parkinsonismo juvenil.

**Palavras-chave:** Doenças mitocondriais, Parkinsonismo, Doença HSD10

### EP-036 POLINEUROPATIA SENSITIVO-MOTORA ATÁXICA, PARKINSONISMO E DISAUTONOMIA COMO MANIFESTAÇÕES DE MUTAÇÃO NO GENE POLG

Lia Leitão<sup>1</sup>; Célia Nogueira<sup>2</sup>; Cristina Pereira<sup>2</sup>; Laura Vilarinho<sup>2</sup>; Cristina Costa<sup>1</sup>; Simão Cruz<sup>1</sup>

1 - Serviço de Neurologia, Hospital Prof. Dr. Fernando da Fonseca, Amadora; 2 - Unidade de Rastreio Neonatal, Metabolismo e Genética, Departamento de Genética Humana, Instituto Nacional de Saúde Doutor Ricardo Jorge, Porto

**Introdução:** As mutações em genes do ADN nuclear (nDNA) envolvidos no funcionamento mitocondrial são colectivamente a causa mais frequente de doenças mitocondriais. Entre estes, o gene da polimerase gama (POLG) é o mais frequentemente implicado e, tal como as restantes causas de doença mitocondrial, produz uma grande variabilidade fenotípica.

**Caso Clínico:** Mulher de 67 anos, sem antecedentes pessoais ou familiares relevantes e sem consanguinidade. Aos 64 anos iniciou insidiosamente desequilíbrio da marcha e sintomas sensitivos nos membros inferiores (MIs), seguidos de fraqueza muscular distal nos MIs. Mais recentemente começou a notar tremor de repouso das mãos e nos últimos meses surgiu sensação de tonturas em ortostatismo e episódios de síncope nesse contexto. O exame neurológico actual evidencia sinais de polineuropatia sensitivo-motora e parkinsonismo simétrico, sem alteração dos movimentos oculares nem ptose, com ataxia axial de características sensitivas. Apresenta ainda hipotensão ortostática e livedo reticularis em ortostatismo. Investigação inicial: RM-CE sem alterações; EMG com polineuropatia axonal sensitivo-motora grave; creatina cinase elevada (máximo 620). Atendendo às múltiplas manifestações neurológicas concomitantes, sem outra etiologia identificada, colocou-se a hipótese de doença mitocondrial. A biópsia muscular não revelou alterações histológicas. Prosseguiu-se com rastreio de deleções no ADN mitocondrial de músculo que identificou múltiplas deleções. Procedeu-se então ao estudo de um painel de genes "mitocondriais" do nDNA que revelou uma nova variante [p.Leu392Val (c.1174C>G)], provavelmente patogénica, em heterozigotia no gene POLG. Resposta parcial do tremor à Levodopa.

**Conclusões:** A coocorrência de parkinsonismo e polineuropatia com envolvimento motor, e a ausência de ptose ou PEO são aspectos muito incomuns em fenótipos associados ao gene POLG. A disautonomia clínica grave não se encontra descrita em associação com este gene e a fisiopatologia neste caso é provavelmente multifactorial. Outro aspecto muito importante deste caso é a identificação de uma nova mutação no gene POLG.

**Palavras-chave:** Doença Mitocondrial, POLG1, Disautonomia, Polineuropatia Sensitivo-motora, Parkinsonismo

## EP-037 MENINGITE AGUDA A HERPES SIMPLEX TIPO 2 – UM CASO DE RECORRÊNCIA TARDIA?

Elisa Martins Silva (Portugal)<sup>1</sup>; Liliana Pereira (Portugal)<sup>1</sup>; Inês Marques (Portugal)<sup>1</sup>

1 - Serviço de Neurologia, Hospital Garcia de Orta, Almada, Portugal

**Introdução:** A meningite recorrente é um quadro clínico raro, tendo como principais etiologias: infeções, neoplasias, doenças inflamatórias crónicas e fármacos. A Meningite de Mollaret, ou meningite asséptica recorrente benigna, ocorre tipicamente em adultos jovens, com prevalência do sexo feminino, sendo o agente etiológico mais frequente o herpes simplex virus tipo 2 (HSV-2).

**Caso Clínico:** Mulher de 35 anos, com antecedentes de meningite viral aos 20 anos, sem agente identificado e sem terapêutica instituída. Sem história epidemiológica relevante, nomeadamente história de herpes genital. Internada por quadro de instalação aguda, e agravamento progressivo, de cefaleia acompanhada de náuseas e fotofobia. Apresentava sinais meníngeos no exame neurológico, sem alterações no exame objetivo, tendo a análise do líquido cefalorraquidiano mostrado pleocitose linfocítica. Admitiu-se meningite linfocítica, provavelmente viral, tendo iniciado tratamento com Aciclovir endovenoso. Da investigação realizada destacou-se: RM-Encefálica com reforço de sinal meníngeo na convexidade cerebral bilateralmente, em concordância com processo inflamatório, excluindo alterações encefálicas; avaliação analítica com IgG positiva para HSV-2 no soro e restantes serologias negativas; PCR positiva para DNA de HSV-2 no líquido cefalorraquidiano. Assumiu-se o diagnóstico de meningite aguda por HSV-2, assistindo-se a uma resolução completa do quadro clínico durante o internamento.

**Conclusões:** Apresenta-se o caso de uma mulher com dois episódios de meningite viral, de sintomatologia idêntica, aos 20 e 35 anos de idade, respetivamente. O diagnóstico de Meningite de Mollaret, segundo os critérios de Bruyn, requer a ocorrência de pelo menos 3 episódios, separados por períodos assintomáticos com duração de semanas a meses. No entanto e de acordo com a literatura, existem casos com cursos mais prolongados de doença, à semelhança do acima descrito. A recuperação espontânea é a norma, sendo o benefício da terapêutica com antivirais, tanto no tratamento agudo como na prevenção de recorrências, ainda incerto.

**Palavras-chave:** Meningite linfocítica, Meningite recorrente, Meningite de Mollaret, Herpes simplex virus tipo 2

## EP-038 LEUCOENCEFALOPATIA MULTIFOCAL PROGRESSIVA DE LOCALIZAÇÃO ATÍPICA EM DOENTE COM VIH – NEM SEMPRE UM DIAGNÓSTICO LINEAR

Ana André (Portugal)<sup>2</sup>; Catarina Félix (Portugal)<sup>2</sup>; Helena Machado (Portugal)<sup>2</sup>; Micael Mendes (Portugal)<sup>2</sup>; Motasem Shamasna (Portugal)<sup>2</sup>; Ana Proença (Portugal)<sup>4</sup>

2 - Serviço Neurologia, Centro Hospitalar e Universitário do Algarve; 3 - Serviço Medicina Interna, Centro Hospitalar e Universitário do Algarve; 4 - Serviço Doenças Infecciosas, Centro Hospitalar e Universitário do Algarve

A leucoencefalopatia multifocal progressiva (PML) é uma doença desmielinizante do sistema nervoso central, secundária à infeção pelo vírus John Cunningham (JC). Envolve preferen-

cialmente a região supratentorial subcortical e afeta indivíduos com imunodeficiência celular.

Mulher de 47 anos, com antecedentes pessoais de infeção por VHC, VIH sem terapêutica, doença renal crónica e atual consumidora de cocaína. Recorre ao serviço de urgência por quadro, com duas semanas de evolução, de descoordenação dos movimentos do hemicorpo esquerdo associado a diminuição da sensibilidade contralateral. Ao exame neurológico apresentava voz escandida, hipoestesia algica à direita, hemiataxia esquerda e marcha atáxica. A RM-CE revelou uma lesão envolvendo o pedúnculo cerebeloso médio esquerdo e região paravermiana do cerebelo, hipointensa em T1 e hiperintensa em T2/FLAIR, sem restrição à difusão nem realce após contraste. O estudo analítico inicial apresentou CD4 202 células/uL, carga viral 165.028x10<sup>3</sup>cel/mL, citoquímica do LCR normal, com restante estudo autoimune, serologias e microbiologia negativas no sangue e LCR. Foi considerada inicialmente hipótese de lesão inflamatória. A doente iniciou a terapia antirretroviral (TARV) e completou cinco dias de metilprednisolona. O quadro neurológico progrediu com aparecimento de nistagmo horizontal multidirecional, ataxia apendicular bilateral e instabilidade postural. Uma nova RM-CE revelou progressão da lesão com envolvimento de novo da protuberância e pedúnculo cerebeloso médio direito. Neste período, foi realizada uma nova PL que revelou PCR positivo para o vírus JC. Foi colocada hipótese de leucoencefalopatia multifocal progressiva. A doente iniciou mirtazapina e amantadina, mantendo, no entanto, progressão dos sintomas.

Nos doentes com VIH, o diagnóstico de PML tornou-se menos frequente desde a introdução da TARV; o envolvimento cerebeloso e do tronco cerebral como primeira manifestação é incomum. Desta forma, este caso alerta para a necessidade de considerar a PML como diagnóstico diferencial de lesões crescentes na fossa posterior, em doentes imunossuprimidos, na ausência de outra patologia mais frequente.

**Palavras-chave:** Anandre89, ECS0814, CHUA!

## EP-039 ENXAQUECA VESTIBULAR

Rodrigo Palhas Vieira<sup>1</sup>; Catarina Damas<sup>1</sup>; Gonçalo Bonifácio<sup>1</sup>; André Militão<sup>1</sup>; Rui Pedro Guerreiro<sup>1</sup>

1 - Centro Hospitalar de Setúbal

**Introdução:** A Enxaqueca Vestibular (EV) é uma entidade clínica heterogénea, caracterizada por episódios recorrentes de enxaqueca acompanhados por sintomas vestibulares.

**Caso clínico:** Sexo feminino, 19 anos de idade, recorreu ao Serviço de Urgência por sensação de vertigem subjectiva, de-sequilíbrio, náuseas, vómitos, precedidos de cefaleia hemicraniana direita, pulsátil e fotofobia com 8 horas de evolução. Da anamnese, foi identificado um padrão recorrente destes episódios. Do exame neurológico, destacava-se nistagmo horizontal com fase rápida para a esquerda, sinal de Romberg e desvio no teste de Unterberger para a direita. Na sequência da investigação clínica – sinais vitais estáveis, analiticamente sem alterações valorizáveis, ressonância magnética encefálica com estudo vascular sem alterações – assumiu-se EV. Pela persistência dos sintomas e sinais neurológicos apesar de terapêutica sintomática instituída, a doente foi medicada com três pulsos de metilprednisolona (ev.), tendo revertido a dor e o défice neurológico.

**Conclusão:** Vertigem e enxaqueca são ambas patologias prevalentes. A presença de quadro recorrente de vertigem associado a cefaleia sugere tratar-se de Enxaqueca vestibular e não de duas comorbidades coincidentes.

Como descrito na literatura, este caso confirma a tendência

da EV no sexo feminino.

Dados epidemiológicos confirmam que síndromes migranosas são a causa mais comum de vertigem e desequilíbrio na adolescência.

Como os estudos mais recentes da literatura informam, confirma-se a eficácia da corticoterapia na EV.

Deve haver elevado índice de suspeição desta entidade no diagnóstico diferencial com Acidente Vascular Cerebral isquémico, enxaqueca com sinais do tronco cerebral ou vertigem que apresentam diferentes abordagens terapêutica.

**Palavras-chave:** vestibular, enxaqueca, enxaqueca vestibular

## EP-040 QUANTITATIVE EYE MOVEMENT ANALYSIS IN PRION DISEASE PRESENTING WITH NYSTAGMUS, ATAXIA AND FOCAL STATUS EPILEPTICUS

**Inês Gomes<sup>1</sup>; Inês Cunha<sup>1</sup>; Ana Inês Martins<sup>1</sup>; Patrícia Marques<sup>1</sup>; Helena Gens<sup>1</sup>; Conceição Bento<sup>1</sup>; João Lemos<sup>1,2</sup>**

1 - Neurology Department, Coimbra University and Hospital Centre, Coimbra, Portugal; 2 - Faculty of Medicine, Coimbra University, Coimbra, Portugal

**Introduction:** Creutzfeldt-Jakob disease (CJD) is a spongiform neurodegenerative disorder with a wide spectrum of manifestations. Abnormal eye movements have been reported as a presenting feature, but detailed eye movement analysis is rarely provided. Ocular motor abnormalities in CJD usually point to cortical, brainstem and/or cerebellar involvement. We provide quantitative eye movement analysis in an autopsy-proven CJD patient who presented with predominant cerebellar and cortical involvement.

**Clinical case:** A 70-year-old man, with previous prostate cancer, presented with a 3-week history of imbalance, left-sided motor weakness and involuntary movements. Neuro exam showed left-sided hemiparesis grade 4+, left-sided limb and gait ataxia, and episodic left body myoclonus. Video-oculography revealed right beating nystagmus (mean slow phase velocity [SPV], 3.4°/s) in dark, left beating nystagmus in light (SPV 2.6°/s), gaze-evoked nystagmus (SPV 9.0°/s), saccadic pursuit (gain, 0.3), normal saccades, hypoactive optokinetic responses (gain ~0.3 horizontally and vertically), left beating nystagmus after head shaking (4.0°/s) and during mastoid vibration (11°/s), mildly hypoactive horizontal head impulses (0.59 right, 0.76 left) and normal vertical head impulses. EEG revealed right centroparietal focal status epilepticus. Search for occult malignancy, serologies, CSF analyses, anti-onconeural antigen, auto-immune panel and brain MRI were all unrevealing. Rapidly neurologic decline was observed and the patient was admitted in the intensive care unit. Three weeks later, CSF was positive for 14.3.3 protein, EEG showed periodic sharp wave complexes and brain MRI revealed diffusion restriction and T2/FLAIR hyperintensities within the cerebellum, basal ganglia, thalamus, and cortex, suggestive of sporadic CJD (sCJD). He died one month later and the neuropathological study confirmed the diagnosis.

**Conclusion:** Eye movement abnormalities were helpful in our case in pointing to asymmetric cerebellar involvement and sparing of the dorsal vermis, fastigial nucleus and the brainstem, early on in the disease process, supporting limbs' motor findings, and clearly predating imaging abnormalities.

**Palavras-chave:** Creutzfeldt-Jakob, Nystagmus, Ataxia, Cerebellum

## EP-041 CEFALEIA NUMULAR PROVAVELMENTE SECUNDÁRIA A HIDROCEFALIA OBSTRUTIVA CONGÊNITA

**Linda Azevedo Kauppila<sup>1</sup>; Nuno Farinha<sup>2</sup>; Isabel Pavão Martins<sup>1,3,4</sup>**

1 - Serviço de Neurologia, Departamento de Neurociências e Saúde Mental, Hospital Santa Maria, Centro Hospitalar Lisboa Norte, Lisboa; 2 - Serviço de Neurocirurgia, Departamento de Neurociências e Saúde Mental, Hospital Santa Maria, Centro Hospitalar Lisboa Norte, Lisboa; 3 - Faculdade de Medicina da Universidade de Lisboa, Lisboa; 4 - Laboratório de Estudos de Linguagem, Faculdade de Medicina da Universidade de Lisboa, Lisboa

**Introdução:** A cefaleia numular, descrita em 2002, constitui uma cefaleia primária, localizada a uma região circunscrita do escalpe, de patogénese desconhecida. Reportamos um caso de cefaleia numular provavelmente atribuída a hidrocefalia obstrutiva.

**Caso clínico:** Homem, 51 anos, sem antecedentes relevantes, com história de 1.5 anos de evolução de cefaleia parietal esquerda, na alta convexidade, arredondada (forma de moeda, 1.5 – 2 cm diâmetro), de localização circunscrita, descrita como guinada/facada, intensidade moderada, em episódios de 5 minutos, de frequência variável até 3 episódios/semana. Sem triggers ou agravantes conhecidos, nem sinais/sintomas acompanhantes. O exame neurológico era normal. A RM-CE documentou hidrocefalia tetraventricular sem sinais de atividade e um quisto infra-vermiano que deslocava o vérmis cerebeloso superiormente, impedindo a comunicação com a cisterna magna (quisto de bolsa de Blake). A gabapentina (titulação até 900 mg/dia) não foi eficaz. O doente foi submetido a uma ventriculostomia do pavimento do III ventrículo, por via endoscópica. Clinicamente, no primeiro mês após a cirurgia, o doente referiu marcada melhoria com apenas 2 episódios de cefaleia nesse período.

**Conclusão:** Embora a maioria das cefaleias numulares seja considerada primária, existem casos secundários. Embora o seguimento não seja ainda longo, este caso sugere que também se pode associar a hidrocefalia obstrutiva (quisto da bolsa de Blake) devido à estrita relação temporal entre a realização de ventriculostomia e a melhoria significativa das queixas.

**Palavras-chave:** Cefaleia numular, Hidrocefalia, Ventriculostomia

## EP-042 ENCEFALITE ANTI-NMDAR E INFECÇÃO VIH: UMA ASSOCIAÇÃO EM RECONHECIMENTO

**Carolina Lopes<sup>1</sup>; Pedro Palma<sup>2</sup>; Susana Silva<sup>2</sup>; Madalena Pinto<sup>1</sup>**

1 - Serviço de Neurologia, Centro Hospitalar de São João; 2 - Serviço de Doenças Infecciosas, Centro Hospitalar de São João

**Introdução:** A encefalite infecciosa é a causa mais comum de envolvimento neurológico em doentes com infeção VIH. No entanto, outras causas de encefalite deverão ser consideradas no diagnóstico diferencial destes doentes, pelas implicações terapêuticas e prognósticas.

**Caso Clínico:** Homem de 51 anos, com infeção VIH, sob terapêutica antiretroviral (TARV), estudo recente com carga vírica 3890 cópias/mL e contagem de CD4+ 284 células/mm<sup>3</sup>. Internado por alterações do comportamento com três semanas de evolução. Registado pico febril único. Infeção respiratória um mês antes. À observação, apresentava sonolência, défice atencional, desorientação têmporo-espaçial, discurso confuso e défice de memória episódica; restante exame normal. Estudo analítico e TC cerebral normais. LCR com 75 células/mm<sup>3</sup> (100% mononucleares), 1.87g/L de proteínas e glicorráquia normal. Apresentava

dissociação da carga vírica do VIH no sangue e LCR (7240 versus 97968 cópias/mL, respectivamente). Iniciou terapêutica com ampicilina, ceftriaxone e aciclovir por suspeita de meningoencefalite infecciosa. O electroencefalograma revelou actividade lenta frontotemporal esquerda. A RM cerebral apresentava hipersinal em T2/FLAIR temporo-mesial, talâmico e insular esquerdos. O estudo microbiológico do sangue e LCR foi negativo, pelo que suspendeu terapêutica antimicrobiana. Foi considerado o diagnóstico de encefalite autoimune, e os anticorpos anti-receptores NMDA (NMDAR) foram positivos no LCR. A pesquisa de neoplasia sistémica foi negativa. Iniciou metilprednisolona endovenosa, seguida de plasmáfereze, imunoglobulinas ev e rituximab, e otimizada TARV para esquema com melhor penetração no SNC, verificando-se melhoria clínica franca.

**Discussão:** Apresentamos um caso de encefalite anti-NMDAR em doente com infecção VIH e dissociação da carga vírica no sangue e LCR. O desenvolvimento de encefalite anti-NMDAR está classicamente associado a neoplasias sistémicas e infecções víricas precedentes. Existem poucos casos descritos desta patologia em doentes com infecção VIH. Embora várias hipóteses tenham sido postuladas sobre a relação entre as duas patologias, o papel definitivo do VIH no desenvolvimento de encefalite anti-NMDAR ainda não está estabelecido.

**Palavras-chave:** Encefalite, NMDAR, VIH

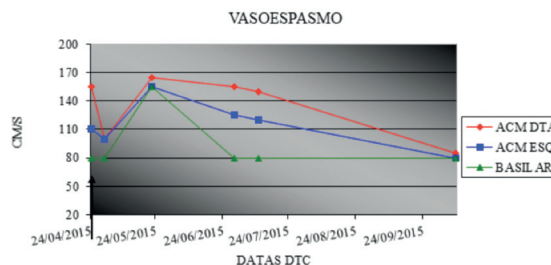
### EP-043 CEFALIA PERSISTENTE DIÁRIA EM DOENTE COM VASOSPASMO E BOA RESPOSTA À NIMODIPINA

**Daniela Pimenta Silva**<sup>1</sup>; **Maria Fátima Soares**<sup>1</sup>; **Vanessa Almeida**<sup>1</sup>; **Ana Catarina Fonseca**<sup>1</sup>

1 - Centro Hospitalar Lisboa Norte

**Introdução:** A cefaleia persistente diária desde o início (NDPH) é uma entidade que, apesar de critérios de diagnóstico bem definidos, apresenta grande heterogeneidade clínica demonstrada em séries e descrições de casos clínicos, evidenciando dificuldades importantes no diagnóstico diferencial e tratamento.

**Caso:** Mulher, 49 anos, sem antecedentes relevantes. Observada em CE de Neurologia por história de cefaleia quase diária com um ano de evolução, fronto-parietal bilateral, por vezes pulsátil ou tipo pressão, de intensidade ligeira a moderada, sem foto ou fonofobia. Sem melhoria com AINEs. Negava factores desencadeantes, abuso medicamentoso ou terapêutica com fármacos adrenérgicos. O EN era normal e TC-CE sem alterações. Fez-se terapêutica com amitriptilina 12.5mg, sem benefício. Realizou um Doppler Transcraniano (DTC) que mostrou turbulência e aumento da velocidade da ACM direita (VM=155), pelo que foi medicada com nimodipina. Repetiu DTC 6 dias depois, tendo-se verificado normalização das velocidades e a doente esteve assintomática durante 3 semanas. Após suspensão da nimodipina, a cefaleia recorreu e acompanhou-se de aumento das velocidades de ambas as ACM e do 1/3 distal da artéria basilar, tendo normalizado novamente após reintrodução da nimodipina (gráfico). A RM-CE e a AngioRM correspondente ao último Doppler após 4 meses de terapêutica foram normais. O estudo de LCR (exame citoquímico, serologias e vírus neurotróficos) foi negativo.



**Discussão:** Descreve-se pela primeira vez a relação directa entre cefaleia e vasospasmo por DTC, com correspondente resposta à nimodipina, no contexto de NDPH. Embora possa ser discutível esta classificação, as características da cefaleia não permitem que se enquadre inequivocamente noutra critério de diagnóstico da Classificação Internacional de Cefaleias, e causas secundárias foram excluídas. Desta forma, admite-se uma subforma de NDPH com boa resposta à nimodipina, como já foi proposto. Pretende-se ainda realçar o papel do DTC na monitorização da cefaleia, com possíveis implicações na fisiopatologia e tratamento desta entidade pouco esclarecida.

**Palavras-chave:** cefaleia persistente diária, vasospasmo, doppler transcraniano

### EP-044 (NOT SO) TRAUMATIC BILATERAL SIXTH NERVE PALS

**Cláudia Lima**<sup>1</sup>; **Inês Cunha**<sup>1</sup>; **Ana Inês Martins**<sup>1</sup>; **Fernando Matias**<sup>1</sup>; **Olga Machado**<sup>2</sup>; **Dalila Coelho**<sup>3</sup>; **João Lemos**<sup>4,5</sup>

1 - Neurology Department, Coimbra University Hospital Centre, Coimbra, Portugal; 2 - Neuroradiology Department, Coimbra University Hospital Centre, Coimbra, Portugal; 3 - Ophthalmology Department, Coimbra University Hospital Centre, Coimbra, Portugal; 4 - Neurology Department, Coimbra, University Hospital Centre, Coimbra, Portugal; 5 - Faculty of Medicine, Coimbra University, Coimbra, Portugal

**Background:** The anatomy of the sixth cranial nerve makes it especially vulnerable to changes in intracranial pressure, which may cause traction along its subarachnoid course. Accordingly, bilateral sixth nerve palsy (6NP) usually results from increased intracranial pressure and less often from decreased intracranial pressure (DIP). Head/direct trauma on the other hand is an extremely infrequent cause of bilateral 6NP and other causes should be discarded in this context, with only a few poorly documented cases reported in the literature. We present a patient with bilateral 6NP subsequent to sequential head and spinal trauma in whom further work-up showed imagiological evidence for DIP and possible spinal CSF fistula.

**Clinical case:** A 64-year-old female presented with sudden-onset orthostatic headache and binocular horizontal diplopia after minor head trauma. One week prior to presentation she suffered a fall resulting in a L5 fracture for which she was treated conservatively. Exam showed bilateral 6NP with no abduction past midline. The remaining exam, including optic fundi and visual fields, was unremarkable. Hess test showed incomitant esotropia, increasing in lateral gaze. Brain MRI showed diffuse pachymeningeal enhancement. Spinal MRI showed a thin lower thoracic epidural CSF collection and discrete cervicothoracic epidural enhancement consistent with possible CSF fistula location. The patient was treated conservatively with steroids, bed rest and hydration, and discharged after headache resolution. Two months later, there was marked improvement of the pachymeningeal thickening on MRI. The patient has since developed bilateral medial rectus contracture and was treated with local

botulinum toxin, showing only mild improvement.

**Conclusion:** Direct involvement of the sixth nerve from head trauma is rare and other causes should be ruled out. In our case, we speculate that intracranial hypotension causing bilateral 6NP was associated with a thoracic CSF fistula which might have developed after major spinal trauma.

**Palavras-chave:** CSF hypotension, CSF leak, Abducens palsy, Sixth nerve palsy, Bilateral, Traumatic

## EP-045 MENINGOENCEFALITE CRÓNICA A HERPES SIMPLEX VIRUS TIPO 2

Mariana R. Costa<sup>1</sup>; Miguel O. Santos<sup>1</sup>; Luís Abreu<sup>1</sup>; Isabel L. Amorim<sup>1</sup>; Mónica Santos<sup>1</sup>; Manuel A. Correia<sup>1</sup>; Marta Custódio<sup>1</sup>; José Pimentel<sup>1</sup>; Filipa Falcão<sup>1</sup>; Luísa Albuquerque<sup>1</sup>

1 - Hospital de Santa Maria

**Introdução:** A meningoencefalite crónica caracteriza-se clinicamente pela instalação insidiosa de cefaleias, letargia, náuseas, perda ponderal, febre baixa, meningismo e sinais focais. Constitui uma entidade rara, descrita sobretudo em crianças e doentes imunodeprimidos e pode ser auto-imune primária ou secundária a uma meningoencefalite infecciosa.

**Caso Clínico:** Mulher de 59 anos, antecedentes irrelevantes, com 2 meses de evolução de anorexia, perda ponderal, sonolência excessiva, desorientação e perda progressiva de autonomia a condicionar dependência total nas AVD. Sem febre, cefaleias ou movimentos involuntários. À observação apresentava-se sonolenta, desorientada no tempo, espaço e pessoa, com defeito de nomeação, ecolália, perseveração, sem sinais meníngeos. A RMCE demonstrou uma "faixa" contínua de hipersinal leptomeníngeo e cortical temporal bilateral em T2/FLAIR com envolvimento dos hipocampos, mais marcado à direita, com realce pelo gadolínio. Analiticamente apresentava serologia HIV negativa, ECA e IgG4 normais, estudo de auto-imunidade e IGRA negativos. A PL revelou uma pleocitose linfocítica (106 células/mm<sup>3</sup>) e hiperproteinorráquia (239mg/dL), sem células neoplásicas, PCR HSV2 e EBV positivas. A biópsia cerebral mostrou processo inflamatório crónico, sem inclusões intranucleares, PCR HSV2 positiva. Cumpriu 21 dias de aciclovir e 4 de dexametasona. Progrediu para afasia global, desinibição, hiperfamiliaridade, hipersexualidade e hiperoralidade, medicada com clozapina e fluoxetina e, posteriormente, VPA por crises epilépticas. O LCR mostrou diminuição da pleocitose linfocítica e hiperproteinorráquia, PCR HSV2 e EBV negativas. A RMCE revelou resolução das lesões captantes de contraste, persistindo lesões sequelares extensas. O estudo das populações linfocitárias séricas e imunofenotipagem do LCR foi normal. As serologias IgM Ac-antiHSV2 e antiVCA foram negativas, IgG positivas. Aguarda PCR EBV no córtex e anticorpos anti-neuronais.

**Conclusões:** O caso descrito salienta-se pela raridade da meningoencefalite sub-aguda/crónica pós infecciosa, e pelo agente identificado, o HSV2. Admite-se que a infeção do SNC por HSV2 tenha activado uma resposta imunológica persistente, resultando num quadro de encefalite autoimune secundária.

**Palavras-chave:** Meningoencefalite crónica viral, Herpes Simplex tipo 2, Encefalite

## EP-046 EPILEPSIA TEMPORAL MESIAL COMO APRESENTAÇÃO ATÍPICA DE NEUROSSÍFILIS

Inês Antunes Cunha<sup>1</sup>; Ana Brás<sup>1</sup>; Inês Gomes<sup>1</sup>; Luciano Almendra<sup>1</sup>; Fradique Moreira<sup>1</sup>; Daniela Jardim Pereira<sup>2</sup>; Cesar Nunes<sup>2</sup>; João Lemos<sup>1</sup>; Conceição Bento<sup>1</sup>; Francisco Sales<sup>1</sup>

1 - Serviço de Neurologia do Centro Hospitalar da Universidade de Coimbra; 2 - Serviço de Neurorradiologia do Centro Hospitalar da Universidade de Coimbra

**Introdução:** A Neurosífilis (NS) é uma infeção do SNC causada pelo *Treponema pallidum*, mimetizando uma variedade de condições neurológicas. O envolvimento temporal mesial é relativamente raro. Embora a incidência de NS tenha diminuído nas últimas décadas, observa-se uma tendência ao recrudescimento por mudanças comportamentais e socioeconómicas da sociedade, tornando-se primordial retomar a discussão sobre o tema.

**Caso Clínico:** Doente do sexo masculino, 54 anos, antecedentes de DM e HTA, observado no serviço de urgência após episódio sugestivo de evento crítico, caracterizado por desvio cefálico forçado direito, postura distónica do hemisfério direito, com afasia e amnésia pós-ictal. Realizou EEG que mostrou lentificação e atividade paroxística na região frontotemporal esquerda e RMN-CE que revelou uma assimetria dos hipocampos com atrofia e hipersinal temporal mesial esquerdo. Após introdução de terapêutica anti-epiléptica (LVT2g/d), não se verificaram novos eventos. Volvidos 3 meses, assistiu-se a um agravamento clínico caracterizado por novas crises, marcada alteração comportamental (desinibição) e queixas mnésicas. Na avaliação cognitiva breve apresentava MoCA 17/30 com erros na evocação, nomeação, atenção e função visuoespacial. No restante exame neurológico não apresentava sinais focais, à exceção de pupilas tónicas. O teste ELISA para Sífilis quantificou um título de IgG>5 e IgM 0,5. O estudo do LCR revelou hiperproteinorráquia, bandas oligoclonais positivas, teste RPR reativo e teste FTA positivo forte. A RMN-CE mostrava múltiplas lesões hiperintensas da substância branca em T2, a maior localizada a nível frontal anterior esquerdo. Concluído o esquema antibiótico recomendado de 21 dias, verificou-se uma melhoria clínica significativa com remissão das crises e na reavaliação neuroimagiológica aos 3 meses, resolução das lesões anteriormente descritas, mantendo-se apenas a atrofia temporal mesial esquerda.

**Conclusões:** O espectro polimórfico da NS dificulta o seu diagnóstico clínico. Do ponto de vista imagiológico, a NS deverá ser considerada como diagnóstico diferencial nos casos de suspeita de epilepsia temporal mesial dado o seu potencial mimetizador.

**Palavras-chave:** Neurosífilis, Epilepsia temporal, Esclerose Mesial

## EP-047 PARALISIA ISOLADA DO NERVO HIPOGLOSSO COMO COMPLICAÇÃO DE MONONUCLEOSE INFECCIOSA

Diogo Reis Carneiro<sup>1</sup>; Ana Morgadinho<sup>1</sup>

1 - Serviço de Neurologia, Centro Hospitalar Universitário de Coimbra

**Introdução:** Nas complicações neurológicas da Mononucleose Infecciosa (MI) incluem-se meningites, encefalites ou neuropatias periféricas, mas raramente paralisias isoladas de pares cranianos.

**Caso Clínico:** Doente de 21 anos, sem antecedentes patológicos nem medicação habitual, que se apresenta com odinofagia, disartria e disfagia ligeira desde há 10 dias, febre baixa e um diagnóstico de amigdalite eritemato-pultácea medicada com amoxicilina e ácido clavulânico. Desde há 3 dias notava uma assimetria da hemilíngua esquerda. Objectivamos parésia e ligeira atrofia da hemilíngua esquerda, com desvio ipsilateral na protusão e limitação no movimento. Acrescentava-se uma disseminação ganglionar cervical e submandibular bilateral. Não apresentava fasciculações, hemihipostesia ou disgueusia. No restante exame neurológico não se encontravam alterações,

nomeadamente dos últimos pares cranianos. O exame otorrinolaringológico não evidenciava comprometimento da função laríngea. Analiticamente apresentava uma linfocitose relativa e leve comprometimento hepático, sem outros marcadores infecciosos/inflamatórios. As serologia do vírus Epstein-Barr (VEB) –IgM e IgG anti-VCA eram positivos, com EBNA negativo, confirmando a primoinfecção. A imagem cerebral excluiu dissecação vertebral como causa desta lesão. Admitiu-se a compressão do nervo hipoglosso pelas volumosas adenomegalias submandibulares decorrentes da MI como etiologia da parésia. A doente foi orientada para consulta de Terapia da Fala. Foi realizado ciclo de 10 dias de prednisolona 1mg/kg/dia, com recuperação da motricidade da língua total após 3 meses.

**Conclusão:** As paralisias de nervos cranianos de etiologia infecciosa são raras e habitualmente causadas por acção directa do microorganismo ou pós-infecciosa, de origem imunológica. A etiologia mecânica, por compressão desses nervos é de considerar, aquando da alteração da conformação de estruturas adjacentes ao trajecto dos nervos. O prognóstico desta situação, nomeadamente em contexto de primoinfecção por VEB, é benigno, com necessidade exclusiva de terapêutica de suporte.

**Palavras-chave:** Mononucleose Infecciosa, Vírus Epstein-Barr, Nervo Hipoglosso

## EP-048 MONONEUROPATIA TROCLEAR APÓS FEBRE Q

Elisa Martins Silva<sup>1</sup>; Ana Cláudia Ribeiro<sup>1</sup>; Liliana Pereira<sup>1</sup>

1 - Serviço de Neurologia, Hospital Garcia de Orta, Almada, Portugal

**Introdução:** Infeções são causas incomuns de monoparésia do quarto nervo craniano. Na infeção por *Coxiella burnetti*, conhecida pela variabilidade de apresentações clínicas, o envolvimento neurológico não é frequente (2,2 a 22% em séries de casos), sendo as manifestações periféricas raras e possivelmente associadas a mecanismos imunomediados.

**Caso Clínico:** Homem de 42 anos, caçador e criador de cães, que iniciou quadro de febre alta persistente, associada a cefaleia, mialgias, dor abdominal, colúria e acolia. Avaliado na urgência ao 5º dia de febre, analiticamente com linfopenia, trombocitopenia, lesões hepática e renal agudas. Medicado empiricamente com doxiciclina, com melhoria clínica e apirexia ao fim de 48 horas.

Onze dias após o início deste quadro, já sem sintomas e tendo terminado antibioticoterapia, iniciou queixas de diplopia. Ao exame neurológico apresentava diplopia binocular, vertical, em todas as posições do olhar, com hipertropia ligeira do olho esquerdo e reflexo de Hirschberg assimétrico. Cortina de Hess identificou disfunção do quarto nervo esquerdo.

Da investigação realizada destacou-se: RM-encefálica e das órbitas sem alterações; investigação do líquido cefalorraquidiano excluindo alteração da pressão intracraniana, com estudo citoquímico normal; avaliação analítica com anticorpos para a *Coxiella burnetti* fase 2 IgG negativo, IgM positivo.

Assumiu-se o diagnóstico de mononeuropatia craniana do quarto nervo esquerdo após Febre Q aguda, assistindo-se a remissão espontânea e completa da diplopia durante o mês seguinte.

**Conclusões:** Apresenta-se um caso de monoparésia do quarto nervo craniano, de instalação após resolução aparente de quadro febril posteriormente identificado como Febre Q. De acordo com a literatura, são raros os casos de atingimento direto do nervo pela infeção. Atendendo à remissão das queixas sem posterior terapêutica dirigida, admite-se lesão por prová-

vel mecanismo imunomediado.

Sendo uma causa rara de mononeuropatia craniana, foi a integração com os sintomas prévios e contexto epidemiológico que permitiu o diagnóstico etiológico.

Coxie

**Palavras-chave:** Febre Q, *Coxiella burnetti*, Mononeuropatia craniana

## EP-049 SÍNDROME DE TOLOSA-HUNT: REVISÃO DE CINCO CASOS

Octávia Costa<sup>1</sup>; Leandro Marques<sup>1</sup>; Eduardo Freitas<sup>1,2</sup>; Sofia Rocha<sup>1</sup>

1 - Serviço de Neurologia, Hospital de Braga, Braga; 2 - Serviço de Neurologia, Unidade Local de Saúde do Alto Minho, Viana do Castelo

**Introdução:** A síndrome Tolosa-Hunt (STH), cuja incidência é 1:1000000/ano, é uma causa de oftalmoplegia álgica, caracterizada por dor orbitária unilateral associada a parésia da oculomotricidade ipsilateral causada por lesão inflamatória granulomatosa no seio cavernoso mas que pode envolver outras estruturas. O diagnóstico implica exclusão de outras causas que envolvam o seio cavernoso.

**Objectivos:** Rever os processos de pacientes com diagnóstico de STH no serviço de neurologia do hospital de braga entre 2016 e 2018.

**Metodologia:** Estudo retrospectivo dos processos clínicos, imagiológicos e laboratoriais dos doentes com STH.

**Resultados:** Apresentamos 5 casos (2 mulheres, 3 homens) com idades entre 16-46 anos.

Todos apresentavam dor periorbitária/frontal ipsilateral, com características variáveis. Foram encontradas oftalmoparésias dos nervos abducente (n=3), oculomotor (n=1) e um caso envolvendo oculomotor, troclear e abducente. Observou-se envolvimento adicional dos ramos mandibular e oftálmico do nervo trigémio e facial.

O intervalo entre cefaleia e o aparecimento de diplopia variou entre 4-13 dias. Em todos excluíram-se outras causas de oftalmoplegia dolorosa, doença granulomatosa, infecciosa ou auto-imune. Em quatro realizou-se punção lombar, ocorrendo pleocitose num caso (13 células, 48% linfócitos).

Todos realizaram RM cerebral durante episódio de STH mostrando lesão que captava contraste no seio cavernoso ipsilateral, um deles com extensão à base da fossa média com atingimento do buraco oval.

Todos fizeram prednisolona 1mg/kg/dia, com resolução completa da cefaleia em 24 horas e da oftalmoparésia entre 17 dias e 6 meses. A redução da corticoterapia foi iniciada 1-4 semanas após o início e a suspensão ocorreu 4-12 meses depois.

Registaram-se duas recorrências, uma durante o desmame da corticoterapia e outra após suspensão.

**Conclusão:** Este trabalho confirma a excelente resposta da STH à corticoterapia e salienta a frequência das recorrências, corroborando a necessidade de se manter imunossupressão. Realça-se a importância do estudo imagiológico e analítico como forma de se excluírem outras causas.

**Palavras-chave:** Síndrome Tolosa-Hunt, cefaleia, oftalmoplegia

## EP-050 PAQUIMENINGITE HIPERTRÓFICA IDIOPÁTICA – REVISÃO DE QUATRO CASOS

Octávia Costa<sup>1</sup>; Eduardo Freitas<sup>1,2</sup>; Margarida Lopes<sup>1</sup>; Ana Filipa Santos<sup>1</sup>; Sofia Rocha<sup>1</sup>

1 - Serviço de Neurologia, Hospital de Braga; 2 - Serviço de Neurologia, Unidade Local de Saúde do Alto Minho

**Introdução:** A paquimeningite hipertrófica idiopática (PHI) é uma forma rara de doença inflamatória local ou difusa que causa espessamento da dura mater sem causa identificável. Esta entidade tipicamente causa múltiplas paralisias cranianas, cefaleias e disfunção cerebelosa.

**Objectivos:** Rever as características clínicas, imagiológicas, laboratoriais e terapêutica instituída em doentes com PHI, num hospital terciário, entre 2005-2015.

**Metodologia:** Colheita de dados clínicos e imagiológicos dos doentes com diagnóstico de PHI.

**Resultados:** Identificaram-se quatro pacientes (2 homens, 2 mulheres) com idades entre 45 e 61 anos.

A manifestação inicial variou entre cefaleias, hipocússia súbita, diplopia e crise epiléptica. No entanto, três deles apresentaram cefaleias e envolvimento de pares cranianos ao longo da evolução da doença.

A RM cerebral inicial mostrava em todos espessamento e aumento da captação da dura mater que se correlacionavam com os achados clínicos.

A velocidade de sedimentação apresentava-se aumentada em todos (36-47mm/h). Foram sempre excluídas causas secundárias de paquimeningite hipertrófica.

Dois pacientes fizeram biópsia leptomeníngea, cujas amostras revelaram infiltrado linfocitário e tecido de granulação.

O LCR mostrou hiperproteinorráquia em 2 casos (0,62-1,37g/L) e linfocitose (296 células/uL, 90% linfócitos), sem outras alterações.

Todos foram medicados com prednisolona 1mg/kg/dia, que foi eficaz no alívio da sintomatologia. No entanto, por recorrência, necessidade de tratamento prolongado ou persistência dos sintomas, em todos trocou-se corticóide para azatioprina 1-3mg/kg/dia. Houve 2 casos com recorrência, um deles ainda sob prednisolona 5mg e outro sob azatioprina.

Três pacientes repetiram RM cerebral em 6-12 meses após início de imunossupressão, com manutenção dos achados presentes na RM inicial em dois casos e diminuição dos achados noutro.

**Conclusão:** Sendo a PHI uma entidade clínica pouco frequente e tendo apresentação clínica variável, a RM cerebral é fundamental no diagnóstico. Os seus sinais e sintomas podem ser controlados com a imunossupressão, mas a condição da doença implica quase sempre a sua manutenção

**Palavras-chave:** paquimeningite hipertrófica idiopática, neuropatias cranianas, biópsia meníngea

## EP-051 ARACNOIDITE LOMBOSSAGRADA COMO MANIFESTAÇÃO DE TUBERCULOSE

Leonor Rebordão<sup>1</sup>; João Peres<sup>1</sup>; Rui Manaças<sup>2</sup>; Luís Santos<sup>3</sup>; Joana Silva<sup>4</sup>; Simão Cruz<sup>1</sup>

1 - Serviço de Neurologia, Hospital Prof. Doutor Fernando Fonseca, Amadora/Sintra; 2 - Serviço de Neuroradiologia, Hospital Prof. Doutor Fernando Fonseca, Amadora/Sintra; 3 - Consulta de Doenças Neuromusculares, Centro Hospitalar Lisboa Ocidental; 4 - Serviço de Infeciologia, Hospital Prof. Doutor Fernando Fonseca, Amadora/Sintra

**Introdução:** A tuberculose do SNC representa 10% da tuberculose extra-pulmonar, contudo, a aracnoidite espinhal constitui uma complicação rara que pode resultar em défice neurológico periférico grave. É mais frequente como lesão secundária e a coluna dorsal é mais frequentemente acometida.

**Caso Clínico:** Homem, 25 anos, melanodérmico, antecedentes pessoais de epilepsia medicado com carbamazepina, recorreu ao serviço de urgência por paraparesia de agravamento progressivo, com 2 semanas de evolução, após ter regressado de Angola, e incapacidade para a marcha, inicialmente com necessidade de apoio bilateral, posteriormente em cadeira de rodas. Referia desde há cerca de 2 meses lombalgia, cujo início relacionava com uma queda accidental da própria altura. Ao exame neurológico apresentava: parapareia hipotónica dos membros inferiores (MIs) com plegia dos movimentos dos pés e força grau 2 MRC nos restantes segmentos dos MIs, arreflexia miotática dos MIs, reflexos cutâneo-plantares sem resposta, hipoalgesia em meia e erros posturais bilateralmente. Edema marcado de ambos os pés. Analiticamente D-dímeros de 2464. Doppler do MIs sem alterações. TC cervico-dorso-lombar sem alterações. Punção lombar: 78 células mononucleadas, proteinorráquia 1500 mg/dL, glicorráquia 29 mg/dL (glicémia de 95mg/dL) e ADA 30. EMG compatível com polirradiculopatia lombo-sagrada aguda, de gravidade severa, interessando as raízes L2 a S1 bilateralmente. RM coluna dorso-lombo-sagrada revelou captação das raízes distais da cauda equina em L5/S1 e, em S1, placadas às paredes do saco dural, traduzindo padrão de aracnoidite lombo-sagrada. RX de tórax sem alterações. Ecografia abdominal com volumosas adenomegalias ao nível do hilo hepático, tronco celíaco e em topografia retropancreática. Iniciou tuberculostáticos e corticoterapia.

**Conclusão:** Apresentamos um caso clínico de aracnoidite da coluna lombossagrada com envolvimento radicular bilateral, de provável etiologia tuberculosa. Em regiões onde a tuberculose é endémica, um alto índice de suspeição é fulcral para um diagnóstico e tratamento precoces e assim prevenir défices neurológicos permanentes

**Palavras-chave:** aracnoidite, lombossagrada, tuberculose

## EP-052 REVISÃO DE CASOS DE HIPERTENSÃO INTRACRANIANA IDIOPÁTICA NUM HOSPITAL TERCIÁRIO

Octávia Costa<sup>1</sup>; Eduardo Freitas<sup>1,2</sup>; Ana Filipa Santos<sup>1</sup>; Sofia Rocha<sup>1</sup>; Sara Varanda<sup>1</sup>

1 - Serviço de Neurologia, Hospital de Braga, Braga; 2 - Serviço de Neurologia, Unidade Local de Saúde do Alto Minho, Viana do Castelo

**Introdução:** A hipertensão intracraniana idiopática (HII), cuja incidência é 1-3/100000/ano, caracteriza-se por cefaleias e papiledema com risco de perda de visão causado por aumento da pressão do LCR, sem causa identificada.

**Objectivos:** Rever características clínicas, laboratoriais e prognóstico de doentes com HII de um hospital terciário, entre 2007-2018.

**Metodologia:** Colheita retrospectiva de dados clínicos, laboratoriais e imagiológicos dos processos clínicos dos doentes com HII que cumpriram critérios de Dandy.

**Resultados:** Foram identificados 15 pacientes (11mulheres, 4homens) com idades entre 8 e 59 anos.

Os sintomas iniciais mais comuns foram cefaleias agravadas pelo decúbito, seguidas de diplopia binocular horizontal.

Todos apresentaram papiledema bilateral, cinco redução da acuidade visual, sete constrição do campo visual, dois parésia do nervo abducente e quatro referiam zumbidos. Este grupo



tinha IMC médio de 35 kg/m<sup>2</sup>.

Cinco pacientes apresentaram perturbações do humor, um doença renal crónica severa e outra encontrava-se grávida.

A pressão de abertura do LCR variou entre 25 e >50 cmH<sub>2</sub>O. Todos realizaram RMN, sendo a redução do preenchimento de seios venosos a manifestação mais comum.

Todos foram medicados com acetazolamida (500-1500mg/dia), com parestesias em cinco doentes. Um fez topiramato 100mg/dia e prednisolona 1mg/kg/dia. Nenhum necessitou intervenção neurocirúrgica.

O seguimento dos doentes variou entre 1 a 120 meses. Todos foram acompanhados em consulta de oftalmologia e 8 em nutrição. O tempo mais prolongado até se obter o diagnóstico foram 3 anos. Após 24 meses de seguimento, dois pacientes apresentavam AV <0,4.

**Conclusão:** Estes resultados corroboram os dados da literatura, salientando-se o predomínio do género feminino, idade jovem e excesso de peso como fatores de risco. De realçar, a apresentação clínica sob a forma de cefaleias, diplopia e papiledema e necessidade de confirmação do diagnóstico através da pressão do LCR e exclusão de outras causas em RM, cujos resultados podem ainda fornecer dados favoráveis ao diagnóstico.

**Palavras-chave:** hipertensão intracraniana idiopática, cefaleia, acetazolamida

## EP-053 MENINGOENCEFALITE DO TRONCO: UM DESAFIO DIAGNÓSTICO E TERAPÊUTICO

Leonor Rebordão<sup>1</sup>; Teresa Painho<sup>2</sup>; Tânia Moreira<sup>2</sup>; Sandra Jacinto<sup>3</sup>; Sofia Duarte<sup>3</sup>; Rita Silva<sup>3</sup>; José Pedro Vieira<sup>3</sup>

1 - Serviço de Neurologia, Hospital Prof Doutor Fernando Fonseca, Amadora/Sintra; 2 - Serviço de Pediatria, Hospital D. Estefânia, Lisboa; 3 - Serviço de Neuropediatria, Hospital D. Estefânia, Lisboa

**Introdução:** A encefalite do tronco é rara e pode ter graves consequências neurológicas. O seu diagnóstico etiológico e, por conseguinte, o seu tratamento, representam um desafio.

**Caso Clínico:** Menina, 5 anos, sem antecedentes pessoais ou familiares relevantes, recorreu ao Serviço de Urgência por febre com 7 dias de evolução. Exame objetivo sem alterações. Analiticamente leucocitose, neutrofilia e PCR de 225mg/dl. Ao D2 de internamento apresentou cefaleia occipital, cervicalgia, fotofobia, prostração e sinais meníngeos. TC CE e cervical normal. Punção lombar com 64 células de predomínio mononuclear e hiperproteinorráquia. Foi admitida meningite e iniciado ceftriaxone e vancomicina. Em D3 maior prostração e hipotonia generalizada apesar de melhoria dos parâmetros inflamatórios e apirexia. Realizou RM-CE com contraste revelou lesões encefálicas de predomínio protuberancial, condicionando efeito de massa sobre o 4º ventrículo, considerando-se as hipóteses de encefalite viral e encefalite a *Listeria*. Foi transferida para a UCIP, tendo iniciado medidas anti-edema. Suspendeu-se ceftriaxone e vancomicina e iniciou ampicilina, meropenem e aciclovir. Analiticamente *parainfluenza* 3 positivo no soro e *HHV7* no LCR. Restantes serologias virais e bacterianas, pesquisa de amibas, arbovírus, AC anti-gangliosídeos, anti-AQ4 e anti-MOG, estudo da autoimunidade no soro e cultura, DNA bacteriano e PCR *Listeria* no LCR negativos. Suspendeu aciclovir. EEG com lentificação difusa. Durante o internamento na UCIP apresentou flutuação do estado de consciência, anisocória, oftalmoplegia, biparésia facial, tetraparésia, hipotonia generalizada e reflexos osteotendinosos fracos. Por ausência de melhoria e condição neurológica grave, após decisão multidisciplinar, reiniciou dexametasona e cumpriu 2 dias de IgIV ao D6 de antibioterapia.

Registou-se melhoria clínica evidente. Cumpriu 28 dias de anti-bioterapia e encontra-se em recuperação.

**Conclusão:** Apresentamos um caso de meningoencefalite com febre e elevação dos parâmetros inflamatórios, com agravamento clínico progressivo sob antibioterapia de largo espectro apesar de resposta analítica favorável e recuperação após administração de dexametasona e IgIV, cuja decisão foi controversa.

**Palavras-chave:** meningite, encefalite, tronco

## EP-054 NEUROINFEÇÃO POR VÍRUS VARICELA-ZOSTER – UM DIAGNÓSTICO A CONSIDERAR MESMO NA AUSÊNCIA DE LESÕES CUTÂNEAS

Rafael Jesus<sup>1</sup>; Rita Raimundo<sup>1</sup>; Michel Mendes<sup>1</sup>; Vera Espírito-Santo<sup>1</sup>; Pedro Guimarães<sup>1</sup>; Andreia Veiga<sup>1</sup>

1 - Serviço de Neurologia, Centro Hospitalar Trás-os-Montes e Alto Douro, Vila Real

**Introdução:** A reativação do Vírus Varicela-Zoster (VZV) está associada a várias complicações neurológicas como a nevralgia pós-herpética e a meningoencefalite, tipicamente associadas a lesões cutâneas características de infeção pelo vírus. Estão relatados, contudo, casos atípicos de neuroinfeção na ausência de manifestação cutânea.

**Caso clínico:** Foram identificados 4 doentes com igual distribuição entre género e com idades compreendidas entre os 28 e 51 anos, observados num serviço de Neurologia durante ano de 2018 cuja análise de LCR foi positiva para DNA de VZV. Dois dos doentes apresentaram clínica compatível com meningite vírica não complicada, uma doente manifestou retinopatia e paralisia facial periférica e o quarto doente apresentou clínica compatível com meningoencefalite. Todos os casos cursaram com evolução clínica favorável, sendo que apenas um doente, com meningoencefalite, cumpriu tratamento antivírico, tendo apresentado um quadro de maior gravidade. Não se observaram lesões cutâneas características de infeção do VZV em qualquer um dos doentes. Todos os indivíduos tinham história prévia de varicela na infância, sem história de manifestação posterior de reativação do vírus. Todos os doentes foram orientados para reavaliação em consulta de Neurologia.

**Conclusão:** A neuroinfeção por VZV é um problema relativamente comum com manifestações por vezes graves sobretudo em doentes com algum grau de imunossupressão. A ausência de lesões cutâneas características pode dificultar o diagnóstico etiológico.

**Palavras-chave:** Neuroinfeção, Varicela, Diagnóstico

## EP-055 HIPERTENSÃO INTRACRANIANA IDIOPÁTICA COM HEMORRAGIA VÍTREA: MIMETIZAÇÃO DO SÍNDROME DE TERSON

Cláudia Borbinha<sup>1</sup>; Filipa Ladeira<sup>1</sup>; Miguel Pinto<sup>1</sup>; Luísa Alves<sup>1</sup>; João Costa<sup>2</sup>; Miguel Viana Baptista<sup>1</sup>

1 - Serviço de Neurologia, Hospital Egas Moniz, Centro Hospitalar de Lisboa Ocidental; 2 - Serviço de Oftalmologia, Hospital Egas Moniz, Centro Hospitalar de Lisboa Ocidental

**Introdução:** A hemorragia vítrea assume particular interesse na prática clínica dada a sua relação com a hemorragia subaracnoideia (HSA), associação descrita como síndrome de Terson. Em situações de cefaleia com hemorragia vítrea a exclusão de HSA ou outras causas de aumento súbito da pressão intracraniana é mandatória.

**Caso Clínico:** Mulher de 28 anos, com excesso de peso e história de cefaleia holocraniana e acufeno à esquerda, de agravamento em decúbito, com dois anos de evolução. Nota, ao acordar, agravamento da cefaleia habitual, seguido de alterações visuais com visão de “mancha escura”, motivo pelo qual recorre ao Serviço de Urgência. À observação apresenta papiledema bilateral e hemorragia pré-retiniana na arcada temporal inferior do olho esquerdo. Dos exames realizados, sem alterações laboratoriais, TC CE com estudo arterial e venoso dentro da normalidade, punção lombar com pressão de abertura de 45.5 cm H<sub>2</sub>O, sem xantocromia nem alterações citoquímicas do LCR. A RM CE e a angiografia convencional não revelaram alterações patológicas. A angiografia fluoresceínica mostrou hemorragia vítrea à esquerda sendo excluído processo vasculítico. Iniciou-se terapêutica com acetazolamida até 2000 mg/dia, registando-se melhoria das queixas visuais, com resolução espontânea da hemorragia e melhoria do papiledema, porém a doente manteve as queixas de cefaleia e acufeno. Três meses depois, foi submetida a colocação de shunt, com melhoria.

**Conclusões:** Este caso ilustra uma situação de hipertensão intracraniana complicada de hemorragia vítrea cuja extensa investigação não permitiu determinar a etiologia. Assume-se como hipótese mais provável trombose de ramo venoso da retina em contexto de hipertensão intracraniana idiopática.

**Palavras-chave:** Cefaleia, Hemorragia Vítrea, Síndrome de Terson

## EP-056 NEUROPATIA ÓPTICA ISQUÉMICA ANTERIOR BILATERAL ISOLADA: NÃO ESQUECER DOENÇA DE HORTON!

Ana Luísa Rocha<sup>1,2</sup>; Ricardo Soares Dos Reis<sup>1,2,3</sup>; Ana Aires<sup>1,2</sup>; Pedro Abreu<sup>1,2</sup>

1 - Serviço de Neurologia, Hospital de São João, Porto, Portugal; 2 - Faculdade de Medicina da Universidade do Porto, Portugal; 3 - i3S Instituto de Investigação e Inovação em Saúde, Porto, Portugal

**Introdução:** A doença de Horton ou arterite de células gigantes (ACG) é uma vasculite de vasos de médio e grande calibre, cuja prevalência aumenta com a idade. Uma das suas manifestações neurológica mais graves é a neuropatia óptica isquémica anterior (NOIA), na maioria das vezes unilateral, frequentemente associada a sintomas prévios como cefaleia, claudicação mandibular ou polimialgia reumática.

**Caso Clínico:** Homem, 83 anos, antecedentes de HTA e AVC frontotemporoparietal esquerdo criptogénico há 7 anos. Apresentou-se no SU com queixas de hipovisão grave do olho direito com 2 dias de evolução e hipovisão do olho esquerdo com 1 dia de evolução. Negava cefaleia, claudicação mandibular ou queixas compatíveis com polimialgia reumática. Objetivamente, tinha edema da papila bilateral e hipovisão grave bilateral [acuidade visual (AV): 0,3 OD e 0,2 OE]. Apresentava TC cerebral sem alterações e aumento isolado da PCR (36mg/L). Iniciou tratamento com metilprednisolona 500mg EV e no terceiro dia de internamento realizou estudo analítico que demonstrou VS de 42mm/1<sup>h</sup> e Eco-Doppler cervical e das artérias temporais que mostrou espessamento concêntrico e hipocogénico das artérias vertebrais e espessamento heterogéneo, zonas de calcificação e aumento segmentar das velocidades das artérias temporais.

Durante o internamento, apresentou elevação assintomática da troponina-I (máximo 1633ng/mL), tendo sido colocada a hipótese de atingimento coronário pela vasculite. Realizou ecocardiograma transtorácico sem alterações relevantes e cintigrafia do miocárdio com defeitos de perfusão antero-lateral

medio-basal e infero-septal medio-apical, durante stress. Foi decidido não prosseguir estudo por Cardiologia dada idade e comorbilidades. À data de alta, referia melhoria subjetiva da AV, embora mantivesse AV de 0,1 ODE e edema da papila bilateral.

**Conclusões:** A NOIA, mesmo quando bilateral e na ausência de sintomas prévios compatíveis com ACG, pode ser a sua primeira manifestação. Em casos de NOIA deve ser sistematicamente excluída ACG, permitindo o início precoce de terapêutica com provável impacto prognóstico.

**Palavras-chave:** Neuropatia óptica isquémica, Arterite de células gigantes, Doença de Horton, Vasculite

## EP-057 CEFALEIA E TOMOGRAFIA COMPUTADORIZADA CRÂNIO-ENCEFÁLICA: ANÁLISE DESCRITIVA DE UMA POPULAÇÃO NO SERVIÇO DE URGÊNCIA

Daniela Vieira<sup>1</sup>; Joana Ramos-Lopes<sup>1</sup>; Mafalda Mendes-Pinto<sup>2</sup>; Isabel Luzeiro<sup>1</sup>

1 - Serviço de Neurologia, Centro Hospitalar e Universitário de Coimbra; 2 - Serviço de Neuroradiologia, Centro Hospitalar e Universitário de Coimbra

**Introdução:** A cefaleia é das queixas mais comuns no Serviço de Urgência (SU), podendo configurar ou não um sinal de patologia grave. Com base na anamnese e no exame objectivo, há situações em que a realização de tomografia computadorizada crânio-encefálica (TC-CE) é essencial como meio auxiliar de diagnóstico.

**Objectivos:** Descrever as características demográficas, clínicas e imagiológicas de uma população com cefaleia admitida no SU que realizou estudo por TC-CE.

**Metodologia:** Estudo observacional transversal retrospectivo de doentes consecutivos admitidos no SU de um Hospital Terciário num período de 3 meses, que realizaram TC-CE por cefaleia. Recolha de dados clínicos e imagiológicos e respectiva análise descritiva.

**Resultados:** Estudaram-se 547 doentes, dos quais 330 (60,3%) do sexo feminino, com idade média de 53,42 ± 1,12 anos. O tipo de cefaleia mais frequente foi pressão/aperto, em 124 doentes (22,67%), e a localização mais comum a holocraniana, em 122 doentes (22,3%). O sintoma acompanhante mais comum foi náuseas/vómitos, em 195 doentes (35,6%). Havia antecedentes de cefaleia em 123 doentes (22,5%), 98 doentes (17,9%) tinham patologia psiquiátrica, 40 (7,3%) antecedentes de neoplasia, 10 (1,8%) alcoolismo e 10 (1,8%) imunossupressão. Havia pelo menos um sinal de alarme para cefaleia secundária em 503 doentes (92,0%), sendo os mais frequentes o traumatismo crânio-encefálico (178 doentes; 34,4%) e a refractariedade à analgesia (149 doentes; 29,6%). A maioria das TC-CE foi requisitada pela especialidade de Neurologia (322 doentes; 58,9%). Registaram-se alterações na TC-CE em 88 doentes (16,1%). Os diagnósticos finais mais frequentes foram Cefaleia não caracterizada (164 doentes; 30%), cefaleia pós-traumática não lesional (154 doentes; 28,2%) e enxaqueca (42 doentes; 7,7%).

**Conclusões:** A caracterização detalhada da cefaleia é importante para o diagnóstico diferencial. A maior parte dos diagnósticos associados a este sintoma no SU são condições benignas. Contudo, perante a existência de sinais de alerta é mandatária a realização de TC-CE.

**Palavras-chave:** Cefaleia, Tomografia computadorizada crânio-encefálica, Serviço de urgência, Cefaleia pós-traumática, Enxaqueca

## EP-058 DOENÇA DE LYME COMO DESENCADEANTE OU MIMETIZADOR DE SÍNDROME DE GUILLAIN-BARRÉ

Pedro Lopes<sup>1</sup>; Carolina Fernandes<sup>1</sup>; Tatiana Pires<sup>2</sup>; Miguel Tábuas-Pereira<sup>1</sup>; Sónia Batista<sup>1</sup>

1 - Serviço de Neurologia, Centro Hospitalar e Universitário de Coimbra, Coimbra, Portugal; 2 - Serviço de Medicina Interna I – Centro Hospitalar de Leiria

**Introdução:** A neuroborreliose é uma infeção do sistema nervoso central e ocorre em cerca de 15% dos casos de Doença de Lyme. Pode mimetizar vários síndromes neurológicas nomeadamente o Síndrome de Guillain-Barré (SGB). Um adequado diagnóstico diferencial assume, implicações prognósticas relevantes.

**Clinico:** Mulher de 60 anos, com história de parestesias e perda progressiva e ascendente da força muscular dos quatro membros com 3 semanas de evolução. Esteve internada um mês antes por síndrome febril e mialgias com resolução completa após antibioterapia oral. No contexto de agravamento da limitação da marcha, é admitida no serviço de urgência por queda com traumatismo cranioencefálico. Ao exame objetivo apresentava tetraparésia flácida, arreflexia generalizada, diparésia facial, disfagia, disfonia, e dificuldade respiratória. Sem outras manifestações sistémicas. O estudo complementar revelava leucocitose, dissociação albuminocitológica no LCR (Proteínas – 105 mg/dl; Células 1/mm<sup>3</sup>) e um eletromiograma compatível com uma polineuropatia desmielinizante sensitivo-motora adquirida. Foi assumido provável SGB e iniciou-se terapêutica com imunoglobulina G IV 0.4gr/Kg/dia 5 dias. Sem melhoria após o tratamento, é admitida no serviço de medicina intensiva em paragem cardiopulmonar e necessidade de suporte vasopressor. Aos 30 dias de internamento mantinha quadro sobreponível à admissão e realizou-se estudo mais alargado que revelou IgM e IgG anti Borrelia burgdorferi sensu lato positivos no soro e LCR. Estabeleceu-se o diagnóstico de neuroborreliose e iniciou tratamento com ceftriaxone, com resolução completa do quadro.

**Conclusão:** A associação entre neuroborreliose e SGB pode ocorrer porque a infeção actua como desencadeante do ataque imunológico ou, em alternativa, porque a infeção é simplesmente um mimetizador do SGB ou ainda pela coexistência dos dois mecanismos. Este parece ser um caso de neuroborreliose a mimetizar um SGB pela ausência de resposta à terapêutica com imunoglobulina e pela clara resolução após antibioticoterapia dirigida. Como atipia para neuroborreliose apresenta a gravidade do envolvimento respiratório e autonómico.

**Palavras-chave:** Neuroborreliose, Síndrome Guillain Barré, Mimetizador

## EP-059 NEURALGIA DO TRIGÉMIO COMO MANIFESTAÇÃO DA SÍNDROME DE PARRY-ROMBERG

Rui Duarte Armindo<sup>1</sup>; Ana Gonçalves<sup>1</sup>; Inês Mendes<sup>1</sup>; Ângela Timóteo<sup>1</sup>; Teresa Nunes<sup>1</sup>; José Vale<sup>1</sup>

1 - Hospital Beatriz Ângelo

**Introdução:** A síndrome de Parry-Romberg é uma entidade clínica rara, de etiologia desconhecida, caracterizada por hemiatrofia facial de evolução progressiva. O grau de dismorfia é muito variável, podendo em casos graves envolver também estruturas ósseas. Em cerca de 15-20% dos doentes associam-se manifestações neurológicas como enxaqueca, epilepsia ou

neuralgia ipsilateral à atrofia. Por vezes são ainda documentadas alterações neuroimagiológicas no hemisfério cerebral ipsilateral, de significado clínico incerto.

**Caso Clínico:** Mulher de 36 anos, com antecedentes de enxaqueca episódica sem aura, recorre ao serviço de urgência por apresentar, desde há dois dias, dor recorrente tipo choque elétrico, de duração breve, afetando a face à direita. Referia ainda parestesias intermitentes na mesma localização. Negava febre e outros sintomas sistémicos. Ao exame objetivo apresentava atrofia frontal e maxilar direita, com enoftalmia ipsilateral. No exame neurológico salienta-se apenas hiperestesia na distribuição de V2 e V3 à direita. Os exames laboratoriais (incluindo auto-imunidade e serologias) não revelaram alterações; os estudos de imagem (TC e RM CE) documentaram sinais de hemiatrofia facial e enoftalmia direitas, e alterações parenquimatosas caracterizadas por múltiplos focos de hipersinal T2 na substância branca subcortical frontal, parietal e occipital direitas associados a ectasia passiva do ventrículo lateral adjacente, algumas calcificações subcorticais punctiformes e apagamento dos sulcos cerebrais hemisféricos direitos, sem reforço de sinal leptomeníngeo após administração de contraste. Não foram evidenciadas alterações no trajeto dos V nervos cranianos com significado patológico. A dor remitiu dois dias após instituição de carbamazepina, permanecendo a doente atualmente assintomática.

**Discussão/Conclusão:** A ocorrência de neuralgia do trigémio associada a hemiatrofia facial ipsilateral deve evocar o diagnóstico de Síndrome de Parry-Romberg. São raros os casos descritos com esta manifestação, desconhecendo-se a fisiopatologia da neuralgia nesta patologia. Neste caso, admitimos que a neuralgia estivesse relacionada com constrangimentos anatómicos causados pela deformidade óssea associada.

**Palavras-chave:** Parry-Romberg, Hemiatrofia Facial, Neuralgia do Trigémio

## EP-060 TOXINA BOTULÍNICA TIPO A COMO ALTERNATIVA À FARMACORRESISTÊNCIA NA NEURALGIA DO TRIGÉMIO

Ângela Abreu<sup>1</sup>; Elsa Parreira<sup>1</sup>

1 - Serviço de Neurologia, Hospital Professor Fernando Fonseca, Amadora, Portugal

**Introdução:** A neuralgia do trigémio é uma das síndromes de dor facial mais incapacitantes, com grande impacto na qualidade de vida. O seu tratamento inicial é farmacológico contudo a farmacoresistência, os efeitos adversos a par das comorbilidades dos doentes obrigam a novas estratégias terapêuticas. A toxina botulínica do tipo A (Botox®) tem sido amplamente utilizada experimentalmente como alternativa terapêutica com uma boa resposta clínica e óptima tolerabilidade na neuralgia do trigémio idiopática.

**Caso clínico:** Apresentamos o caso clínico de um homem de 58 anos com antecedentes de SAOS sob CPAP, alcoolismo e esteatose hepática seguido em consulta de Neurologia por Neuralgia do Trigémio em território de V2 e V3 esquerdo, inicialmente com excelente controlo com carbamazepina. Posteriormente, por controlo insuficiente da dor, com crises frequentes, intensas houve escalada da terapêutica farmacológica (carbamazepina, amitriptilina, gabapentina, baclofeno); apesar disso mantinha crises diárias e apresentava efeitos adversos intoleráveis, com marcada sonolência diurna e alteração das provas de função hepática. Realizou RM-CE, 3 tesla, sem aparente contacto neurovascular.

Pelos efeitos adversos intoleráveis e farmacoresistência, o doente iniciou tratamento com toxina botulínica tipo A após consentimento informado. Como efeito adverso salientamos

discreta parésia facial com melhoria progressiva subsequente. Manteve-se com excelente controlo algíco durante 9 meses após uma única administração de toxina. Com redução progressiva de restante terapêutica farmacológica teve novo agravamento algíco com necessidade de recomeçar tratamentos trimestrais com toxina botulínica; tem mantido controlo sintomático apenas com discreto agravamento nos 15 dias que precedem o tratamento seguinte.

**Conclusão:** Apresentamos o caso de um homem com Nevralgia do Trígémio idiopática refratária com uma excelente resposta à toxina botulínica tipo A. Com este caso pretendemos salientar que a administração de toxina botulínica parece uma alternativa terapêutica eficaz e segura em doentes refratários à terapêutica farmacológica na Nevralgia do Trígémio, corroborando os dados já reportados na literatura.

**Palavras-chave:** Toxina botulínica tipo A, Nevralgia do Trígémio, Farmacorresistência

## EP-061 NEUROPATIA TRIGEMINAL DOLOROSA COMO MANIFESTAÇÃO DE LINFOMA FOLICULAR RETROFARÍNGEO

Rita Raimundo<sup>1</sup>; Michel Mendes<sup>1</sup>; Rafael Jesus<sup>1</sup>; Mafalda Alpoim<sup>2</sup>; Marisol Guerra<sup>2</sup>; Andreia Veiga<sup>1</sup>

1 - Serviço de Neurologia, Centro Hospitalar Trás-os-Montes e Alto Douro, Vila Real; 2 - Serviço de Hematologia, Centro Hospitalar Trás-os-Montes e Alto Douro, Vila Real

**Introdução:** A Nevralgia do trigémio constitui a neuropatia craniana mais comum e atualmente encontra-se classificada em duas divisões: nevralgia do trigémio clássica e neuropatias trigeminais dolorosas. Esta representa as formas secundárias/sintomáticas que afetam o V par craniano, clinicamente caracterizadas por paroxismos algícos associados a défices neurológicos (sensitivo ou motor) nas divisões do nervo trigémio.

**Caso clínico:** Senhor de 54 anos, com história de infeções das vias aéreas superiores de repetição e hipoacusia com um ano de evolução, recorreu ao SU por quadro de dor lancinante paroxística, localizada nos dermatomas trigeminais direitos, com défice sensitivo associado e alodínia na mesma região nos períodos interictais. Estudo imagiológico revelou extensa infiltração de todas as divisões da faringe, com envolvimento dos músculos envolventes, artéria carótida interna e veia jugular direitas, e extensão à base do crânio, nomeadamente ao seio cavernoso direito, assim como espessamento e captação de contraste do nervo trigémio ipsilateral. Estudo histológico da nasofaringe revelou linfoma B não-Hodgkin, do tipo folicular de baixo grau. O estadiamento realizado excluiu componente leucémico, metastização sistémica ou invasão meníngea. Realizou tratamento com quimioterapia dirigida, nomeadamente com esquema de R-CHOP, corticoterapia e metotrexato intratecal, tendo apresentado resposta favorável, com evidência de redução da massa tumoral aos 4 meses. Apresentou diminuição progressiva da frequência dos paroxismos algícos até resolução completa mantendo, contudo, hipostesia no território trigeminal direito. O tratamento sintomático necessitou do uso de gabapentina, amitriptilina, metamilzol e tramadol, tendo vindo progressivamente a ser reduzido.

**Conclusões:** O nervo trigeminal é o mais frequentemente envolvido na disseminação perineural de neoplasias, sendo os tumores cutâneos a etiologia mais comum, nomeadamente o carcinoma de células escamosas. Contudo, esta forma de metastização tumoral secundária a um linfoma retrofaríngeo é extremamente rara.

**Palavras-chave:** Neuropatia do trigémio, Linfoma retrofaríngeo, Disseminação perineural

## EP-062 ENCEFALITE AGUDA POR EBV COM APRESENTAÇÃO EXCLUSIVAMENTE COMPORTAMENTAL

Leandro M. Marques<sup>1</sup>; Daniela Vilaverde<sup>1</sup>; Álvaro Machado<sup>1</sup>

1 - Hospital de Braga

O vírus Epstein-Barr (EBV), de alta prevalência sorológica na comunidade, é uma causa pouco comum de encefalite. Nos indivíduos infectados pelo vírus do HIV, pensava-se que a deteção do EBV no LCR era um marcador sensível e específico de linfoma primário do SNC. No entanto, em raros casos, foi detetado o EBV de forma isolada, com significado incerto, levantando a possibilidade de que a infeção latente intracerebral por EBV possa ser reactivada por imunossupressão e/ou outras infeções concomitantes.

**Caso clínico:** Homem de 45 anos, com antecedentes de abuso de substâncias psicoactivas, infeção por HIV e HCV, e psoríase. Cumpridor da terapêutica anti-retroviral. Trazido ao SU por ter sido encontrado em casa, despido, a defecar na sala. Segundo familiares, as alterações do comportamento tinham pelo menos duas semanas de duração. À admissão, apresentava contacto hiperfamiliar com elação do humor, com discurso de conteúdo delirante de teor persecutório. Sem défices neurológicos focais. Apirético. Carga viral negativa, contagem de CD4 272/uL. TC com atrofia cortico-subcortical difusa. Por manter alterações do comportamento apesar da terapêutica neuroléptica, realizou RMN, que mostrou múltiplas áreas de hipersinal em FLAIR envolvendo a substância branca peri-ventricular e subcortical, fronto-temporo-parietal bilateral; realizou punção lombar, com pleocitose (29 células/uL), hiperproteïnorráquia (1.31 g/L), e PCR positivo para EBV positivo. Fez 11 dias de tratamento com ganciclovir, seguido de 10 dias de valganciclovir, sem corticoterapia, com resolução das alterações comportamentais. A RM de controlo às 6 semanas mostrou resolução das lesões descritas.

**Discussão:** O diagnóstico de infeções do SNC, em doentes infectados com HIV, pode apresentar-se com sintomas comuns, e pode não ter associação clara com a contagem de CD4, carga viral e terapêutica anti-retroviral. Este caso exemplifica a possibilidade de encefalopatia vírica por EBV num doente imunocomprometido (infeção por HIV), sem outra doença cerebral para qual este vírus nestes doentes concorre.

**Palavras-chave:** Encefalite, HIV, EBV

## EP-063 CARACTERIZAÇÃO CLÍNICA DE DOENTES COM SÍNDROME DE HANDL

Leandro M. Marques<sup>1</sup>; Ana Rita Silva<sup>1</sup>; José Nuno Alves<sup>1</sup>; Sara Varanda<sup>1</sup>; Álvaro Machado<sup>1</sup>

1 - Hospital de Braga

A síndrome de HaNDL, que congrega cefaleia, défices neurológicos transitórios e linfocitose do LCR, é uma entidade rara, benigna, auto-limitada, de etiologia ainda não é conhecida. Os doentes, habitualmente entre os vinte e os quarenta anos, apresentam episódios de cefaleia similar a enxaqueca, acompanhados de défices neurológicos focais transitórios, e de pleocitose no LCR. Reportamos uma análise de três doentes com este diagnóstico.

**Casos clínicos:** Duas mulheres e um homem, com idade jovem (25, 27 e 31 anos). Uma doente tinha antecedentes de enxaqueca com aura sensitiva. Os restantes não tinham qualquer antecedente. Todos tiveram cefaleias, sem défices associados, nos dias prévios e subsequentes ao diagnóstico da síndrome.

Os três doentes apresentaram cefaleia associada a défices neurológicos por períodos superiores de 4 horas (6-36 horas). Uma doente apresentava afasia e parésia braquial; um apresentava afasia, hemianopsia homónima direita, parésia braquial paresias do hemicorpo direitos; uma apresentava só afasia. Todos tinham pleocitose no LCR (22-259 células/uL), hiperproteinorraquia (0.71-1.66 g/L) e aumento da pressão de abertura (24-35 cmH<sub>2</sub>O). A investigação infecciosa no LCR foi negativa em. As RMN eram normais. Uma das doentes teve um único episódio de cefaleia com défices neurológicos; os outros tiveram três episódios, num período de 12 e 22 dias. Em 2 casos a cefaleia cedeu apenas com paracetamol; num doente o controlo algico foi alcançado com dexametasona.

**Discussão:** A combinação de cefaleia, défices neurológicos (hemiparestesia, hemiparesia e/ou disfasia) por um período superior a quatro horas, e pleocitose, não melhor explicada por outra causa deve levantar a hipótese de síndrome de HaNDL, evitando assim exames e/ou tratamentos desnecessários. Sendo um síndrome raro, analisamos as características de três doentes com esta patologia, tentando contribuir para que se torne mais facilmente reconhecível.

**Palavras-chave:** HaNDL, cefaleia, Revisão

## EP-064 ENFARTE MEDULAR: CARACTERÍSTICAS CLÍNICAS E IMAGIOLÓGICAS E PROGNÓSTICO A CURTO PRAZO DE 3 CASOS

Rafael Dias<sup>1</sup>; Joana Osório<sup>1</sup>; Rafael Nascimento<sup>1</sup>; Teresa Carolina<sup>1</sup>; Armando Morginho<sup>1</sup>; Patrício Freitas<sup>1</sup>; José Franco<sup>1</sup>; Duarte Noronha<sup>1</sup>; Rafael Freitas<sup>1</sup>; Orlando Sousa<sup>1</sup>

1 - Hospital Central do Funchal - SESARAM, Funchal

O Enfarte Medular é raro, correspondendo a 0,3-1% dos AVCs. É uma causa de grande debilidade e para a qual ainda não existe tratamento agudo eficaz. As principais causas dos enfartes medulares espontâneos incluem aterosclerose, dissecação, embolia ou outros.

Apresentamos uma série de três casos de Enfartes Medulares do nosso centro entre 2017 e 2018 de modo a analisar as suas características, apresentação clínica, abordagem diagnóstica e prognóstico.

Os doentes eram do sexo masculino, entre os 51-57 anos, sem medicação habitual, dois apresentavam antecedentes de hábitos alcoólicos marcados, e um hábitos tabágicos. Clinicamente os três referiram uma dor intensa autolimitada localizada ao nível do enfarte com início imediatamente anterior aos sintomas neurológicos. Todos apresentavam um síndrome medular da artéria espinhal anterior agudo, sendo dois cervicais e um dorsal inferior.

O primeiro contacto médico ocorreu entre 1 e 4 horas de evolução, mas o primeiro contacto com neurologista ocorreu entre as 7 horas e 5 dias após início dos sintomas. A ressonância magnética foi realizada entre 24 e 36 horas após avaliação neurológica.

Na ressonância magnética apresentavam hipersinal T2. Um apresentava um padrão tipo "owl's eyes" e outro apresentava isquemia do corpo vertebral adjacente.

A terapêutica instituída consistiu num antiagregante/anticoagulante, estatina e antihipertensor exceto se contraindicado.

Um desenvolveu uma transformação hemorrágica afetando os cordões posteriores alguns dias após início dos sintomas.

Após avaliação etiológica extensa dois foram classificados como idiopáticos e um cardioembólico.

Uma das maiores dificuldades no tratamento agudo do en-

farte medular é o seu reconhecimento tardio e a dificuldade no seu diagnóstico imagiológico, algo verificado nesta série cujo tempo até a avaliação por neurologista e a realização de Ressonância Magnética foi longo. Torna-se assim necessária a criação de um protocolo uniformizado para o diagnóstico do enfarte medular e até para o seu tratamento agudo como no AVC isquémico.

**Palavras-chave:** Enfarte, Medular, Isquémia, Caso Clínico, Ressonância

## EP-065 FÍSTULA ARTERIOVENOSA OCCIPITAL PÓS TRAUMATISMOS CRÂNIO-ENCEFÁLICOS RECORRENTES

Rafael Dias<sup>1</sup>; Luís Santos<sup>1</sup>; Teresa Carolina<sup>1</sup>; Orlando Sousa<sup>1</sup>; José Franco<sup>1</sup>

1 - Hospital Central do Funchal - SESARAM, Funchal

As Fístulas Arteriovenosas durais correspondem a cerca de 10% das malformações vasculares intracranianas. Caracterizam-se por conexões diretas anómalas entre artérias meníngeas e veias meníngeas ou seios venosos, podendo levar a hipertensão intracraniana, hipertensão venosa, trombose de seio venoso cerebral, entre outras.

O antecedente mais comumente descrito como causa de fístulas arteriovenosas durais são traumatismos crânio-encefálicos.

Doente do sexo feminino 66 anos de idade, dextra. Seguida em consulta de neurologia por tremor essencial diagnosticado em 2002 aquando de internamento após queda. Em 2018 doente recorre ao neurologista com queixas de quedas, por vezes associadas a traumatismo crânio-encefálico, e acufenos com 1 ano de evolução sem interferência prévia nas atividades de vida diárias, mas, com agravamento progressivo impossibilitando atualmente o sono. Ao exame objetivo apresentava um sopro retro-auricular direito, grosseiro, pulsátil, não presente na avaliação efetuada em 2002. Não apresentava alterações do equilíbrio, reflexos posturais ou outras alterações ao exame neurológico.

Realizou Tomografia Computorizada Crânio-encefálica e Angiografia por Tomografia Computorizada que não demonstraram alterações. No entanto, pela presença de alteração objetivável no exame objetivo vascular, realizou angiografia de subtração digital que demonstrou uma fístula arteriovenosa ao nível da artéria occipital direita, porção peri-mastóidea, com drenagem venosa mais evidente através das veias da região cervical pósterio-lateral direita.

Após discussão multidisciplinar optou-se por tratamento endovascular que decorreu sem intercorrências com resolução do caso.

As quedas frequentes da doente de início em 2002 poderão ter sido um fator preponderante no desenvolvimento desta fístula.

Com este caso clínico pretende-se salientar a importância da clínica e do exame objetivo no enquadramento dos Exames Complementares de Diagnóstico, sendo um Exame Objetivo completo e particularmente a auscultação de sopros, fundamental na avaliação do doente neurológico.

**Palavras-chave:** Fístula, TCE, Arteriovenosa, Endovascular, Traumatismo, Sopro

## EP-066 PROPOSTA DE PROTOCOLO DE ABORDAGEM DE ENFARTE MEDULAR EM FASE AGUDA

Rafael Dias<sup>1</sup>; Duarte Noronha<sup>1</sup>

1 - Hospital Central do Funchal - SESARAM, Funchal

O Enfarte Medular é raro, estimando-se que corresponda a 0,3-1% dos Acidentes Vasculares. É uma patologia devastadora com manifestações variáveis. Neste momento não existe terapêutica aguda descrita na literatura, principalmente pela raridade da patologia e dificuldade no diagnóstico precoce. O tratamento agudo do AVC isquémico com alteplase é um dos tratamentos de fase aguda recomendado, eficaz e seguro até às 4,5h após início dos sintomas. Casos publicados demonstraram o efeito benéfico e segurança da trombolise no enfarte medular.

Preende-se desenhar um protocolo de abordagem rápida dos enfartes medulares de modo a reduzir a morbidade e mortalidade associados à doença.

Realizou-se uma revisão bibliográfica não sistemática na base de dados Pubmed de casos clínicos de enfartes medulares tratados com trombolise endovenosa, assim como orientações na abordagem dos enfartes medulares e guidelines mais recentes do tratamento de reperfusão dos AVCs isquémicos.

Na suspeita de um enfarte medular, deverá ser realizada uma estabilização hemodinâmica inicial e, se em período de janela terapêutica, realizar Ressonância Magnética medular em ponderações spin-echo T2 ou STIR T2, spin-echo T1, gradiente-echo T2 e Difusão de modo a excluir outras patologias e fazer diagnóstico de enfarte medular. Deve ser realizada ainda uma Tomografia Computorizada crânio-encefálica para exclusão de contraindicações ao tratamento com alteplase e Angiografia por Tomografia computadorizada dos vasos do pescoço e aorta para identificar causas de enfarte medular como disseção que necessitam de outra abordagem. Na presença de um enfarte medular diagnosticado clínica e imagiologicamente em período de janela terapêutica, propomos o tratamento agudo com Alteplase segundo protocolo para AVC isquémico. Após trombolise ou se fora de janela terapêutica inicia-se a prevenção e tratamento de complicações associadas à patologia e reabilitação.

Este protocolo pretende uniformizar o processo diagnóstico de enfarte medular para que seja possível realizar trombolise na fase aguda melhorando o prognóstico e qualidade de vida.

**Palavras-chave:** Trombolise, Enfarte Medular, Alteplase, Fase Aguda

## EP-067 FIBROELASTOMA PAPILAR CARDÍACO: UMA CAUSA POUCO FREQUENTE DE AVC CARDIOEMBÓLICO

Gonçalo Cabral<sup>1</sup>; Filipa Serrazina<sup>1</sup>; Ana Albuquerque<sup>2</sup>; João Pedro Marto<sup>1</sup>; Sofia Calado<sup>1</sup>; Miguel Viana Baptista<sup>1,3</sup>

1 - Serviço de Neurologia, Hospital Egas Moniz, Centro Hospitalar Lisboa Ocidental; 2 - Serviço de Anatomia Patológica, Hospital Egas Moniz, Centro Hospitalar Lisboa Ocidental; 3 - CEDOC - Nova Medical School, Universidade Nova de Lisboa

**Introdução:** Os fibroelastomas papilares são tumores cardíacos primários, benignos e pouco frequentes. Na maioria são assintomáticos, apresentam, contudo, elevado risco embólico. Apresentamos um caso de AVC cardioembólico provocado por um fibroelastoma papilar cardíaco.

**Caso Clínico:** Mulher de 60 anos, com antecedentes de tabagismo ativo (40 UMA), Hipertensão Arterial e Diabetes Mellitus tipo 2 de difícil controlo. Admitida por quadro de hemipar-

ésia esquerda de predomínio braquio-facial e disartria com cerca de dois dias de evolução (NIHSS 7). A TC-CE e a RM-CE documentaram uma lesão isquémica aguda no território juncional ACM/ACP direitas e duas outras subagudas no território da ACM direita, apresentando a primeira discreta transformação hemorrágica. Do estudo complementar realizado, angio-TC e estudo doppler sem evidência de estenoses intra ou extracranianas, Holter 24horas sem alterações de ritmo relevantes e ecocardiograma transtorácico sem evidência de fonte embólica. Dado a forte suspeita de evento cardioembólico, a doente realizou ecocardiograma transesofágico que revelou massa de pequenas dimensões (cerca de 8mm) com pedículo friável associado a válvula aórtica, compatível com fibroelastoma papilar. Três semanas após o início do quadro, a doente foi submetida a resseção completa do tumor, confirmando-se o diagnóstico de fibroelastoma por métodos histológicos. À data de alta, a doente mantinha défice motor (mRS=2), mantendo a antiagregação antiplaquetária.

**Conclusão:** Os fibroelastomas papilares são uma causa rara, mas potencialmente tratável de AVC cardioembólico. Frequentemente não são detetados em ecocardiograma transtorácico, pelo que na elevada suspeição clínica de evento cardioembólico é importante a realização de ecocardiograma transesofágico. Apesar de não existirem recomendações formais, o tratamento cirúrgico confere segura redução do risco futuro de eventos embólicos.

**Palavras-chave:** Fibroelastoma papilar, AVC cardioembólico, Ecocardiograma

## EP-068 SÍNDROME DE ENCEFALOPATIA POSTERIOR REVERSÍVEL ASSOCIADO À QUIMIOTERAPIA COM CISPLATINA E VINORELBINA

Filipa Serrazina<sup>1</sup>; Gonçalo Cabral<sup>1</sup>; Miguel Pinto<sup>1</sup>; Inês Gil<sup>2</sup>; Miguel Viana-Baptista<sup>1,3</sup>

1 - Serviço de Neurologia, Hospital Egas Moniz, Centro Hospitalar Lisboa Ocidental; 2 - Serviço de Neurorradiologia, Hospital Egas Moniz, Centro Hospitalar Lisboa Ocidental; 3 - CEDOC - Nova Medical School, Universidade Nova de Lisboa

**Introdução:** A síndrome de encefalopatia posterior reversível (PRES) é um distúrbio grave caracterizado por sintomas neurológicos agudos (cefaleia, crises, alterações visuais e do estado mental) de severidade variável, associados a um espectro alargado de alterações imagiológicas, de predomínio parieto-occipital. É uma condição potencialmente reversível uma vez abordada a causa subjacente. O PRES está frequentemente associado a hipertensão arterial, distúrbios auto-imunes, (pré-) eclâmpsia e a fármacos imunossupressores e citotóxicos, sobretudo em combinações farmacológicas e em elevadas doses.

**Caso Clínico:** Apresentamos o caso de uma senhora de 65 anos, com antecedentes de carcinoma epidermóide do pulmão estadio IIB submetida a resseção cirúrgica e em programa de quimioterapia com cisplatina e vinorelbina. Foi admitida por crise tónico-clónica generalizada inaugural ocorrida 12h após a segunda sessão de quimioterapia (apenas vinorelbina). Ao exame neurológico, mesmo após o pós-crítico, apresentava lentificação psicomotora e latência no cumprimento de ordens complexas bem como hipotonia discreta do hemisfério direito, sem outras alterações. Da investigação complementar destaca-se perfil auto-imune (anticorpos antineuronais) normal e estudo de LCR sem celularidade e com análise citológica sem alterações. O eletroencefalograma documentou atividade paroxística focal na região temporo-parietal esquerda. Realizou RM-CE 48h após a

admissão que identificou ténues lesões da substância branca justa-cortical parieto-occipital compatíveis com edema vasogénico. A doente não apresentou novas crises e recuperou na totalidade. Repetiu RM-CE 15 dias após a inicial mostrando total reversão das lesões pelo que, perante a evolução clínica e imagiológica, se assumiu o diagnóstico de PRES induzido pela quimioterapia.

**Conclusão:** O PRES constitui uma complicação possível de fármacos imunossupressores e citotóxicos sendo um importante diagnóstico a considerar na presença de sintomas neurológicos em doentes oncológicos sob quimioterapia. Apesar de raro, é um efeito secundário possível da cisplatina, no entanto este constitui apenas o segundo caso descrito de PRES em possível relação com vinorelbina.

**Palavras-chave:** Síndrome de encefalopatia posterior reversível, Quimioterapia, Cisplatina, Vinorelbina

## EP-069 CARASIL: UMA DOENÇA SUBDIAGNOSTICADA

Inês Gomes<sup>1</sup>; Orlando Galego<sup>2</sup>; Gustavo C. Santo<sup>1</sup>; Carla Cecília Nunes<sup>1</sup>

1 - Serviço de Neurologia, Centro Hospitalar e Universitário de Coimbra, Coimbra; 2 - Serviço de Neuroradiologia, Centro Hospitalar e Universitário de Coimbra, Coimbra

**Introdução:** A arteriopatía cerebral autossómica recessiva com enfartes subcorticais e leucoencefalopatia (CARASIL) é uma doença autossómica recessiva de pequenos vasos cerebrais, caracterizada pela tríade leucoencefalopatia, alopecia e lombalgia. Provavelmente subdiagnosticada, a prevalência exata desta doença é desconhecida. A maioria dos casos são de origem japonesa ou chinesa, contudo, o número de casos descritos em população não asiática continua a aumentar.

**Caso Clínico:** Homem, atualmente com 29 anos, etnia cigana, antecedentes de etilismo e dislipidemia, apresenta em 2012 diplopia binocular horizontal ao acordar. Relata episódio prévio semelhante com duração de horas e resolução espontânea. Exame neurológico apenas com oftalmoplegia internuclear bilateral. Estudo analítico, incluindo estudo de vasculites e fatores protrombóticos e estudo de LCR com pesquisa de bandas oligoclonais negativos. RM-CE revela hiperintensidades em T2 de substância branca subcortical, periventricular e infratentorial, com duas lesões protuberanciais captantes de contraste. Admitiu-se o diagnóstico de Esclerose Múltipla Surto-Remissão e o doente iniciou terapêutica imunomoduladora. Durante o seguimento na consulta de Doenças Desmielinizantes, manteve-se assintomático, sem noção de surtos ou agravamento clínico. Evidenciou sempre má compliance terapêutica, associada a hábitos etilíticos marcados. Na última RM-CE era notório o aumento do número e tamanho das lesões de substância branca, com atingimento também da substância cinzenta dos gânglios da base e tálamos. Uma ponderação T2\* identificou múltiplas microhemorragias, levantando a hipótese diagnóstica de Doença de Pequenos Vasos. O estudo genético revelou mutação em homozigotia no gene HTRA1, confirmando o diagnóstico de CARASIL. Revendo os antecedentes do doente, eram já evidentes alopecia e lombalgia severa desde a adolescência e uma história familiar de doença com padrão de transmissão autossómico recessivo.

**Conclusão:** Descrevemos o terceiro caso identificado de CARASIL em Portugal. Destaca-se a importância de uma história clínica detalhada e observação cautelosa de achados neuromagiológicos na identificação de sinais de alerta para doenças raras, que podem estar subdiagnosticadas.

**Palavras-chave:** CARASIL, Lombalgia, Alopecia, Leucoencefalopatia

## EP-070 DISSECÇÃO CAROTÍDEA E DISPLASIA FIBROMUSCULAR

André Rêgo<sup>1</sup>; Leonor Rebordão<sup>1</sup>; Amélia Pinto<sup>1</sup>; Elsa Parreira<sup>1</sup>; Sara Machado<sup>1</sup>

1 - Hospital Prof. Doutor Fernando Fonseca

**Introdução:** As dissecções carotídeas espontâneas são uma importante causa de AVC no jovem. Postula-se que ocorram em doentes com um substrato genético favorável num contexto ambiental propício, sendo relatadas associações nomeadamente com infeções recentes, doentes com enxaqueca e hiperhomocisteinemia.

**Caso clínico:** Apresentamos um caso de uma doente de 49 anos com história de doença de Chron, tireoidite auto-imune e enxaqueca, sem factores de risco vasculares conhecidos. Recorreu ao SU por alteração súbita da coordenação do hemisfério esquerdo cerca de 4 dias após um quadro de náuseas, vômitos, visão turva e posteriores alterações da sensibilidade do hemisfério esquerdo, sobretudo região glútea e abdominal esquerdas. A avaliação analítica sérica mostrou discreta hipofolatémia. A TC-CE mostrava hipodensidade no território profundo da ACM direita e a RM-CE demonstrava enfartes em território barreira ACA/ACM com alterações carotídeas no estudo angiográfico compatíveis com fibrodysplasia. A angiografia confirmou a suspeita de dissecção carotídea e achados compatíveis com displasia fibromuscular. O estudo cardíaco não revelou alterações, assim como o estudo vascular sistémico incluindo doppler renal e dos membros inferiores. A doente ficou medicada com antiagregante e estatina.

**Conclusão:** A displasia fibromuscular é uma vasculopatia não inflamatória rara que afecta maioritariamente as artérias renais, mas também as carótidas e vertebrais, sendo relativamente comum a apresentação com atingimento bilateral. É importante reconhecer estes casos, sendo frequente a associação a hipertensão em idade jovem, apresentação com cefaleia e acufenos pulsáteis. Estes doentes devem ter um seguimento mais rigoroso pelo maior risco de recidiva.

**Palavras-chave:** Dissecção carotídea, Displasia fibromuscular, AVC jovem

## EP-071 UMA CAUSA HEMATOLÓGICA DE AVC NO JOVEM

André Rêgo<sup>1</sup>; Leonor Rebordão<sup>1</sup>; Amélia Pinto<sup>1</sup>; Elsa Parreira<sup>1</sup>; Sara Machado<sup>1</sup>; Vasco Salgado<sup>1</sup>

1 - Hospital Prof. Doutor Fernando Fonseca

**Introdução:** Muitos casos de doença vertebrobasilar passam despercebidos aos clínicos ou são incorrectamente diagnosticados. As causas mais comuns de evento vascular vertebrobasilar são a embolia, doença de grande vaso, doença de pequeno vaso e dissecção.

**Caso clínico:** Apresentamos a história de um doente de 43 anos sem história médica relevante. Recorreu por múltiplas vezes à urgência por um quadro de instalação súbita de desequilíbrio e desorientação temporal com posterior desenvolvimento de disartria e diplopia. A primeira observação ocorreu uma semana após o início das queixas. À terceira observação, ao exame neurológico destacava-se dismetria do membro superior direito associado a disartria e marcha consideradas funcionais. A TC-CE revelou hiperdensidades cerebelosas bilaterais. As análises sanguíneas mostravam Hb 19.2g/dL, Htc 56%, leucocitose 13000x10<sup>9</sup>/L, trombocitose 441000x10<sup>9</sup>/L, fosfatase alcalina leucocitária aumentada, EPO indetectável e estudo gené-

tico JAK2 positivo. A angio-TC e RM-CE crânio-encefálica não mostraram outras alterações. A ecografia abdominal revelou esplenomegalia. O doente foi referenciado a Hematologia com o diagnóstico de policitemia vera (PV), ficando medicado com hidroxiureia, ácido acetilsalicílico, estatina e flebotomias periódicas. Durante o seguimento com melhoria dos sintomas, demonstrando desproporcionada labilidade emocional controlada parcialmente com antidepressivo. É interessante ressaltar que, retrospectivamente, se apuram queixas prévias de prurido aquagénico intermitente, um sintoma altamente específico da PV.

**Conclusão:** Os sintomas neurológicos são comuns na PV, sendo os mais frequentes as cefaleia e tonturas. Podem ocorrer outros sintomas pela activação microvascular plaquetária ou processo trombótico, quer arterial, quer venoso. Estão descritos enfartes em território barragem por hiperviscosidade sanguínea, assim como de origem cardio-embólica, sendo frequente verificar a recorrência de eventos isquémicos. Estes doentes necessitam de um acompanhamento constante com reavaliações constantes da necessidade de flebotomias ou terapêuticas cito-redutoras.

**Palavras-chave:** AVC jovem, Hematologia, Policitemia Vera

## EP-072 ACIDENTE VASCULAR CEREBRAL HEMORRÁGICO PROFUNDO NÃO HIPERTENSIVO EM DOENTE COM NEUROFIBROMATOSE TIPO I

Sérgio Brito<sup>1</sup>; Nuno Ferreira<sup>1</sup>; Teresa Mesquita<sup>1</sup>; Luísa Alves<sup>2</sup>; Marlene Saraiva<sup>2</sup>

1 - Hospital São Francisco Xavier, Centro Hospitalar Lisboa Ocidental; 2 - Hospital de Egas Moniz, Centro Hospitalar Lisboa Ocidental

**Introdução:** A neurofibromatose tipo 1 é uma doença genética rara. As suas manifestações neurológicas mais comuns são os tumores benignos, sendo a incidência de malformações arteriovenosas (MAV) e hemorragias intracranianas desconhecida.

**Caso Clínico:** Mulher de 59 anos com história pessoal conhecida de neurofibromatose tipo 1, espondilite anquilosante e dislipidemia, admitida no Serviço de Urgência por quadro de instalação súbita de perturbação da força dos membros direitos e alteração da linguagem. À admissão encontrava-se normotensa com uma PA de 110/85 mmHg e normocárdica. Ao exame físico geral destaca-se a presença de múltiplos neurofibromas localizados no abdómen. Ao exame neurológico apresentava-se vígil, com afasia global, hemiparesia esquerda (força grau 3+) e parésia facial homolateral do tipo central. Realizou avaliação analítica que não mostrou alterações, electrocardiograma que estava em ritmo sinusal e TC CE que documentou presença de hematoma tálamo-capsular direito. Admitiu-se o diagnóstico de AVC hemorrágico de etiologia a esclarecer e foi internada. Durante o internamento apresentou perfil tensional tendencialmente hipotensivo. Realizou ecocardiograma que excluiu alterações sugestivas de HTA e AngioTC que mostrou MAV subjacente ao hematoma, posteriormente confirmado por angiografia cerebral.

**Conclusão:** Perante um doente com AVC hemorrágico profundo e história pessoal de Neurofibromatose tipo 1 importa manter um elevado índice de suspeição quanto à presença de lesões vasculares malformativas.

**Palavras-chave:** AVC hemorrágico, MAV, Neurofibromatose tipo 1

## EP-073 SÍNDROME DE ENCEFALOPATIA POSTERIOR REVERSÍVEL E AVC

Marco Fernandes<sup>1</sup>; Bruna Meira<sup>1</sup>; Filipa Serrazina<sup>1</sup>; Nuno Ferreira<sup>2</sup>; Inês Gil<sup>3</sup>; Francisca Sá<sup>1</sup>; Miguel Viana-Baptista<sup>1</sup>

1 - Serviço de Neurologia, Hospital de Egas Moniz - Centro Hospitalar de Lisboa Ocidental; 2 - Serviço de Medicina Interna, Hospital São Francisco Xavier - Centro Hospitalar de Lisboa Ocidental; 3 - Serviço de Neurorradiologia, Hospital de Egas Moniz - Centro Hospitalar de Lisboa Ocidental

**Introdução:** A Síndrome de Encefalopatia Posterior Reversível (PRES) caracteriza-se por lesão cerebral induzida por edema vasogénico, que afeta primariamente a região parieto-occipital, apesar de poder comprometer outros territórios vasculares, sendo a hipertensão arterial a causa subjacente mais frequente. Apresentações clínicas mais raras desta síndrome podem mimetizar défices neurológicos sugestivos de AVC.

**Caso clínico:** Homem de 62 anos com antecedentes de adenocarcinoma hepático ativo sem metastização, ainda não submetido a tratamento. Admitido no SU por quadro de confusão mental, sendo posteriormente presenciada instalação ictal de hemiparésia e hemi-hipostesia esquerdas, desvio forçado do olhar para a direita e hemianopsia homónima esquerda, pontuando NIHSS 18. À avaliação inicial, TA 212/132mmHg, glicémia capilar 490mg/dL. Analiticamente sem alterações da coagulação. TC-CE e angio-TC-CE não identificaram alterações. Perante suspeita de AVC isquémico do território da ACM direita, realizou tratamento fibrinolítico, que foi protelado por valores tensionais persistentemente elevados, com necessidade de incrementos de terapêutica anti-hipertensiva (captopril, labetalol e dinitrato de isossorbida), com administração de rTPA 1h40min após a admissão. Posteriormente objetivou-se depressão do estado de consciência (GCS 8), com sinais de disfunção do tronco cerebral. TC-CE sem complicações hemorrágicas ou sinais precoces de isquémia aguda. A RM-CE identificou lesões hiperintensas em T2-FLAIR dos hemisférios e pedúnculos cerebelosos, e regiões temporais bilateralmente, sem restrição à difusão, sugestivas de edema vasogénico. A análise do líquor revelou 1 célula, hiperproteínorráquia de 103mg/dL, glicorráquia normal, exame bacteriológico, virológico, citológico e imunofenotipagem sem alterações. Apresentou resolução progressiva e total do quadro clínico nos 8 dias subsequentes, sendo repetida RM-CE que mostrou reversão das lesões previamente descritas, apoiando o diagnóstico de PRES.

**Conclusões:** Torna-se importante identificar apresentações de PRES mimetizadoras de AVC, não só para prevenir dano iatrogénico com administração de terapêutica trombolítica, assim como evitar lesões cerebrais irreversíveis decorrentes do reconhecimento tardio desta entidade.

**Palavras-chave:** Síndrome de Encefalopatia Posterior Reversível, AVC, Edema vasogénico

## EP-074 VASCULOPATIA DE GRANDES VASOS NA COINFEÇÃO VIH/SÍFILIS

Andreia Fernandes<sup>1</sup>; Diana Melancia<sup>1</sup>; Bruno Maia<sup>2</sup>; Ana Paiva Nunes<sup>2</sup>

1 - Serviço de Neurologia, Centro Hospitalar Lisboa Central; 2 - Unidade CerebroVascular, Hospital de São José, Centro Hospitalar Lisboa Central

**Introdução:** A infeção pelo vírus da imunodeficiência humana (VIH) está associada a um risco aumentado de AVC por meio de uma ampla variedade de possíveis etiologias. Na coinfeção VIH/sífilis existe um maior risco de progressão para neurosifilose.



lis, sendo a forma meningovascular uma importante causa de AVC tratável, particularmente nos casos com imunossupressão grave. Apresentamos um caso de AVC com vasculopatia de grandes vasos em doente com coinfeção VIH/sífilis com bom estado imunológico e supressão vírica.

**Caso Clínico:** Homem, 43 anos, com VIH há 13 anos sob terapêutica antirretroviral. Admitido por diplopia e desequilíbrio na marcha com 24 horas de evolução. À observação destacava-se oftalmoplegia externa complexa, hemiparésia esquerda e marcha atáxica. A RM-CE revelou múltiplos enfartes recentes cerebelosos, na protuberância e parênquima supratentorial esquerdo. O estudo angiográfico revelou oclusão da artéria basilar e estenose focal de 50-60% do segmento M1 esquerdo (M1e). O estudo imagiológico dirigido à parede vascular (Intracranial vessel wall MRI) revelou espessamento do complexo íntima-média das artérias vertebrais e do M1e com reforço de sinal após gadolínio. Laboratorialmente destacava-se carga viral do VIH-1 indetetável, CD4+ 880 células/ul e VDRL e TPHA positivos no soro. O estudo do LCR revelou pleocitose mononuclear, hiperproteínorráquia e VDRL e TPHA positivos. Admitiu-se neurosífilis meningovascular e tratou-se com penicilina endovenosa durante 14 dias, verificando-se melhoria clínica e laboratorial com descida do título VDRL no soro e dos parâmetros citoquímicos no LCR.

**Conclusão:** As serologias da sífilis positivas no soro e no líquido e o estudo imagiológico consistente com arterite de grandes vasos levaram ao diagnóstico de neurosífilis meningovascular, contudo, a vasculopatia associada ao VIH não pode ser excluída. Salientamos o bom estado imunológico e supressão vírica neste doente, sugerindo que o rastreio da neurosífilis em doentes com AVC e VIH é fundamental independentemente do grau e da imunossupressão.

**Palavras-chave:** Vírus da imunodeficiência humana, Sífilis, Vasculopatia, Neurosífilis meningovascular

## EP-075 VASCULOPATIA PELO VÍRUS VARICELA-ZOSTER: DIAGNÓSTICO, TRATAMENTO E PAPEL DO VESSEL WALL IMAGING

**Mariana Guimarães Rocha**<sup>1</sup>; **Ana Filipa Geraldo**<sup>2</sup>; **David Monteiro**<sup>2</sup>; **Joana Nunes**<sup>2</sup>; **Henrique Costa**<sup>1</sup>

1 - Serviço de Neurologia do Centro Hospitalar de Vila Nova de Gaia/Espinho; 2 - Serviço de Neuroradiologia do Centro Hospitalar de Vila Nova de Gaia/Espinho

**Introdução:** A vasculopatia pelo VVZ pode ocorrer após a sua reativação, por envolvimento direto da parede das artérias. O vessel wall imaging (VWI) é uma técnica imagiológica de alta resolução que permite visualização direta da parede dos vasos, diferenciando entre diferentes causas de estenose intracraniana.

**Caso clínico:** Homem de 64 anos com antecedentes de leucemia linfocítica crónica desde 2015 desenvolveu quadro de zona em território V1 e V2 esquerdos em outubro de 2017. Cinco meses após este evento recorreu ao SU por quadro agudo de lentificação e "confusão". Ao exame neurológico apresentava lentificação psicomotora, desorientação temporal e reflexo cutâneo-plantar direito em extensão. Realizou TC-CE que não revelou alterações e estudo de LCR sem pleocitose, hiperproteínorráquia ou consumo de glicose. A RM-CE com angioRM mostrou enfarte agudo em território da artéria coroídea anterior esquerda, estenose focal no segmento A1 da ACA esquerda e irregularidades no calibre do segmento terminal da ACI intracraniana ipsilateral. O VWI revelou espessamento e captação de contraste homogénea e concêntrica desses vasos,

sugerindo processo de vasculite ativa. A PCR do VVZ no LCR foi positiva, permitindo o diagnóstico de vasculopatia pelo VVZ. Instituiu-se terapêutica com aciclovir intravenoso, corticoterapia e posteriormente valaciclovir oral. Inicialmente o doente melhorou clinicamente, mas posteriormente desenvolveu défices neurológicos focais de novo, com afasia e hemiparesia direita. Repetiu RM-CE que mostrou estenose significativa da ACI intracraniana esquerda com enfartes em território fronteira superficial-profundo da ACM esquerda.

**Conclusão:** Este caso ilustra a dificuldade no tratamento de doentes com vasculopatia pelo VVZ, sobretudo em contexto de imunossupressão. Pela diversidade de apresentações clínicas e imagiológicas desta patologia, todos os doentes com vasculopatia devem ter um estudo de LCR com PCR do VVZ e anticorpos IgG anti-VVZ. Neste caso, o VWI permitiu direcionar o estudo etiológico, assim como prever que a ACI intracraniana tinha doença clinicamente ativa.

**Palavras-chave:** Vírus varicela-zoster, Vasculite, AVC isquémico, Vessel wall imaging

## EP-076 GRANULOMATOSE EOSINOFÍLICA COM POLIANGEÍTE – UM CASO DE ISQUEMIA CEREBRAL RECORRENTE EM IDADE TARDIA

**Verónica Cabreira**<sup>1,2</sup>; **Sara Ganhão**<sup>3</sup>; **Diana Rosa Gonçalves**<sup>3</sup>; **Goreti Nadais**<sup>1</sup>; **Pedro Abreu**<sup>1,2</sup>

1 - Serviço de Neurologia, Centro Hospitalar Universitário São João; 2 - Departamento de Neurociências Clínicas e Saúde Mental, Faculdade de Medicina da Universidade do Porto; 3 - Serviço de Reumatologia, Centro Hospitalar Universitário São João

**Introdução:** O diagnóstico de granulomatose eosinofílica com poliangeíte (GEPA) (previamente síndrome de Churg-Strauss) assenta em critérios que incluem eosinofilia periférica, asma, mono-/polineuropatia, infiltrados pulmonares, sinusite aguda ou crónica e demonstração de vasculite eosinofílica em biópsia. O envolvimento do sistema nervoso central (SNC) por esta entidade estima-se que aconteça em apenas 3-5% dos doentes.

**Caso clínico:** Homem, 81 anos, diagnosticado com GEPA em 2006 em contexto de asma, eosinofilia, polisinusite, mono-neuropatias múltiplas de predomínio axonal, com biópsia de nervo confirmatória e anticorpo anti-citoplasma do neutrófilo positivo. Em janeiro de 2015, sofre AVC em território da circulação anterior e posterior. Realiza ressonância magnética cerebral que revela múltiplas áreas de hipersinal em T2, em toalha, na substância branca de ambos os hemisférios cerebrais e subcortical em várias localizações a nível supra-/infratentorial, algumas com restrição à difusão e irregularidades de calibre em ramos das artérias cerebrais médias e posteriores no estudo angiográfico, sugerindo envolvimento vasculítico do sistema nervoso central (SNC). Por esse motivo, efetua 6 ciclos de ciclofosfamida com recuperação clínica e melhoria imagiológica. Posteriormente, manteve seguimento em consulta de Neurologia, sem evidência de novas queixas neurológicas. Em abril de 2018, apresenta novo AVC isquémico interpretado, após exclusão de outras etiologias, como provável reativação vasculítica do SNC. Efetuou ciclo de megadose de metilprednisolona iv (1g/dia/5 dias) seguido de corticoterapia oral e pulsos mensais de ciclofosfamida. Atualmente, apresenta parésia facial central direita e hemihipostesia direita sequelares (NIHSS-2).

**Conclusões:** Além do envolvimento frequente do sistema nervoso periférico na GEPA, o atingimento do SNC com manifestações como AVC isquémico ou hemorrágico, parésia de nervos cranianos e diminuição da acuidade visual está descri-

to, embora menos documentado. A vigilância clínica destes doentes deve ser efetuada de forma rigorosa dada a possível recorrência dos fenómenos vasculíticos no SNC na ausência de outras manifestações da doença, como aconteceu neste caso.

**Palavras-chave:** granulomatose eosinofílica com poliangeíte, AVC, vasculite

## EP-077 TOCILIZUMAB - UMA NOVA OPÇÃO TERAPÊUTICA NA VASCULITE PRIMÁRIA DO SISTEMA NERVOSO CENTRAL?

**Verónica Cabreira**<sup>1,2</sup>; **Bruno Miguel Fernandes**<sup>3</sup>; **Pedro Abreu**<sup>1,2</sup>; **Miguel Bernardes**<sup>3</sup>; **Carina Reis**<sup>4</sup>; **Elsa Azevedo**<sup>1,2</sup>

1 - Serviço de Neurologia, Centro Hospitalar Universitário de São João; 2 - Departamento de Neurociências Clínicas e Saúde Mental, Faculdade de Medicina da Universidade do Porto; 3 - Serviço de Reumatologia, Centro Hospitalar Universitário de São João; 4 - Serviço de Neuroradiologia, Centro Hospitalar Universitário de São João

**Introdução:** A vasculite primária do sistema nervoso central (VPSNC) é uma doença inflamatória rara cujas principais manifestações clínicas são AVC, encefalopatia, cefaleias e crises epiléticas. O prognóstico desta entidade é reservado, pois observa-se em muitos casos um curso agressivo com elevada morbimortalidade. O tratamento desta doença é desafiador, na ausência de estudos randomizados, sendo utilizados habitualmente corticóides em alta dose e imunossuppressores, e nos casos mais refratários agentes biológicos (i.e. rituximab e anti-TNF alfa).

**Caso Clínico:** Mulher, 52 anos, com clínica flutuante de hemipostesia e hemiparesia direitas com início em fevereiro de 2016; realiza TC cerebral: hipodensidade frontoparietal esquerda. A doente recuperou completamente dos défices, porém realiza ressonância magnética (RM) cerebral com arteriograma que revela várias áreas isquémicas em territórios de fronteira e múltiplas estenoses arteriais intracranianas. Foram excluídas etiologias infecciosas ou autoimunes sistémicas. Iniciou terapêutica com dupla antiagregação por três meses. Estudos ultrassonográficos e angiográficos posteriores excluem síndrome de vasoconstricção reversível. Em agosto de 2016, por AITs de repetição efetua nova Angio-RM com estudo da parede arterial que sugere atividade inflamatória arterial. Por suspeita de VPSNC a doente inicia metilprednisolona iv (1g/dia/5 dias) e tem alta com prednisolona oral (1mg/kg/dia). Em outubro de 2016, é admitida por afasia motora e hemiparesia direita, repete metilprednisolona iv (1g/dia/5 dias) e inicia pulsos mensais de ciclofosfamida iv (0,75mg/m<sup>2</sup>) em associação com corticoterapia oral (1mg/kg/dia). Apesar desta terapêutica apresenta agravamento imagiológico do processo inflamatório, pelo que, após reunião multidisciplinar, foi proposta em Março de 2017, para tratamento com tocilizumab (8mg/Kg). Dezoito meses após início desta medicação, mantém-se clínica e imagiológicamente estável.

**Conclusão:** Do nosso conhecimento esta será a primeira vez que se utiliza o tocilizumab no tratamento de VPSNC. O aparente sucesso deste caso, embora com tempo de seguimento curto, abre perspetivas para o tocilizumab como nova arma terapêutica no tratamento desta entidade.

**Palavras-chave:** vasculite primária do SNC, AVC, tocilizumab, imunossupressão, autoimunidade, AIT

## EP-078 NEUROPATIA ÓPTICA ISQUÉMICA NÃO ARTERÍTICA COMO MANIFESTAÇÃO DE ARTERIOPATIA CEREBRAL AUTOSSÓMICA DOMINANTE E LEUCOENCEFALOPATIA

**Carolina Soares**<sup>1,2</sup>; **Ana Luísa Rocha**<sup>1,2</sup>; **José Dias Da Costa**<sup>3</sup>; **Fernando Silveira**<sup>1</sup>; **Luís Gonçalves**<sup>4</sup>; **Pedro Abreu**<sup>1,2</sup>

1 - Serviço de Neurologia, Centro Hospitalar de São João, Porto, Portugal; 2 - Departamento de Neurociências Clínicas e Saúde Mental, Faculdade de Medicina da Universidade do Porto, Portugal; 3 - Serviço de Neuroradiologia, Centro Hospitalar de São João, Porto, Portugal; 4 - Consulta de Oftalmologia, Hospital da Luz, Guimarães, Portugal

**Introdução:** A arteriopatia cerebral autossómica dominante com enfartes subcorticais e leucoencefalopatia (CADASIL) é devida a mutação no gene Notch3, sendo caracterizada pela deposição patológica de material osmiofílico granular no músculo liso das arteríolas cerebrais e outros órgãos. A neuropatia óptica isquémica anterior não arterítica (NOIA-NA) é frequentemente associada a hipertensão e diabetes, embora possa ocorrer em qualquer condição que ocasione alterações das paredes dos vasos. O envolvimento na CADASIL dos vasos coroídeos/retinianos não é incomum, no entanto, é rara NOIA-NA como manifestação desta doença.

**Caso Clínico:** Homem inicia, aos 25 anos, défice sensitivo-motor direito, de instalação súbita, com remissão completa ao longo de dias. Como antecedentes familiares destaca-se, na linha materna, a existência de casos de síndrome depressiva, demencial e esclerose múltipla. Excluíram-se causas autoimunes/infecciosas sistémicas e o anticorpo anti-AQP4 foi negativo. O estudo de líquor revelou: discreta proteinorraquia (0.65g/L) e ausência de bandas oligoclonais. A ressonância magnética evidenciou áreas de hipersinal no nível do esplénio do corpo caloso, subcortical frontal esquerdo e peri-ventricular temporal bilateralmente, sem captação de gadolínio. Os potenciais evocados visuais (PEV) eram normais. Foi colocada a hipótese de etiologia inflamatória/desmielinizante, mas dada a ausência de disseminação no tempo e baixo número de lesões, foi decidido não iniciar terapia imunomoduladora, no imediato. Três anos mais tarde, identifica-se mutação patológica do gene Notch3 na mãe do doente, posteriormente confirmada no nosso caso index. Aos 32 anos, apresenta NOIA-NA esquerda grave; realiza angiografia fluoresceínica: edema papilar esquerdo, sem alterações vasculopáticas sub-agudas e PEV: pouco estruturados à esquerda, de baixa amplitude e latência P100 ligeiramente aumentada.

**Conclusões:** Em doentes jovens sem fatores de risco vascular que desenvolvem NOIA-NA deve ser considerado a CADASIL nos diagnósticos diferenciais, devendo-se para isso efetuar uma revisão detalhada da história familiar e da presença de alterações clínicas/neuroradiológicas que nos possam levar a suspeitar desta entidade.

**Palavras-chave:** CADASIL, Neuropatia Óptica Isquémica, Notch3, Esclerose Múltipla

## EP-079 ENCEFALOPATIA HIPERTENSIVA E PRES INFRATENTORIAL

**Isabel Loução De Amorim**<sup>1</sup>; **Mónica Santos**<sup>1</sup>; **Mariana Costa**<sup>1</sup>; **Francisco Raposo**<sup>1</sup>; **Filipa Falcão**<sup>1</sup>; **Luísa Albuquerque**<sup>1</sup>

1 - Serviço de Neurologia, Hospital de Santa Maria- CHLN

**Introdução:** A HTA grave crónica não controlada pode causar encefalopatia hipertensiva que resulta da falência da autor-

regulação cerebral. Imagiologicamente é típico edema vasogénico reversível, sobretudo em áreas cerebrais supratentoriais posteriores (PRES).

**Casos Clínicos:** Homem, 43 anos, sem antecedentes, referia alteração da acuidade visual direita nas 2 semanas prévias. A observação oftalmológica revelou papiledema bilateral com baixa AVODE. RM-CE mostrou lesão intra-axial difusa hiperintensa em T2/FLAIR, ponto-mesencefálica, com extensão aos pedúnculos cerebelosos médios, anterosuperior bulbar e central supratentorial. O DTC foi normal. Punção lombar com LCR sem alterações. Apresentava, desde a admissão, tensão arterial elevada (PA>200/160mmHg), com controlo a partir do D5 internamento após Labetalol, Nifedipina, Carvedilol, Ramipril, e Furosemida. Diagnosticadas lesões de órgão-alvo: retinopatia hipertensiva, pro-BNP 2169 pg/mL e FE 40% no ecocardiograma, creatinina 1,40 mg/dL e área isquémica no rim esquerdo em TC abdominal. Não foi identificada causa de HTA secundária. RM-CE repetida no D21 após estabilização da tensão arterial revelou resolução imagiológica.

Mulher, 18 anos, sem antecedentes, referia alteração bilateral da acuidade visual. Observação oftalmológica 5 dias depois mostrou papiledema bilateral com baixa AVODE. RM-CE identificou hiperintensidade difusa do tronco cerebral em T2/FLAIR, sem realce pelo gadolínio. Apresentava HTA (PA>230/130mmHg) controlada com Captopril e Carvedilol. Associada Nimodipina por vasospasmo arterial cerebral no DTC. Diagnosticadas lesões de órgão-alvo: retinopatia hipertensiva grau-IV, hipertrofia ventricular esquerda no ECG e espessamento da parede arterial no Doppler dos vasos do pescoço. O estudo de HTA secundária foi negativo até à data. O DTC seriado confirmou SVCR.

**Discussão:** Nos casos clínicos apresentados destaca-se o achado imagiológico, raramente descrito, de envolvimento preferencial do tronco cerebral, que parece associar-se a valores tensionais elevados e disfunção renal. A diferença deste padrão atípico relativamente ao envolvimento parieto-occipital (PRES) não está bem esclarecida, mas depende possivelmente das variações individuais na inervação simpática cerebrovascular.

**Palavras-chave:** Hipertensão arterial, Edema vasogénico, PRES

## EP-080 CALCIFICAÇÕES CEREBRAIS APÓS AVC ISQUÉMICO

Inês Carvalho<sup>1</sup>; João Pinho<sup>1</sup>; Carla Ferreira<sup>1</sup>; João Pereira<sup>1</sup>

1 - Serviço de Neurologia, Hospital de Braga

**Introdução:** As calcificações intracranianas são comuns em certas localizações, nomeadamente nos vasos sanguíneos ou plexos coroídeos. As calcificações parenquimatosas cerebrais são menos frequentes e muitas vezes estão relacionadas com alterações metabólicas, tumores, infecções ou síndromes hereditárias. As calcificações cerebrais após AVC isquémico são um achado raro e normalmente aparecem meses a anos após o evento agudo.

**Caso Clínico:** Senhor de 66 anos, com dislipidemia e síndrome depressivo, recorre ao SU por episódios recorrentes de hemiparésia e parestesias da hemiface esquerdas, com duração de minutos, com um mês de evolução. No dia de admissão com noção de agravamento por persistência dos défices. Ao exame neurológico objectivada hemianópsia homónima esquerda (HHE), parésia facial central esquerda, hemiparésia e hemihipostesia esquerdas. O TAC-CE revelou AVC isquémico em território fronteira ACA/ACM direitas. Realizou RMN-CE que confirmou o diagnóstico e a angio-RM mostrou oclusão da artéria carótida interna (ACI) direita desde o seu segmento

cervical até ao segmento oftálmico. À data de alta ficou medicado com antiagregante e estatina em alta dose. Cerca de um ano depois, recorre por queixas de alteração da memória e do comportamento com início após o evento isquémico. Ao exame mantinha a HHE e um discreto défice motor esquerdo. Realizou TAC-CE que revelou focos hiperdensos na coroa radiada e região justaventricular direita, correspondendo a calcificações em contexto de hipoperfusão no território da ACI direita. Foi ajustada a terapêutica antidepressiva e encontra-se a aguardar avaliação neuropsicológica.

**Conclusões:** Quando as calcificações cerebrais aparecem em zonas de enfartes prévios, torna-se necessário excluir outras causas, como hemorragias cerebrais, malformações vasculares ou tumores. O TAC-CE é o método mais sensível para a sua detecção, mas nem sempre permite estabelecer a etiologia. Alertamos para a necessidade de considerar este diagnóstico diferencial já que estas calcificações podem, em alguns casos, predispor a manifestações neurológicas, como crises convulsivas ou demência.

**Palavras-chave:** Calcificações, Parenquimatosas, AVC isquémico

## EP-081 SÍNDROME DE SNEDDON: UMA CAUSA RARA DE AVC E ALTERAÇÕES CUTÂNEAS

Pedro Lopes Das Neves<sup>1</sup>; João Pedro Peres<sup>1</sup>; Rita Martins<sup>1</sup>; André Rego<sup>1</sup>; José Campillo<sup>1</sup>; Sara Machado<sup>1</sup>; Ana Valverde<sup>1</sup>

1 - Serviço de Neurologia, Hospital Professor Doutor Fernando da Fonseca, Amadora, Portugal

**Introdução:** A Síndrome de Sneddon (SS) é uma síndrome rara definida pela associação de doença cerebrovascular e *live-do racemosa*.

A fisiopatologia não está totalmente esclarecida. Admite-se que possa corresponder a uma vasculopatia primária não inflamatória.

A manifestação neurológica cardinal é o AVC isquémico. A cefaleia, muitas vezes com características migranasas, a demência precoce, a depressão e as crises epilépticas são frequentes. As alterações cutâneas precedem em >50% dos doentes os eventos cerebrais e envolvem mais frequentemente os membros e tronco. O envolvimento cardíaco (valvulopatias) e a deterioração da função renal são habituais.

**Caso Clínico:** Homem 53 anos, com antecedentes de hipertensão arterial, dislipidemia, epilepsia (desde 23 anos idade) e doença renal crónica, admitido em 2013 por quadro súbito de desorientação espacial enquanto conduzia. Ao exame neurológico objetivou-se hemianópsia homónima esquerda e declínio cognitivo (MMSE=22). Ao restante exame físico observou-se extenso livedo (membros, tronco e dorso). A RM-CE mostrou lesão isquémica aguda em território da ACP direita e atrofia córtico-subcortical de domínio temporo-occipito-parietal. Do estudo etiológico do AVC destacou-se: ecocardiograma com espessamento valvular, e ausência de anticorpos anti-fosfolipídicos ou de doenças autoimunes sistémicas. O estudo da síndrome demencial com PET florbetapir cerebral não foi compatível com doença de Alzheimer.

Cinco anos após o primeiro internamento, é readmitido por instalação súbita de afasia de expressão, com nova lesão isquémica em território da ACM esquerda. O estudo foi completado com angiografia cerebral que mostrou doença vaso-oclusiva arteriolar distal (território ACM e ACP).

**Conclusões:** O diagnóstico etiológico do AVC em jovem resulta um desafio diagnóstico. A pesquisa de alterações cutâ-

neas pode fornecer pistas semiológicas para a identificação de síndromes raras como o Sneddon.

Não existindo indicações específicas para o tratamento desta síndrome, admite-se que a anticoagulação possa prevenir novos eventos isquémicos.

**Palavras-chave:** Síndrome de Sneddon, AVC, Livedo racemosa

## EP-082 ULTRASSONOGRAFIA CEREBROVASCULAR PRECOCE COMO PREDITORA DE EDEMA CEREBRAL APÓS TROMBECTOMIA

**Joana Ramos-Lopes**<sup>1</sup>; **Alexandra Silva**<sup>1</sup>; **Luís Cruz**<sup>2</sup>; **Jorge Lourenço**<sup>3</sup>; **José Beato-Coelho**<sup>1</sup>; **Ricardo Varela**<sup>1</sup>; **Egídio Machado**<sup>2</sup>; **César Nunes**<sup>2</sup>; **Carla Nunes**<sup>1</sup>; **Cristina Machado**<sup>1</sup>; **Bruno Rodrigues**<sup>1</sup>; **Maria Carmo-Macário**<sup>1</sup>; **Gustavo C. Santo**<sup>1</sup>; **Fernando Silva**<sup>1</sup>; **João Sargento-Freitas**<sup>1</sup>; **Luís Cunha**<sup>1</sup>

1 - Serviço de Neurologia, Centro Hospitalar e Universitário de Coimbra; 2 - Serviço de Neurorradiologia, Centro Hospitalar da Universidade de Coimbra; 3 - Serviço de Medicina Interna, Centro Hospitalar de Coimbra

**Introdução:** A recanalização de AVC isquémico por oclusão de grande vaso (OGV) tem um impacto dramático na recuperação funcional do doente, porém aumenta a possibilidade de lesão de reperusão com consequências clínicas negativas, como edema cerebral e transformação hemorrágica. Na prática clínica o diagnóstico precoce de hiperperusão é difícil. Desconhece-se a utilidade do Doppler Transcraniano Codificado a Cores (DTCC) neste contexto.

**Objetivo:** Avaliar a acuidade diagnóstica do DTCC para o estado hemodinâmico e presença de edema cerebral após trombectomia.

**Métodos:** Estudo de coorte histórica de doentes consecutivos com AVC isquémico da circulação anterior por OGV num período de 33 meses, que obtiveram recanalização arterial efetiva (TICI final pós-trombectomia 2b ou 3) e realizaram DTCC nas primeiras 24 horas após instalação sintomática. Analisou-se a velocidade média (VM) no segmento M1 da artéria cerebral média (ACM) sintomática e assintomática e calculou-se o rácio ACM sintomática/assintomática (RaACMs). O edema cerebral foi classificado por Neurorradiologista em TC-CE realizada 24 horas após recanalização, de acordo com a Classificação Wardlaw (1994). A análise estatística compreendeu comparações univariáveis e regressão logística ajustada para idade, NIHSS inicial e hipertensão arterial prévia.

**Resultados:** Incluíram-se 100 doentes, idade média de 67.69 ( $\pm 13.86$ ) anos, 59 (59.0%) do género masculino. A VM na ACM sintomática não foi estatisticamente diferente em doentes com ( $60.55 \pm 22.31$  cm/sec) vs. sem edema cerebral ( $54.55 \pm 17.09$  cm/sec),  $p=0.173$ . O RaACMs foi também semelhante entre os grupos ( $1.04 \pm 0.359$  vs.  $1.00 \pm 0.32$ ;  $p=0.608$ ). Nem a VM nem o RaACMs foram preditores da presença de edema cerebral: OR: 1.020 (0.996-1.045,  $p=0.105$ ) e OR: 1.594 (0.431-5.895,  $p=0.484$ ), respetivamente..

**Conclusão:** A lesão de reperusão cerebral envolve múltiplos processos patológicos e mecanismos complexos, sendo o edema cerebral um achado frequente. Contudo, o DTCC precoce não parece identificar preditores de edema cerebral após trombectomia.

**Palavras-chave:** doppler, acidente vascular cerebral, edema cerebral, trombectomia, recanalização, lesão de reperusão

## EP-083 INFLAMAÇÃO RELACIONADA COM ANGIOPATIA AMILOIDE CEREBRAL: CARACTERIZAÇÃO DE 3 CASOS

**Ana Luísa Rocha**<sup>1,2</sup>; **Luís Braz**<sup>1,2</sup>; **Cláudia Marques-Matos**<sup>1,2</sup>; **Rúben Maia**<sup>3</sup>; **Francisca Costa**<sup>3</sup>; **Carina Reis**<sup>3</sup>; **Rita Figueiredo**<sup>3</sup>; **Bruno Carvalho**<sup>2,4</sup>; **Pedro Castro**<sup>1,2</sup>; **Marta Carvalho**<sup>1,2</sup>; **Pedro Abreu**<sup>1,2</sup>

1 - Serviço de Neurologia, Centro Hospitalar de São João, Porto, Portugal; 2 - Departamento de Neurociências Clínicas e Saúde Mental, Faculdade de Medicina da Universidade do Porto, Portugal; 3 - Serviço de Neuroradiologia, Centro Hospitalar de São João, Porto, Portugal; 4 - Serviço de Neurocirurgia, Centro Hospitalar de São João, Porto, Portugal

**Introdução:** A inflamação relacionada com a angiopatia amiloide cerebral (IR-AAC) é uma apresentação muito rara da AAC. A clínica pode englobar cefaleias, alteração do estado de consciência ou do comportamento, défices neurológicos focais ou crises epilépticas, em doentes com idade superior a 60 anos. A evolução pode ser como evento clínico isolado ou episódios recorrentes. Geralmente há boa resposta a terapêutica imunomoduladora e os antitrombóticos estão contraindicados. Apresentamos os doentes com IR-AAC diagnosticados no nosso centro.

**Caso Clínico:** Três doentes (2 homens), com 64, 69 e 77 anos. A apresentação clínica foi, em todos, como défices neurológicos focais súbitos. Nenhum doente tinha antecedentes de hemorragia cerebral sintomática. As RM-CE mostraram lesões na substância branca, hiperintensas em T2, subcorticais ou corticosubcorticais, confluentes, assimétricas e com efeito de massa local; captação de contraste em um caso; depósitos de hemossiderina em todos os doentes (siderose superficial  $n=1$ , microhemorragias  $n=2$ ). Em 2 casos o diagnóstico inicial foi de neoplasia do SNC. O estudo sistémico e vascular (angioRM  $n=1$ , angiografia clássica  $n=1$ ) não demonstrou sinais de vasculite. Um dos doentes realizou PET amiloide que confirmou deposição de  $\beta$ -amilóide a nível cerebral. Nenhum dos doentes foi submetido a biópsia das lesões. Todos os doentes apresentaram boa resposta clínica e imagiológica após tratamento com corticoterapia, tendo um dos doentes falecido na sequência de pneumonia 1 mês após início do tratamento. Um dos doentes teve agravamento dos défices após redução da dose de corticoides e um dos doentes sofreu declínio cognitivo (disfunção frontal/subcortical).

**Conclusão:** a identificação de uma ou várias lesões ocupantes de espaço em doentes com idade avançada, particularmente quando associadas a antecedentes clínicos ou sinais imagiológicos de macro ou microhemorragias cerebrais, deve levantar a hipótese de IR-AAC. Esta suspeita clínica é importante devido à existência de tratamento potencialmente eficaz e à contraindicação de terapêutica antitrombótica.

**Palavras-chave:** Angiopatia amiloide cerebral, Inflamação relacionada com a angiopatia amiloide cerebral, Défices neurológicos focais.

## EP-084 MENINGITE CRÓNICA IDIOPÁTICA: UM DESAFIO DIAGNÓSTICO E TERAPÊUTICO

**Bruna Meira**<sup>1</sup>; **Marco Fernandes**<sup>1</sup>; **Laurete Da Conceição**<sup>1</sup>; **António Cuco**<sup>2</sup>; **Inês Gil**<sup>3</sup>; **Rita Peleção**<sup>1</sup>; **Martinha Chorão**<sup>4</sup>; **Ana Sofia Correia**<sup>1,5</sup>

1 - Serviço de Neurologia, Hospital Egas Moniz, Centro Hospitalar Lisboa Ocidental; 2 - Serviço de Neurocirurgia, Hospital Egas Moniz, Centro Hospitalar Lisboa Ocidental; 3 - Serviço de Neurorradiologia, Hospital Egas Moniz, Centro Hospitalar Lisboa Ocidental; 4 - Serviço de Anatomia Patológica, Hospital Egas Moniz, Centro Hospitalar Lisboa Ocidental; 5 - CEDOC - Nova Medical School, Universidade Nova de Lisboa

**Introdução:** O diagnóstico etiológico na Meningite Crónica divide-se em autoimune, neoplásico e infeccioso (classicamente tuberculose e fungos). Numa grande percentagem dos casos a etiologia permanece indeterminada.

**Caso Clínico:** Senhora de 66 anos admitida por crises focais sensitivas no hemicorpo direito e quadro subagudo de febre e astenia. Objetivamente apurava-se apenas RCP direito indifferente. A RM-CE identificou processo leptomeníngeo da alta convexidade fronto-parietal, mais expressivo à esquerda, com realce de contraste. O estudo de LCR revelou: pressão de abertura de 21mmHg; pleocitose (18células/ $\mu$ l, predomínio mononuclear), hiperproteínorráquia (55mg/dL), hipoglicorráquia (50% da glicemia), BOC perfil tipo 2, estudo microbiológico negativo, citologia negativa para células malignas, ECA normal. Destaca-se VS aumentada (121mm/h). Realizado estudo sistémico infeccioso, autoimune e neoplásico que foi negativo. Reavaliada após um mês, estava clinicamente assintomática mas a RM-CE revelou persistência do processo meníngeo e o líquor mantinha perfil inflamatório (10células/ $\mu$ l e 64mg de proteínas/dL). Repetiu-se estudo infeccioso no LCR e investigação sistémica que foram negativas. Realizou PET-TC que revelou hipermetabolismo superficial em várias circunvoluções cerebrais. Realizou biópsia meníngea e o exame anátomo-patológico identificou infiltrado linfoplasmocitário moderado, extensas áreas de necrose, ocasionais células gigantes multinucleadas, ausência de agentes patogénicos, sem critérios de meningite por IgG4. Apesar de investigação negativa para tuberculose (IGRA, TC tórax, broncofibroscopia, LCR, tecido meníngeo), optou-se por iniciar prova terapêutica com antibióticos que foi suspensa após um mês por intolerância hepática. Não foi realizada terapêutica dirigida adicional. A RM-CE realizada após 6 meses revelou resolução completa do processo inflamatório e a doente permanece assintomática após 12 meses de seguimento.

**Conclusão:** Conclui-se que a doente teve uma meningite crónica idiopática com evolução benigna. Neste caso a abordagem diagnóstica e terapêutica constituiu um desafio, consistente com outros casos reportados de meningite crónica idiopática.

**Palavras-chave:** Meningite Idiopática, Leptomeningite, Inflamação

## EP-085 UPDATED SAFETY ANALYSIS OF CLADRIBINE TABLETS IN THE TREATMENT OF PATIENTS WITH MULTIPLE SCLEROSIS

Stuart Cook<sup>1</sup>; Gavin Giovannoni<sup>2</sup>; Thomas Leist<sup>3</sup>; Sana Syed<sup>4</sup>; Axel Nolting<sup>5</sup>; Regina Schick<sup>5</sup>

1 - Rutgers, The State University of New Jersey, New Jersey Medical School, Newark, NJ, USA; 2 - Queen Mary University of London, Blizard Institute, Barts and The London School of Medicine and Dentistry, London, UK; 3 - Jefferson University, Comprehensive MS Center, Philadelphia, PA, USA; 4 - EMD Serono Research & Development Institute Inc., Billerica, MA, USA; 5 - Merck KGaA, Darmstadt, Germany

**Introduction:** Integrated analysis of pooled, long-term safety data allowed comprehensive characterisation of the Cladribine Tablets (CT) safety profile in patients with relapsing multiple sclerosis. Previous characterisation of a monotherapy oral cohort treated with CT 3.5 mg/kg (CT3.5) included cumulative safety data up to Feb 2015, >3 years beyond last clinical study completion.

**Objectives:** Two-year update of the serious treatment emergent adverse event (TEAE) profile from the CT3.5 integrated safety analysis.

**Methodology:** The monotherapy oral cohort was derived

from the CLARITY, CLARITY Extension, and ORACLE-MS trials, and the PREMIERE registry. 923 patients received CT3.5, and 641 received placebo. Data cut-offs were cumulative to Feb 2015 (previously presented, "Period [P]1") and cumulative to May 2017 (updated, "P2").

**Results:** Demographics at respective study enrolment, including age (36.5 years, CT3.5), proportion of females (66.3%, CT3.5) and prior disease modifying drug experience, were balanced among treatment groups. Respective rates of adjusted adverse events incidence per 100 patient-years were (presented as CT3.5, placebo):  $\geq 1$  serious TEAE: 3.88, 3.24 (P2), 4.00, 3.57 (P1); serious lymphopenia (preferred term [PT]): 0.11, 0 (P2), 0.12, 0 (P1); serious infection and infestations (system organ class [SOC]): 0.63, 0.44 (P2), 0.69, 0.50 (P1); serious herpes zoster (PT): 0.05, 0 (P2), 0.06, 0 (P1); serious neoplasms, benign, malignant and unspecified (SOC): 0.65, 0.35 (P2), 0.74, 0.50 (P1).

**Conclusions:** This integrated analysis confirms the serious TEAE profile associated with CT3.5 treatment of patients with early and active RMS. The updated profile (P2) was generally consistent with that from 2 years prior (P1). No new major safety findings were identified in the updated dataset, where patients were followed for up to 10 years.

**Disclosures:** This study was sponsored by EMD Serono Inc, a business of Merck KGaA, Darmstadt, Germany (in the USA), and Merck Serono SA, Geneva, an affiliate of Merck KGaA Darmstadt, Germany (ROW).

**Palavras-chave:** Cladribine Tablets, multiple sclerosis, safety

## EP-086 NON-ORGANIC OCULAR CONVERGENCE SPASM IN MULTIPLE SCLEROSIS

André Jorge<sup>1</sup>; Inês Correia<sup>1,2</sup>; Ana Inês Martins<sup>1</sup>; Olga Brito<sup>3</sup>; Lívia Sousa<sup>1,2</sup>; João Lemos<sup>1,2</sup>

1 - Neurology Department, Coimbra University Hospital Centre; 2 - Faculty of Medicine, Coimbra University; 3 - Neuroradiology Department, Coimbra University Hospital Centre

**Introduction:** Paroxysmal symptoms may occur in multiple sclerosis (MS) patients and are believed to be caused by transverse spreading of ephaptic activation within a partially demyelinated lesion. Ocular convergence spasm (OCS) on the other hand is a rare MS paroxysm which is usually considered a non-organic manifestation. We report a patient with probable non-organic OCS.

**Clinical-case:** A 39-year-old chair-bounded female with longstanding MS, presented with recurrent binocular horizontal diplopia since 2017, 2-3 episodes per year. Some of these episodes prompted the introduction of high dose IV steroids. After a few days, complete recovery was the rule. In one of these episodes we had the opportunity to document her findings. On exam, she had 20/20 visual acuity OU, no relative afferent pupillary reflex, normal optic fundi, and mild relative slowing of adducting saccades OS consistent with left IINO (rightward saccades mean velocity, 526°/s OD, 344°/s OS). On fixation, during one paroxysmal episode, there was intermittent ocular convergence spasm (20-30° adduction OU) coupled with miosis (40% reduction in pupils' size). Abduction was nevertheless full OU and OCS could not be sustained more than a few seconds. Head MRI scan disclosed, among other, an old left dorsomedial midbrain lesion probably affecting the left medial longitudinal fasciculus. Later, the patient confirmed that some of these episodes were possibly related with anxiety. In the past, a 6-month treatment with carbamazepine did not influence OCS recurrence, no treatment was instituted this time. Spontaneous re-

covery was achieved after a few days.

**Conclusion:** OCS may rarely constitute a manifestation of midbrain disease, here usually being sustained and associated with abduction limitation, vertical gaze palsy, and lack of pupillary contraction. In our case, none of the latter signs were present. Non-organic events such as OCS should be early recognized as they constitute potential mimickers of organic relapses in MS.

**Palavras-chave:** Convergence Spasm, Multiple Sclerosis, Non-organic

## EP-087 POSITIONAL OCULAR FLUTTER ASSOCIATED WITH MIDDLE CEREBELLAR PEDUNCLE DEMYELINATION

Ana Inês Martins<sup>1</sup>; César Nunes<sup>2</sup>; Maria Carmo Macário<sup>1</sup>; João Lemos<sup>1,3</sup>

1 - Coimbra University and Hospital Centre, Neurology Department, Coimbra, Portugal; 2 - Coimbra University and Hospital Centre, Neuroradiology Department, Coimbra, Portugal; 3 - Faculty of Medicine, Coimbra University, Coimbra, Portugal

**Introduction:** Spontaneous ocular flutter (OF) is characterized by back-to-back horizontal saccadic intrusions lacking an inter-saccadic interval. OF is believed to reflect an intrinsic membrane receptor dysfunction within the saccade network in the brainstem and cerebellum. Rarely, OF may be precipitated by head position, with only two cases described in the literature, in one patient with degenerative ataxia and one other with Krabbe's disease. However, an underlying strategic lesion was not identified. We present a patient with symptomatic positional OF associated with a right middle cerebellar peduncle demyelinating lesion.

**Clinical Case:** A 24-year-old multiple sclerosis (MS) female patient presented with daily paroxysmal oscillopsia and nausea when moving to supine position. This started 3 years before, after a self-limited episode of central vertigo, which led to MS diagnosis. Current video-oculography in upright position showed occasional single saccadic pulses and square-wave jerks during fixation. When moving to a head hanging position, a ~1.5 second ocular flutter (mean velocity [SD], 48.9 [200]°/sec; mean amplitude, 2.3°; frequency, 15Hz) followed by continuous square-wave jerks (square wave oscillations, mean amplitude, 3.4°; frequency, 4.5Hz) and superimposed downbeat nystagmus (mean slow phase velocity, 12°/sec) was consistently precipitated. Current brain MRI revealed a demyelinating plaque located at the anterior and medial aspect of the right middle cerebellar peduncle (MCP), already present at the time of initial MS diagnosis. Positional ocular flutter remained unchanged after dalfampridine, 10mg bid. The patient refused subsequent trial with carbamazepine.

**Conclusion:** We provide for the first time an anatomical correlate of positional ocular flutter. We propose that when moving our patient to a head hanging position, activation of vestibular fibers carrying vertical canal/otolith organ information and running through the MCP lesion may have inadvertently activated the neighbouring pontine saccadic network through a mechanism of transverse ephaptic spread of excitation, causing positional ocular flutter.

**Palavras-chave:** ocular flutter, multiple sclerosis, eye movements

## EP-088 DOENÇAS DA SUBSTÂNCIA BRANCA: ALERTAS PARA DIAGNÓSTICO ALTERNATIVO A ESCLEROSE MÚLTIPLA

Inês Laranjinha<sup>2</sup>; Sara Duarte<sup>2</sup>; Ricardo Martins<sup>3</sup>; Rui Loureiro<sup>2</sup>; Ernestina Santos<sup>1,2</sup>

1 - Unidade Multidisciplinar de Investigação Biomédicas, Instituto Ciências Biomédicas Abel Salazar – CHP, Universidade do Porto; 2 - Serviço de Neurologia, Centro Hospitalar do Porto-Hospital de Santo António; 3 - Serviço de Neuroradiologia, Centro Hospitalar do Porto-Hospital de Santo António

**Introdução:** As leucoencefalopatias são doenças heterogêneas da substância branca, de causa metabólica, congênita, inflamatória/desmielinizante e microvascular isquémica crônica. O diagnóstico diferencial é dificultado pelo amplo espectro de manifestações e semelhança de achados imagiológicos.

**Casos clínicos:** Caso 1: Mulher de 49 anos com dificuldades de aprendizagem e alterações do comportamento (agressividade, isolamento social, apatia) desde a adolescência. Aos 41 anos, teve hemiparésia esquerda e dismetria direita agudas. A RM neuro-eixo demonstrou lesões da substância branca supratentorial e medula cervical sugestivas de natureza inflamatória/desmielinizante, sendo referenciada à consulta por suspeita de esclerose múltipla. O estudo de LCR revelou 6 bandas oligoclonais sem correspondência no soro. Assistiu-se a agravamento cognitivo com perda da capacidade de marcha, discurso escasso, ecolália e crises epilépticas. Extenso estudo etiológico incluindo biópsia de músculo foi normal. O painel genético de leucodistrofias revelou mutação no gene NUBPL, associado a deficiência do complexo I da cadeia respiratória mitocondrial.

Caso 2: Mulher de 53 anos, seguida desde os 46 por alterações do comportamento, vertigem, desequilíbrio na marcha e incontinência urinária. Referia episódios de cefaleias hemisféricas e história familiar de AVC em idade jovem. A RM cerebral evidenciou lesões da substância branca, incluindo corpo caloso, tendo sido referenciada à consulta por suspeita de esclerose múltipla. O estudo genético para CADASIL (*cerebral autosomal dominant arteriopathy with subcortical infarcts and leukoencephalopathy*) foi negativo para mutações nos exões mais frequentes e biópsia de pele/músculo foi normal. Aos 51 anos teve hemiparésia esquerda de instalação súbita. Novo estudo genético demonstrou mutação do exão 11 do gene NOTCH3.

**Conclusões:** Pretendemos com estes dois casos alertar para a importância de, mesmo perante mulheres jovens com lesões de substância branca com localização sugestiva de esclerose múltipla (corpo caloso e medula) e evidência de síntese intratecal de IgG, sobrepor a apresentação clínica e persistir na investigação de um diagnóstico alternativo.

**Palavras-chave:** leucoencefalopatia, CADASIL, citopatia mitocondrial

## EP-089 PAROXYSMAL ADDUCTION AFTER INTERNUCLEAR OPHTHALMOPLÉGIA

João Lemos<sup>1,2</sup>; Ana Inês Martins<sup>2</sup>; Lúvia Sousa<sup>1,2</sup>

1 - Faculty of Medicine, Coimbra University, Coimbra, Portugal; 2 - Neurology Department, Coimbra University Hospital Centre, Coimbra, Portugal

**Introduction:** Paroxysmal symptoms in multiple sclerosis (MS) are possibly caused by spontaneous firing as a result of ectopic action potentials and/or transverse spreading of ephaptic activation within a partially demyelinated lesion. Fully documented ocular motor paroxysms in MS have been anecdotally

reported and the majority lacks anatomical correlation. These include paroxysmal ocular tilt reaction, superior rectus and levator palpebrae spasm with or without contralateral ptosis, opsoclonus, ocular flutter, convergence spasm, monocular adduction with head turn, third nerve and ipsilateral gaze palsy, and monocular tremor. We describe an MS patient with late paroxysmal isolated monocular adduction after bilateral internuclear ophthalmoplegia (INO), associated with paramedian dorsal pontine demyelination.

**Case Report:** A 57-year-old patient with relapsing-remitting MS and a previous episode of bilateral internuclear ophthalmoplegia 14 years ago, presented with daily diplopia attacks lasting a few seconds, up to 100 times per day, for the last 3 years. There were no precipitating factors. Best corrected visual acuity was 20/20 OU, colour vision was 17/17 OD 15.5 OS, there was a relative afferent pupillary defect, and the left optic disk was pale. Detailed ocular motor analysis showed upbeat nystagmus (mean slow phase velocity, 8°/s) in primary gaze, and bilateral slowing of adducting saccades (mean velocity, 143°/s OD, 156°/s OS) and abducting nystagmus, consistent with bilateral INO. On fixation, there was paroxysmal adduction of the left eye lasting ~5s, at a frequency of 0.05Hz, with no simultaneous change in pupils' size, resulting in transient diplopia. Head MRI showed an hyperintense lesion in the paramedian dorsal pons affecting both medial longitudinal fasciculi (MLF), already present in previous exams. The introduction of carbamazepine 100mg twice daily fully abated the paroxysms.

**Conclusions:** We report for the first time, isolated paroxysmal adduction in a MS patient and its possible anatomical correlate, namely a chronic demyelinating plaque in the left MLF, which might have become prone to pathological axonal discharge.

**Palavras-chave:** multiple sclerosis, eye movements, paroxysmal adduction

## EP-090 ENCEFALITE LÍMBICA COM POSITIVIDADE PARA ANTICORPO ANTI-FLOTILINA – UMA NOVA FORMA DE ENCEFALITE AUTOIMUNE?

Gonçalo Videira<sup>1</sup>; Inês Laranjinha<sup>1</sup>; Vanessa Oliveira<sup>1</sup>; Luís Albuquerque<sup>2</sup>; Júlia Vasconcelos<sup>3</sup>; Esmeralda Neves<sup>3</sup>; Ana Martins Da Silva<sup>1,4</sup>; Raquel Samões<sup>1</sup>

1 - Serviço de Neurologia, Centro Hospitalar do Porto; 2 - Serviço de Neuroradiologia, Centro Hospitalar do Porto; 3 - Serviço de Imunologia, Centro Hospitalar do Porto; 4 - Unidade Multidisciplinar de Investigação Biomédica, ICBAS, Universidade do Porto

**Introdução:** As encefalites autoimunes podem estar associadas a neoplasias, sendo causadas por anticorpos contra antígenos do interior ou da superfície dos neurónios, e novos anticorpos têm sido descritos. As flotilinas são proteínas de superfície relacionadas com a proliferação tumoral e regeneração de neurónios óticos e hipocampus.

**Caso clínico:** Homem de 71 anos, fumador e diabético, com quadro com 10 dias de evolução de alteração de comportamento, desorientação visuoespacial e défice de linguagem e memória. À admissão encontrava-se sonolento, com afasia sensitiva e apirético. O estudo analítico mostrava hiperglicemia (664 mg/dL) e hiponatremia (121 mmol/L). O citoquímico e estudo imunológico de líquido foram normais e a RM cerebral revelou hipersinal em FLAIR e DWI no hipocampo esquerdo. Iniciou correção das alterações metabólicas, aciclovir até PCR de vírus herpes negativa e 5 dias de metilprednisolona 1g/dia. Ao terceiro dia, o exame era normal excetuando défice mnésico

importante. O EEG apresentava atenuação hemisférica esquerda e a RM cerebral mostrava maior extensão do hipersinal no córtex límbico esquerdo. Fez 2º ciclo de metilprednisolona, completou investigação para despiste de neoplasia oculta (incluindo TC toraco-abdomino-pélvico, estudos endoscópicos, ecografias testicular e tiroideia, FDG-PET corporal) e painel de autoanticorpos das encefalites límbicas (onconeuronais intracelulares, GAD65, NMDA, AMPA, GABA, CASPR2, LGI1, mGluR5, entre outros), que foi positivo para anticorpo anti-flotilina no sangue e líquido. Nos seis meses seguintes, sem corticoterapia ou imunossupressão, houve melhoria do défice mnésico e regressão completa das alterações imagiológicas. A investigação para despiste de neoplasia oculta foi repetida (negativa); os anticorpos anti-flotilina mantêm-se elevados no sangue e líquido.

**Conclusões:** Descrevemos o primeiro caso de encefalite límbica associada a anticorpos anti-flotilina. Mais estudos são necessários para investigar o seu significado patogénico. A apresentação como encefalite límbica poderá relacionar-se com o papel destas proteínas no hipocampo. A sua relação com a génese tumoral poderá indicar um fenómeno paraneoplásico.

**Palavras-chave:** Encefalite autoimune, Encefalite límbica, Anticorpo anti-flotilina

## EP-091 DOENÇA BIPOLAR COMO FORMA DE APRESENTAÇÃO DE ESCLEROSE MÚLTIPLA?

Margarida Matias<sup>1</sup>; Pedro Lopes<sup>1</sup>; Henrique Medeiros<sup>1</sup>; Marina Couto<sup>1</sup>; Raquel Pruxa<sup>1</sup>

1 - Hospital do Divino Espírito Santo de Ponta Delgada, EPE

**Introdução:** As comorbilidades psiquiátricas são muito prevalentes e de início precoce em doentes com Esclerose Múltipla (EM), sendo responsáveis pela diminuição da qualidade de vida, níveis elevados de fadiga e diminuição da adesão à terapêutica. Estima-se que a prevalência da Perturbação Afetiva Bipolar (PAB) seja o dobro em doentes com EM, comparativamente à população geral.

**Caso Clínico:** Homem de 30 anos de idade, sem antecedentes pessoais relevantes até 2013, altura em que apresenta um quadro caracterizado por sintomatologia depressiva, compatível com um episódio depressivo grave motivando internamento e posterior seguimento em Psiquiatria. Reinternamento em 2015 por episódio depressivo grave com ideação suicida. Em Março de 2017, novo internamento por disforia, verborreia, taquipsiquia e redução das necessidades de sono, tendo sido diagnosticada PAB tipo I. Em todos os episódios apresentava uma melhoria clínica parcial, com parca resposta ao tratamento psicofarmacológico instituído. Em dezembro desse ano, foi observado por quadro de instabilidade postural com uma semana de evolução, objectivando-se desequilíbrio na marcha para a esquerda. Dada a presença de lesões de tipo desmielinizante com localização fronto-temporo-occipital e tronco encefálico na RM CE e a presença de bandas oligoclonais no LCR, reúnem-se os critérios de diagnóstico para EM. Inicia, então, terapêutica imunomoduladora com fumarato de dimetilo. Teve um episódio de nevrite ótica em 2018, com melhoria após corticoterapia e sem exacerbação de sintomas maniformes. Na RM CE de seguimento, observa-se uma redução do número de lesões sem captação de contraste.

**Conclusão:** Discutiu-se a possibilidade do episódio maníaco apresentado se poder circunscrever numa manifestação de uma síndrome frontal com sintomas maniformes. A introdução da terapêutica imunomoduladora não concedeu um contributo significativo ao quadro afectivo. Todavia, houve uma redução

do volume lesões visíveis na RM CE, sendo o diagnóstico provável de PAB e EM comorbidas.

**Palavras-chave:** Esclerose Múltipla, Perturbação Afetiva Bipolar, Neuropsiquiatria

## EP-092 APRESENTAÇÃO PSEUDOTUMORAL DE NEURO-BEHÇET

**André Rego**<sup>1</sup>; **Pedro Lopes Das Neves**<sup>1</sup>; **João Pedro Peres**<sup>1</sup>; **Catarina Favas**<sup>2</sup>; **Susana Oliveira**<sup>2</sup>; **Sara Machado**<sup>1</sup>; **Ana Valverde**<sup>1</sup>  
1 - Serviço de Neurologia, Hospital Professor Doutor Fernando da Fonseca, Amadora, Portugal; 2 - Serviço de Medicina IV, Hospital Professor Doutor Fernando da Fonseca, Amadora, Portugal

**Introdução:** As lesões ocupantes de espaço podem corresponder à apresentação inicial de doenças não oncológicas. A forma pseudotumoral da Doença de Neuro-Behçet (DNB) é uma entidade rara, pouco reconhecida, com o conseqüente risco acrescido de sequelas.

Reportamos dois casos de DNB pseudotumoral.

**Caso Clínico:** Caso 1: Mulher de 40 anos com Doença de Behçet clássica diagnosticada em 2003 e tratada. Em 2018, inicia quadro de cefaleia, vômitos e alucinações visuais seguidas por crise tónico-clónica inaugural. A TC e venoTC foram normais. O estudo etiológico mostrou uma meningite asséptica, com nível elevado de IL-6. Foram extensamente excluídos outros diagnósticos. A RM identificou lesão pseudotumoral parieto-occipital direita com captação de gadolínio. Admitiu-se o diagnóstico de DNB. Iniciou metilprednisolona com melhoria clínica e imagiológica com posterior introdução de infliximab. Após 8 meses de seguimento, permanece sem recidivas.

Caso 2: Mulher de 41 anos com úlcera orais esporádicas. Em 2013 inicia quadro de tonturas, quadrantópsia superior esquerda, desequilíbrio e ataxia apendicular do membro superior direito. A RM mostrou múltiplas lesões pseudotumorais com captação de gadolínio nos pedúnculos cerebelosos inferiores, lobo temporal mesial direito e corona radiata. O LCR mostrou meningite asséptica. Descobriu-se na altura positividade para HLA-B52. Iniciou metilprednisolona EV, seguida de prednisolona oral, azatioprina e pulsos de ciclosporina, com resposta clínica e morfológica. Aos 5 anos de seguimento não teve outras recidivas.

**Conclusões:** A DNB é uma entidade clínica rara e a sua apresentação pseudotumoral pode ser um desafio diagnóstico. Classicamente, o envolvimento motor e as lesões tálamo-capulares são a manifestação clínico-radiológica mais comum da forma pseudotumoral. Os casos apresentados mostram características clínicas e imagiológicas atípicas (epilepsia como sintoma neurológico inicial e lesões corticais e cerebrais múltiplas), levando a um extenso diagnóstico diferencial. A DNB deve ser considerada na presença de lesões ocupantes de espaço de etiologia desconhecida.

**Palavras-chave:** Neuro-Behçet, Pseudo-tumor, Epilepsia, Tumor cerebral

## EP-093 ENCEFALOMIELITE ANTI-MOG: UMA ENTIDADE CLÍNICA DISTINTA, TAMBÉM EM IDADE PEDIÁTRICA

**Ricardo Soares-Dos-Reis**<sup>1,2,3</sup>; **Cláudia Melo**<sup>6</sup>; **Jacinta Fonseca**<sup>6</sup>; **Daniel Gonçalves**<sup>6</sup>; **Luís Augusto**<sup>4</sup>; **Carolina Madeira**<sup>5</sup>; **Olinda Faria**<sup>5</sup>; **Dílio Alves**<sup>1</sup>; **Raquel Sousa**<sup>6</sup>

1 - Serviço de Neurologia, Centro Hospitalar Universitário de São João, Porto, Portugal; 2 - Departamento de Neurociências Clínicas e Saúde Mental, Faculdade de Medicina da Universidade

do Porto, Portugal; 3 - Departamento de Biomedicina, Faculdade de Medicina da Universidade do Porto, Portugal; 4 - Serviço de Neurorradiologia, Centro Hospitalar Universitário de São João, Porto, Portugal; 5 - Serviço de Oftalmologia, Centro Hospitalar Universitário de São João, Porto, Portugal; 6 - Serviço de Pediatria, Unidade de Neuropediatria, Centro Hospitalar Universitário de São João, Porto, Portugal

**Introdução:** As doenças desmielinizantes do Sistema Nervoso Central (SNC) têm sobreposição fenotípica mas fisiopatológicas distintas. Dentro das doenças do espectro da Neuromielite Óptica, foram identificados anticorpos anti-aquaporina-4 e, recentemente, anti-MOG, cuja detecção tem implicações clínicas e terapêuticas. Apresentamos um caso de doença anti-MOG numa adolescente.

**Caso clínico:** Adolescente do género feminino, de 17 anos, com antecedentes de hipertensão, iniciou quadro de cefaleias, náusea e queixas de hipovisão bilateral. Ao exame neurológico e oftalmológico na admissão, não foram objetivadas alterações além de hipovisão grave (<0.1). Estudo analítico inicial sem alterações relevantes. No internamento, agravamento das náuseas, com vômitos matinais, e instalação de ataxia da marcha, paraparesia progressiva e hiperreflexia. RM cerebral com extensas áreas cortico-subcorticais e protuberanciais de hipersinal T2 com realce (incluindo leptomeníngeo) após gadolínio, assim como foco de hipersinal T2 no quiasma, com captação de contraste. A RM medular apresentava múltiplas lesões captantes das vias longas, incluindo cone, a maior abrangendo 3 segmentos. Os PEV tinham amplitudes diminuídas e latências aumentadas bilateralmente. LCR com 20 células/microlitro sem hiperproteinorraquia ou hipoglicorráquia; bandas oligoclonais positivas. Estudo imunológico alargado, incluindo imunofenotipagem, negativo, à exceção de anticorpos anti-MOG positivos. Estudo microbiológico (cultural, serologias e ácidos nucleicos) negativo no sangue e LCR. Cumpriu 5 dias de metilprednisolona 1g/dia ev e posteriormente 60mg prednisolona oral em desmame, assim como Rituximab com recuperação importante da acuidade visual (0.9-1.0) e resolução da síndrome piramidal. No entanto, após 1 mês, agravamento motor, sem correlato imagiológico e com resolução após corticoterapia e início de imunoglobulina ev. Dois meses após, mantém-se neurologicamente estável, sob corticoterapia, imunoglobulina mensal e a aguardar próxima toma de Rituximab.

**Conclusão:** Em quadros clínicos típicos, como é o de encefalomielite, o doseamento de anticorpos anti-MOG é fundamental no seu diagnóstico diferencial e orientação terapêutica.

**Palavras-chave:** Adolescente, MOG, Encefalomielite

## EP-094 TOCILIZUMAB NO TRATAMENTO DE MIELITE LONGITUDINALMENTE EXTENSA RECIDIVANTE

**Cláudia Lima**<sup>1</sup>; **Pedro Lopes**<sup>1</sup>; **Miguel Pereira**<sup>1</sup>; **Lívia Sousa**<sup>1,2</sup>; **Fernando Matias**<sup>1</sup>; **Sónia Batista**<sup>1,2</sup>

1 - Serviço de Neurologia, Centro Hospitalar e Universitário de Coimbra, Portugal; 2 - Faculdade de Medicina, Universidade de Coimbra, Portugal

**Introdução:** Classicamente associada com doenças do espectro da neuromielite óptica (NMOSD), a mielite longitudinalmente extensa (MLE) é uma entidade clínica com um curso potencialmente devastador, representando um desafio diagnóstico e terapêutico. Apresentamos o caso de um doente com MLE recidivante seronegativa.

**Caso clínico:** Homem de 50 anos observado em Agosto-2017 por quadro de instalação ao longo de duas semanas



de lombalgia, parestesias e fraqueza ascendentes dos MI, e retenção urinária. Ao exame inicial, apresentava paraparesia flácida de predomínio direito, hipostesia algica com nível em D10, hipopalestesia no MI direito e retenção urinária grave com necessidade de algaliação. RM cervical e dorsal mostrou extenso hipersinal medular em T2 de T1 a L1. Estudo dirigido a crânio e órbitas era normal. O estudo do LCR revelou proteinorráquia de 86mg/dL e bandas oligoclonais comuns ao soro e LCR. O restante estudo complementar, incluindo serologias infecciosas em soro e LCR, estudo de autoimunidade sistêmica e neurológica e pesquisa de neoplasia oculta, não revelou alterações. A pesquisa de anticorpos anti-Aq4 e anti-Mog foi negativa. Cumpriu ciclo de corticoterapia e plasmaferese com melhoria clínica significativa e foi iniciada terapêutica com ciclofosfamida IV em pulsos mensais. Dois meses após a apresentação inicial, surgiu quadro agudo de cervicálgia intensa e tetraparesia de predomínio nos MI. O estudo por RM revelou extensão da lesão de C1 a D10, optando-se por iniciar terapêutica com rituximab. Em Fevereiro-2018 ocorreu nova recrudescência, revelando o estudo imagiológico extensa lesão de C1 até ao cone medular, captante de gadolínio. Perante a gravidade e refratoriedade do quadro, foi iniciada terapêutica com tocilizumab e o doente mantém-se clinicamente estável.

**Conclusão:** O tocilizumab é um anticorpo monoclonal anti-IL-6 que tem sido utilizado com sucesso em formas refractárias de NMOSD. Neste caso, trata-se de doente com MLE recidivante seronegativa que obteve benefício clínico com tocilizumab após falência terapêutica de ciclofosfamida e rituximab.

**Palavras-chave:** tocilizumab, NMO, neuromielite óptica, seronegativa, mielite longitudinalmente extensa

## EP-095 LEPTOMENINGITE POR DOENÇA RELACIONADA COM IGG4

Filipa Dourado Sotero<sup>1</sup>; Madalena Rosário<sup>1</sup>; Rafael Roque<sup>1,4</sup>; Filipa Falcão<sup>1</sup>; Luísa Albuquerque<sup>1,2,3</sup>

1 - Serviço de Neurologia, Departamento de Neurociências e Saúde Mental, Hospital de Santa Maria, Centro Hospitalar Lisboa Norte; 2 - Faculdade de Medicina da Universidade de Lisboa, Lisboa; 3 - Instituto de Medicina Molecular, Lisboa; 4 - Laboratório de Neuropatologia, Serviço de Neurologia, Departamento de Neurociências e Saúde Mental, Hospital de Santa Maria, Centro Hospitalar Lisboa Norte

**Introdução:** A doença relacionada com IgG4 é uma entidade de natureza sistêmica fibro-inflamatória e imuno-mediada, envolvendo uma ampla variedade de órgãos e mimetizando um vasto conjunto de doenças. O envolvimento do SNC caracteriza-se mais frequentemente por paquimeningite, estando descritos apenas raros casos de leptomeningite.

**Caso Clínico:** Mulher, 67 anos, com antecedentes de derrame pericárdico de etiologia indeterminada e doença renal crónica. Um mês antes do internamento hospitalar iniciou movimentos involuntários do membro inferior esquerdo quando assumia posturas sustentadas. Duas semanas depois com envolvimento do membro superior ipsilateral e incapacidade para a marcha com múltiplas quedas.

No exame neurológico apresentava tremor e mioclonias dos membros esquerdos surgindo em postura, acção e ortostatismo, desaparecendo em repouso. Realizou EEG com *backaverage* sem registo de actividade epiléptica. Foi medicada com levetiracetam com cessação dos movimentos.

A RM-CE com gadolínio mostrou realce meníngeo dural e leptomeníngeo na alta convexidade direita. A TC toracoabdominopélvica e PET/TAC documentaram aortite proximal e derrame pericárdico. Analiticamente, com elevação de PCR e

VS, p-ANCA e c-ANCA positivos e IgG4 sérica de 333 mg/dL. Restante auto-imunidade e doseamentos de hormonas hipofisárias normais. O LCR revelou uma pleocitose linfocítica (64cel/mm<sup>3</sup>), restante estudo sem alterações. Realizou biópsia meníngea com aspectos de doença relacionada com IgG4: padrão de fibrose característico e infiltrado inflamatório linfoplasmocitário IgG4+, com relação IgG4/IgG 49%.

A doente foi medicada com corticóide, azatioprina e mais tarde rituximab, com evolução clínica, laboratorial e imagiológica favorável.

**Conclusão:** O fenótipo da doença relacionada com IgG4 tem vindo a alargar-se. Descreve-se um caso de paqui e leptomeningite sub-aguda/crónica por IgG4, uma apresentação neurológica rara, salientando a importância de considerar a doença também no diagnóstico diferencial de leptomeningite, particularmente pelas implicações na orientação terapêutica.

**Palavras-chave:** IgG4, Leptomeningite, Paquimeningite

## EP-096 HEMORRAGIA INTRACEREBRAL: UMA APRESENTAÇÃO RARA DE NEUROSARCOIDOSE

Fábio Carneiro<sup>1</sup>; Guilherme Oliveira<sup>2</sup>; Despina Argyropoulou<sup>3</sup>; José Paulo Monteiro<sup>4</sup>; Cláudia Guarda<sup>1</sup>

1 - Serviço de Neurologia, Hospital Garcia de Orta; 2 - Serviço de Neurorradiologia, Hospital Garcia de Orta; 3 - Serviço de Anatomia Patológica, Hospital Garcia de Orta; 4 - Centro de Desenvolvimento da Criança Torrado da Silva, Hospital Garcia de Orta

**Introdução:** A sarcoidose é uma doença granulomatosa multi-sistêmica, com envolvimento neurológico em 5% dos casos, sendo as manifestações mais frequentes mononeuropatia craniana, meningite e polineuropatia periférica. As lesões vasculares são raras, especialmente hemorragia intracerebral (HIC), e o seu diagnóstico representa um desafio.

**Caso clínico:** Doente do sexo masculino, sem antecedentes pessoais ou familiares de relevo, com início de cefaleias com queixas visuais aos 16 anos. Aos 17 anos apresenta crise focal motora do membro inferior direito com generalização secundária, com exame neurológico normal. A RM revelou hematoma frontal direito, microhemorragias crónicas corticais e subcorticais bilaterais, lesões inflamatórias multifocais da substância branca hemisférica bilateral e reforço meníngeo. Na investigação realizada salienta-se pleocitose linfocítica no LCR. A microbiologia do LCR, auto-imunidade, enzima de conversão de angiotensina e angiografia diagnóstica foram negativas. Nos três meses seguintes o doente apresentou dois episódios de cefaleia em associação com alteração da linguagem e, em um deles, defeito sensitivo-motor direito transitório. A RM de reavaliação aos sete meses demonstrou franco agravamento das lesões da substância branca, sem novas lesões vasculares. A avaliação oftalmológica revelou granulomas retinianos. Após a pesquisa para tuberculose e doença linfoproliferativa ser negativa, e não existindo outras lesões na TC tóraco-abdomino-pélvica, foi realizada biópsia cerebral que demonstrou granulomas não caseosos, compatível com neurosarcoidose. O doente iniciou tratamento imunossupressor, sem novos episódios e com resolução da actividade inflamatória.

**Conclusão:** A sarcoidose deve ser considerada no diagnóstico diferencial de HIC, particularmente quando associada a microhemorragias, inflamação meníngea e da substância branca. O diagnóstico diferencial com outras formas de vasculite do SNC é, todavia, difícil e exige pesquisa exaustiva de envolvimento de outros órgãos, que pode estar ausente em cerca de 1/3 dos casos de HIC associada a neurosarcoidose. A imunosu-

pressão pode levar a remissão clínica, salientando a importância de um diagnóstico precoce.

**Palavras-chave:** Neurosarcoideose, Hemorragia, Intracerebral, Vasculite

## EP-097 MONOPLÉGIA DISTAL, CRISES EPILÉPTICAS E LESÃO PSEUDOTUMORAL: UM EPISÓDIO DE DESMIELINIZAÇÃO ASSOCIADO AO ADALIMUMAB

**Pedro Coelho**<sup>1</sup>; **Sara Parreira**<sup>1</sup>; **Isabel Loução De Amorim**<sup>1</sup>; **Filipa Falcão**<sup>1</sup>; **Luísa Albuquerque**<sup>1,2,3</sup>

1 - Serviço de Neurologia, Departamento de Neurociências e Saúde Mental, Hospital de Santa Maria, Centro Hospitalar Lisboa Norte, Lisboa; 2 - Faculdade de Medicina da Universidade de Lisboa, Lisboa; 3 - Instituto de Medicina Molecular de Lisboa, Lisboa

**Introdução:** As terapêuticas anti-TNF alfa são uma mais-valia para o controlo de várias doenças auto-imunes. No entanto, a sua utilização não é isenta de riscos, podendo associar-se a quadros neurológicos de natureza desmielinizante do sistema nervoso central e periférico por causalidade directa ou por precipitar de doença latente.

**Caso Clínico:** Homem de 47 anos, com antecedentes de doença de Crohn e espondiloartropatia seronegativa, com reinício de terapêutica com adalimumab desde o mês anterior (após terapêutica com adalimumab durante 7 anos, até um ano antes), e sulfasalazina, desenvolve ao longo de 2 dias perda de força distal do membro inferior esquerdo com parestesias associadas e, posteriormente, 2 crises epiléticas focais motoras do membro inferior esquerdo com generalização secundária. No exame neurológico apresentava monoplegia crural distal esquerda, ROT ++++ no membro inferior esquerdo, com clónus aquiliano extingüível e reflexo cutâneo plantar em extensão à esquerda. A RM-CE documentou lesão parafacial frontal direita com extensão sulcal/cortico-pial hipointensa em T1 e T2, sem restrição à difusão, com reforço intenso e homogéneo de sinal após contraste; sem alterações na RM de neuroeixo. A punção lombar apresentou 43 células (polimorfonucleadas), proteinoráquia de 89.2 proteínas, com exame microbiológico negativo. Após suspensão do adalimumab houve evolução neurológica favorável com remissão da monoplegia crural distal esquerda e normalização da lesão na RM-CE, sem novos eventos neurológicos em 6 meses de seguimento.

**Conclusão:** Este caso retrata uma lesão pseudotumoral desmielinizante cerebral, uma das possíveis reacções adversas neurológicas associadas à utilização de terapêuticas anti-TNF alfa. A literatura descreve raros casos semelhantes, nomeadamente um caso clínico com lesão pseudotumoral associada à administração do adalimumab, sendo que a suspensão precoce da terapêutica com anti-TNF alfa parece ser importante para a evolução clínica favorável, com normalização das lesões imagiológicas.

**Palavras-chave:** Adalimumab, Lesão pseudotumoral, Anti-TNF alfa

## EP-098 ESCLEROSE SISTÉMICA PROGRESSIVA E ESCLEROSE MÚLTIPLA: DUAS “ESCLEROSES AUTOIMUNES” NA MESMA DOENTE?

**Filipa Dourado Sotero**<sup>1</sup>; **Daniela Pimenta Silva**<sup>1</sup>; **João Ferreira**<sup>1</sup>

1 - Serviço de Neurologia, Departamento de Neurociências e Saúde Mental, Hospital de Santa Maria, Centro Hospitalar Lisboa Norte

**Introdução:** A associação entre Esclerose Múltipla (EM) e outras doenças autoimunes tem sido crescentemente reportada. Estudos recentes mostram que, embora rara, a EM parece ser mais comum em doentes com Esclerose Sistémica Progressiva (ESP), colocando a possibilidade de mecanismos fisiopatológicos comuns. Contudo, lesões da substância branca na RM são observadas em até 70% de doentes com ESP, suscitando importantes questões no diagnóstico diferencial com relevância terapêutica.

**Caso Clínico:** Mulher, 44 anos, antecedentes de traumatismo cranioencefálico na infância e história familiar de EM - avô, tio e primo maternos. Desde 2012, apresentava episódios de acrocianose na exposição ao frio e disfagia mista.

Em junho/2017 recorreu à urgência por diplopia binocular horizontal. No exame neurológico apresentava oftalmoplegia internuclear esquerda e parésia facial central esquerda. A RM-CE mostrou múltiplas lesões ovoides hiperintensas em T2/FLAIR supratentoriais (periventricular, subcortical, justa-cortical e corpo caloso) e infratentoriais (mesencefálica periaquedutal esquerda, ponte posterior e pedúnculos cerebelosos superiores, médios e inferior direito), algumas com hipossinal em T1, sem realce após gadolínio. O exame citoquímico do LCR foi normal e verificou-se um aumento do índice de IgG LCR/soro (1.2). Cumpriu 5 dias de metilprednisolona com remissão completa dos sintomas. Foi efetuado o diagnóstico de EM surto-remissão e iniciou acetato de glatirâmico.

Analicamente documentou-seum título elevado de anti-SCI-70. Foi avaliada por Reumatologia, cumprindo critérios para ESP (microstomia, afilamento nasal, telangiectasias faciais, hemorragia periungueal e anti-SCI-70 positivo).

**Conclusão:** Com este caso clínico discutimos a coexistência de EM e ESP na mesma doente. Aspetos clínicos, imagiológicos e analíticos apoiam a existência de EM definitiva e não de envolvimento do SNC pela ESP. A história familiar e a sobreposição de mecanismos patológicos sugerem também a coexistência destas entidades.

A suspeita clínica e investigação etiológica por equipas multidisciplinares podem evitar o atraso no diagnóstico e tratamento de outras doenças autoimunes em doentes com EM.

**Palavras-chave:** Esclerose, Múltipla, Sistémica, Progressiva

## EP-099 HEMIIPOESTESIA ESQUERDA COM FACE COMO MANIFESTAÇÃO DO SISTEMA NERVOSO CENTRAL NA ARTRITE REUMATÓIDE

**Ana Rita Silva**<sup>1</sup>; **Octávia Costa**<sup>1</sup>; **Inês Carvalho**<sup>1</sup>; **José Nuno Alves**<sup>1</sup>; **Miguel Neves**<sup>2</sup>; **Ana Luísa Cruz**<sup>3</sup>; **Nuno Silva**<sup>4</sup>; **Filipa Sousa**<sup>1</sup>; **Margarida Rodrigues**<sup>1</sup>

1 - Serviço de Neurologia, Hospital de Braga; 2 - Serviço de Neurorradiologia, Hospital de Braga; 3 - Serviço de Medicina Interna, Centro Hospitalar do Médio Ave; 4 - Serviço de Neurorradiologia, Centro Hospitalar do Porto

**Introdução:** A Artrite Reumatóide (AR) é uma doença inflamatória crónica, que se associa a várias manifestações não-articulares, sendo a neuropatia periférica a manifestação neurológica mais comum. Por sua vez, a Meningite Reumatóide (MR) é uma manifestação rara, que tipicamente se apresenta com cefaleia, défices neurológicos focais ou crise convulsiva.

**Caso Clínico:** Doente do sexo feminino, 53 anos, com antecedentes de AR anti-CCP (peptídeo citrulinado cíclico) positivo, com quatro anos de evolução, previamente medicada com metotrexato 20mg/semana e prednisolona 5mg/dia, recorre ao SU do hospital da área de residência após dois episódios transitó-

rios de hipoestesia no hemisfério esquerdo, com início na mão e progressão para o membro superior, face e membro inferior e duração de duas horas. Negava outras queixas e o exame neurológico à admissão era normal. Realizou TC-CE que revelou assimetria sulcal fronto-parietal da alta convexidade, sem lesões isquémicas agudas. A RMN-CE demonstrou assimetria dos sulcos da convexidade, com maior apagamento em frontoparietal direito, com hipersinal sulcal em T2 FLAIR, bem como captação de contraste paquimeningeo e leptomenígeo multifocal, sugerindo envolvimento meníngeo pela AR. Analiticamente, destacava-se a presença de anti-CCP positivo (409). O estudo de LCR demonstrou 4 células (linfócitos), 0.33 proteínas e glicose normal. Realizou-se ainda extenso estudo imunológico e infeccioso, que se revelou negativo. A doente cumpriu ciclo de cinco dias de metilprednisolona endovenosa e teve alta, depois de discutido o caso com a Reumatologia, mantendo a terapêutica imunossupressora prévia.

**Discussão:** A MR é, habitualmente, uma complicação tardia da AR e necessita de estudo histopatológico para o seu diagnóstico definitivo. Apesar desta análise não ter sido efetuada, a investigação realizada não identificou causa alternativa para os aspetos imagiológicos descritos, pelo que acreditamos estar perante um caso de MR numa doente com antecedentes de diagnóstico de AR relativamente recente.

**Palavras-chave:** Artrite Reumatóide, Meningite Reumatóide, Ressonância Magnética

## EP-100 PROJETO DE UM REGISTO DE DOENTES ADULTOS COM ESCLEROSE MÚLTIPLA EM PORTUGAL – ASPETOS METODOLÓGICOS GERAIS E CARACTERIZAÇÃO INICIAL DE UMA COORTE UNICÊNTRICA DA POPULAÇÃO DO REGISTO

João Ferreira<sup>1</sup>; Rita Martins<sup>2</sup>; João De Sá<sup>1</sup>

1 - Hospital de Santa Maria, Centro Hospitalar Lisboa Norte;

2 - Keypoint - Consultoria Científica

**Introdução:** A Esclerose Múltipla (EM) é uma doença com elevada variabilidade interpersoal em termos clínicos, imagiológicos e resposta ao tratamento. Os registos são uma forma de recolher informação relevante dum elevado número de doentes e possuem extrema importância ao permitirem analisar dados dificilmente disponíveis em ensaios clínicos, estudos observacionais ou na prática clínica, transversal e longitudinalmente.

**Objetivos:** Caracterizar uma coorte unicêntrica de doentes com EM, inseridos num projeto de registo de EM e validar externamente a informação colhida neste registo.

**Metodologia:** Foram incluídos sequencialmente doentes com diagnóstico de EM seguidos na consulta do Hospital Santa Maria, desde outubro/2017. Dados analisados de doentes incluídos até setembro/2018. Primeira fase com assinatura do consentimento informado, recolhidos dados sociodemográficos e história clínica. Na segunda fase efetuou-se colheita retrospectiva de variáveis clínicas, radiológicas e laboratoriais. Finalmente, pretendeu-se uma recolha prospetiva de dados em contexto de consulta.

**Resultados:** Foram incluídos 450 doentes, 73% mulheres (n=328), com idade média de 45±12 anos. Relativamente à situação laboral, 54% são trabalhadores ativos (n=241), 33% reformados (n=147) e 9% desempregados (n=40). Têm cerca de 12±9 anos de evolução de doença, com idade média no diagnóstico de 34±11 anos (n=449). Quanto ao subtipo, 74%

apresentam EM Surto-Remissão (n=185), 13% encontram-se em fase Secundária Progressiva (n=24), 11% possuem EM Primária Progressiva (n=21) e 2% têm Síndrome Clínica Isolada (n=4). A terapêutica imunomoduladora com fármacos de primeira linha injetáveis e orais (n=256) é efetuada por 50% e 23% dos doentes, respetivamente, e com fármacos de segunda ou terceira linhas por 23% (n=81).

**Conclusões:** Os resultados obtidos de variáveis demográficas e clínicas estão de acordo com dados epidemiológicos encontrados na literatura e noutros registos de EM. Embora numa fase inicial, este registo vem permitir uma melhoria no acesso aos dados de cada doente, uma otimização da abordagem clínica e consequente progressiva personalização dos cuidados.

**Palavras-chave:** Esclerose Múltipla, Registo, Otimização da abordagem clínica

## EP-101 VALIDATION STUDY OF THE TOULOUSE-PIÉRON CANCELLATION TEST FOR PATIENTS WITH MILD COGNITIVE IMPAIRMENT AND ALZHEIMER'S DISEASE.

Marisa Lima<sup>1</sup>; Diana Duro<sup>2</sup>; Bianca Gerardo<sup>1</sup>; Sandra Freitas<sup>3</sup>; Mário R. Simões<sup>1</sup>; Isabel Santana<sup>2</sup>

1 - Faculdade de Psicologia e Ciências da Educação da Universidade de Coimbra; 2 - Neurology Department, Centro Hospitalar e Universitário de Coimbra; 3 - Center for Neuroscience and Cell Biology, University of Coimbra

**Introduction:** The Toulouse-Piéron Cancellation Test (TP) is a classic psychometric instrument that assesses selective and sustained attention as well as processing speed. It presents three main outcomes: Work Efficiency (WE), Dispersion Index (DI) and Total Result (TR). Objective: The aim of this study was to explore the diagnostic accuracy and discriminative capacity of the TP for Mild Cognitive Impairment (MCI) and Alzheimer's Disease (AD), using cut-off points for the Portuguese population. Method: The TP was administered to 120 participants, divided into a control group (n=40), an MCI group (n=40), and an AD group (n=40). The clinical groups fulfilled standard international diagnostic criteria. Controls were community-dwelling subjects without neurological or psychiatric pathologies evaluated with the following protocol: TP, Mini Mental State Examination (MMSE), Montreal Cognitive Assessment (MoCA), Trail Making Test (TMT A/B) and Geriatric Depression Scale (GDS-30). Results: The mean age and education were, respectively, 71.44 ± 9.53 and 6.66 ± 4.31 years (61.7% female). The TP revealed good psychometric indicators, and the total scores significantly differ between the three groups (p<.001: Control<MCI<AD), controlling the covariables effect (age and education). The test presented high diagnostic accuracy for the AD group. The cut-off point for TP-WE was <49 points (AUC=0.981), for TP-DI was >26 points (AUC=0.921) and for TP-TR was <4 points (AUC=0.977). For the MCI group, the cut-off point for TP-WE was <73 points (AUC=0.739), for TP-DI >27 (AUC=0.629) and for TP-TR >8 (AUC=0.726). For the distinguishing between MCI and AD, the cut-off point for TP-WE was <37 points (AUC=0.910), for TP-DI >38 (AUC=0.862) and for TP-TR >3 (AUC=0.911) Conclusions: Our findings confirmed the capacity of the TP to identify cognitive impairment in AD patients, with poor sensitivity for MCI, in a Portuguese cohort. The cut-off points are of large utility in clinical and research contexts. Conflicts of interest: none declared.

**Palavras-chave:** Sustained attention, Toulouse-Piéron Cancellation Test, Neuropsychological tests, Mild Cognitive Impairment, Alzheimer's disease

## EP-102 APRESENTAÇÃO NEUROPSIQUIÁTRICA E SINAL DO PULVINAR NUMA FORMA ESPORÁDICA DE DOENÇA DE CREUTZFELDT-JAKOB

Sara Duarte<sup>1</sup>; Ricardo Cruz Martins<sup>2</sup>; José Pedro Rocha Pereira<sup>2</sup>; Graça Sousa<sup>3</sup>; Manuel Correia<sup>1</sup>; Ernestina Santos<sup>1</sup>

1 - Serviço de Neurologia, Hospital de Santo António – Centro Hospitalar do Porto; 2 - Serviço de Neurorradiologia, Hospital de Santo António – Centro Hospitalar do Porto; 3 - Serviço de Neurologia, Centro Hospitalar de Vila Nova de Gaia/Espinho

**Introdução:** A doença de Creutzfeldt-Jakob (DCJ) é uma condição neurodegenerativa e invariavelmente fatal, causada pela conversão de uma proteína endógena (PrP<sup>c</sup>) numa forma patológica (PrP<sup>Sc</sup>). O diagnóstico definitivo das diferentes formas de DCJ tem dependido do exame neuropatológico do tecido cerebral.

**Caso clínico:** Mulher de 64 anos com miastenia *gravis*, tireoide de Hashimoto, amigdalectomia e trauma abdominal com esplenectomia e transfusão de sangue. Iniciou alterações cognitivas e comportamentais com cerca de dois meses de evolução - desorientação, delírios de perseguição e impulsividade. Apresentava inquietude, discurso circunstanciado/tangencial, repetitivo, perseveração e perturbação da memória recente. A avaliação neuropsicológica revelou alteração grave das funções superiores: atenção, velocidade psicomotora, linguagem, memória verbal e funções executivas. A RM encefálica mostrou áreas de restrição da difusão das moléculas de água nas regiões corticais frontais, parietais e temporais anteriores, córtex dos giros do cíngulo e para-hipocampal direito e vertente medial/posterior dos tálamos. O EEG de vigília/sono foi normal. Foram consideradas as hipóteses de nova variante da DCJ ou encefalite autoimune. A pesquisa de proteína 14-3-3 no líquor foi fracamente positiva; o rácio tau total/tau fosforilada foi elevado (2344,0/76,8). A investigação de encefalite autoimune, nomeadamente de etiologia paraneoplásica, foi negativa. Destacamos o achado de múltiplas lesões hepáticas e peritoneais que, após investigação dirigida, se concluiu serem focos de esplenose. Os antecedentes cirúrgicos da doente inviabilizaram a realização de biópsia da amígdala palatina. A pesquisa de proteína priónica no LCR pela técnica real-time quaking-induced conversion (RT-QuIC) foi positiva. Dada a elevada especificidade e sensibilidade deste método no diagnóstico de formas esporádicas, assumiu-se como mais provável esta possibilidade. Não foram detetadas variantes no gene PRNP.

**Conclusões:** Reportamos o caso de uma doente com apresentação clínica e imagiológica sugestivas da nova variante da DCJ. A análise do líquor com a técnica RT-QuIC foi determinante na reformulação do diagnóstico.

**Palavras-chave:** doença de Creutzfeldt-Jakob, forma esporádica atípica, sinal do pulvinar, RT-QuIC

## EP-103 DOENÇA DE CREUTZFELDT-JAKOB - APRESENTAÇÃO ATÍPICA

Renato Oliveira<sup>1</sup>; Sofia Rodrigues<sup>1</sup>; Marta Rodrigues<sup>2</sup>; Inês Brás Marques<sup>1</sup>

1 - Serviço de Neurologia. Hospital de Luz Lisboa; 2 - Serviço de Neurologia. Hospital Distrital de Santarém

**Introdução:** A doença de Creutzfeldt-Jakob (DCJ) é uma doença rara (incidência 1/milhão). 85% dos casos são esporádicos e 15% familiares. Manifesta-se habitualmente como demência rapidamente progressiva, com alterações do comportamen-

to, ataxia, sinais extrapiramidais e, eventualmente, mioclonias.

**Descrição dos casos:** Homem, 59 anos, quadro súbito de parésia facial central direita (PFC) e disartria. Após 2 semanas iniciou mioclonias do membro superior e hemiface esquerdos e, lentificação cognitiva. RM-CE alteração em T2 e difusão no caudado e putamen direito. LCR: proteinorraquia. EEG: atividade lenta parietal direita. Investigação para causas autoimunes, infecciosas e paraneoplásica negativa. Agravamento clínico progressivo ao longo de 3 meses com progressão para hemiplegia esquerda, disfagia, incontinência urinária e posteriormente mutismo acinético. RM-CE com evolução para restrição à difusão dos gânglios da base bilateralmente e múltiplas áreas corticais. EEG com atividade periódica de complexos ponta-onda generalizadas com reatividade à estimulação. LCR: proteína Tau > 1700, proteína 14.3.3 negativa. Análise genética positiva para mutação c.598G>A. Falecimento 4 meses após início do quadro.

Mulher, 63 anos, quadro progressivo com 2 meses de ataxia da marcha, PFC direita, diplopia e disartria. Investigação prévia: RM-CE aspetos de leucoencefalopatia vascular crónica, estudo analítico normal. No internamento: LCR normal. RM-CE: restrição a difusão nos caudados, putamens e tálamos. EEG sem alterações relevantes. Investigação de causas infecciosas, autoimunes e paraneoplásica negativa. Agravamento progressivo no mês seguinte do quadro cerebeloso e cognitivo e posteriormente mutismo acinético. RM-CE: restrição à difusão no estriado, tálamos e hipocampo esquerdo. LCR: proteína 14.3.3 positiva. Falecimento 3 meses após início dos sintomas.

**Discussão:** Na prática clínica o diagnóstico de DCJ surge no seguimento de investigação de demência rapidamente progressiva. Reportam-se dois casos de DCJ cuja apresentação clínica foi atípica, com sinais focais e ausência de defeito cognitivo significativo. O diagnóstico foi possível com a evolução clínica, salientando-se a utilidade dos exames de imagem.

**Palavras-chave:** Doença de Creutzfeldt-Jakob, Demência, Sinais focais

## EP-104 DOENÇA DE CREUTZFELDT-JAKOB ESPORÁDICA E ALTERAÇÕES ELECTROENCEFALOGRÁFICAS: ANÁLISE RETROSPECTIVA

Claudia Borbinha<sup>1</sup>; Bruna Meira<sup>1</sup>; João Pedro Marto<sup>1</sup>; Mafalda Maia<sup>1</sup>; Luísa Alves<sup>1</sup>; João Pedro Ramalheira<sup>2</sup>; Maria Rita Pelejo<sup>1</sup>

1 - Serviço de Neurologia, Hospital Egas Moniz, Centro Hospitalar de Lisboa Ocidental; 2 - Serviço de Neurofisiologia, Hospital de Santo António, Centro Hospitalar do Porto

**Introdução:** Na doença de Creutzfeldt-Jakob esporádica (DCJe) o diagnóstico definitivo apenas poderá ser fornecido pelo estudo anatomo-patológico. A clínica em combinação com os achados electroencefalográficos, imagiológicos e laboratoriais permitem um diagnóstico clínico precoce e confiável. Atividade lenta nas fases iniciais e periódica nas fases mais avançadas são as características electroencefalográficas mais frequentemente encontradas.

**Objectivos:** Analisar a relação entre estádios clínicos e alterações electroencefalográficas em doentes com DCJe.

**Métodos:** Análise retrospectiva das características clínicas e padrões de EEG de doze doentes com DCJe, internados entre 2004 e 2018.

**Resultados:** Dos 12 doentes internados (75% mulheres, média de idades 68,2±8,6 anos), 9 têm diagnóstico definitivo e 3 têm diagnóstico provável, nestes aguarda-se estudo anátomo-patológico. Onze doentes apresentaram inicialmente quadro cognitivo-comportamental, uma doente apresentou quadro inaugural de

Alien Limb. Dez doentes apresentaram na RM-CE padrão de "cortical ribboning". O tempo médio até ao diagnóstico provável foi de  $3\pm 4,1$  meses e a sobrevida média foi de  $7\pm 4,1$  meses. Em média foram realizados 3 electroencefalogramas por doente, sendo o primeiro EEG realizado revelador de atividade periódica em 41,7% dos casos (todos em estadio III de doença). A análise electroencefalográfica mostrou lentificação difusa em 33,3% dos primeiros EEGs, os quais vieram a revelar atividade periódica em estadios mais avançados. Um doente com diagnóstico definitivo não revelou atividade periódica em oito EEGs realizados.

**Conclusões:** Em conformidade com os dados da literatura, 91,7% dos doentes com DCJ esporádica apresentam atividade periódica nos estádios mais avançados. O EEG assume parte integrante na fundamentação do diagnóstico e evolução da doença.

**Palavras-chave:** Doença de Creutzfeldt-Jakob esporádica, Electroencefalograma, Diagnóstico

## EP-105 ENCEFALITE MEDIADA POR ANTICORPOS LG11 TRATADA COM RITUXIMAB - UMA NOVA ARMA EM DOENÇAS MEDIADAS POR IGG4?

Ângela Abreu<sup>1</sup>; João Peres<sup>1</sup>; Pedro Neves<sup>1</sup>; Carlos Figueiredo<sup>1</sup>; Simão Cruz<sup>1</sup>; Ana Valverde<sup>1</sup>; José Campillo<sup>1</sup>

1 - Serviço de Neurologia, Hospital Professor Fernando Fonseca, Amadora, Portugal

**Introdução:** A Encefalite LG11 é uma doença que se caracteriza por um rápido declínio cognitivo, sintomas psiquiátricos, epilepsia e hiponatremia. É causada por auto-anticorpos da classe IgG, isotipo 4, contra a subunidade LG11 do canal de Potássio. Esta entidade faz parte de um novo nicho dentro das doenças auto-imunes - As doenças mediadas por IgG4.

**Caso clínico:** Mulher de 42 anos com antecedentes de depressão que recorre ao SU por ter iniciado dois meses antes, episódios de perturbação da consciência, com fácies de medo, movimentos involuntários dos membros superiores e períodos de agitação com alguns minutos de duração. Foram admitidas crises epiléticas e iniciado valproato de sódio.

À observação inicial apresentava uma desorientação tempororo-espacial, discurso confusional perseverante, defeito na evocação 0/3, discreto tremor postural irregular dos membros superiores. Sem sinais meníngeos ou outros sinais focais.

Análiticamente destacava-se hiponatremia de 125mmol/L. No EEG inicial registou-se uma crise electroclínica com início fronto-temporal direito. A RM-CE mostrou alterações compatíveis com encefalite límbica esquerda. O exame do LCR foi normal, excepto pela presença de positividade para os anticorpos anti-LG11 IgG. O rastreio de neoplasia oculta foi negativo.

Após resposta clínica parcial ao tratamento com Imunoglobulina humana (IgIV) (0,4 gr/kg/dia durante 5 dias) e corticoterapia (metilprednisolona EV em altas doses 5 dias, seguida de prednisolona 50 mg/dia po), iniciou tratamento com rituximab. A evolução favorável após o primeiro ciclo, permitiu o desmame progressivo da corticoterapia oral.

A avaliação neuropsicológica 4 meses após a alta revelou melhoria global significativa em todos os domínios cognitivos, com reintegração na sua actividade profissional.

**Conclusão:** A Encefalite LG11 é uma causa tratável de epilepsia e demência rapidamente progressiva. Na ausência de resposta às terapêuticas imunossupressoras convencionais, o Rituximab poderá ser uma alternativa eficaz pelo seu mecanismo de acção e a patogenia mediada por IgG4 desta entidade.

**Palavras-chave:** Encefalite, LG11, Demência, Epilepsia, Rituximab

## EP-106 NÍVEIS NORMAIS BAIXOS DE VITAMINA B12 E TAXA DE DECLÍNIO COGNITIVO NA DOENÇA DE ALZHEIMER

Claudia Borbinha<sup>1</sup>; Laurete Conceição<sup>1</sup>; Filipa Serrazina<sup>1</sup>; Filipa Ladeira<sup>1</sup>; Marlene Saraiva<sup>1</sup>; Francisca Sá<sup>1</sup>; Luísa Alves<sup>1</sup>

1 - Serviço de Neurologia, Hospital Egas Moniz, Centro Hospitalar de Lisboa Ocidental

**Introdução:** Deficiência metabólica de B12 (dmB12) corresponde a níveis inferiores a 258 pg/ml, na presença de um valor sérico de homocisteína total superior a 14 µmol/L. Não fazendo parte das normas de orientação clínica o doseamento de homocisteína, é possível que a dmB12 seja subdiagnosticada e possa contribuir para uma taxa de declínio cognitivo mais rápida nos indivíduos com Doença de Alzheimer provável (DAP).

**Objetivos:** Dentro de uma coorte de indivíduos com DAP seguidos na consulta de Doenças da Cognição do HEM, comparar a taxa de declínio anual média de pontos no MMSE (tdMMSE) dos doentes com valores normais baixos de B12 com os que apresentavam valores normais na consulta inicial.

**Métodos:** Análise retrospectiva, a 6 anos, dos registos clínicos de doentes com DAP e valores normais de homocisteína, vitamina B12 e ácido fólico. Comparar os doentes com valores normais baixos de vitamina B12 (154-258 pg/ml) com doentes cujos valores de B12 se encontravam acima de 258 pg/ml em termos de características demográficas e clínicas. Foram excluídos doentes medicados com suplementos vitamínicos. Os testes estatísticos utilizados foram chi-quadrado e teste t de Student, assumindo-se significado estatístico para  $p \leq 0,05$ .

**Resultados:** Foram encontrados 22 doentes (81,8% mulheres, média de idades  $76,2\pm 10,1$ , com tempo médio de seguimento de  $2\pm 1,4$  anos e tdMMSE de  $1,2\pm 2,9$ ). A média de valores de B12 foi de  $402,6\pm 174,1$  pg/ml. Três doentes apresentaram níveis iniciais de B12 normais baixos (média de  $233,3\pm 2,3$  pg/ml) e dezanove apresentaram valores mais elevados (média  $429,4\pm 172,5$  pg/ml). A tdMMSE no primeiro grupo foi de  $3,2\pm 2,6$  pontos vs  $0,9\pm 2,9$  pontos no segundo grupo (95% IC: -1,42-5,94;  $p=0,215$ ).

**Conclusões:** Parece haver uma tendência para maior progressão em doentes com DAP e níveis normais baixos de B12. Os valores apresentados não são estatisticamente significativos, sendo essencial realização de estudos com uma maior amostra para conclusões mais robustas.

**Palavras-chave:** Doença de Alzheimer, Homocisteína, Vitamina B12, Progressão

## EP-107 DELÍRIO DE ESPAÇO APÓS LESÃO CEREBRAL FOCAL – REVISÃO SISTEMÁTICA DA PARAMNÉSIA REDUPLICATIVA

Pedro Nascimento Alves<sup>2,3</sup>; Daniela Pimenta Silva<sup>3</sup>; Ana Catarina Fonseca<sup>3</sup>; Isabel Pavão Martins<sup>2,3</sup>

2 - Laboratório de Estudos de Linguagem, Faculdade de Medicina, Universidade de Lisboa; 3 - Departamento de Neurociências e Saúde Mental, Neurologia, Hospital de Santa Maria, CHLN, Lisboa

**Introdução:** A paramnésia reduplicativa (PR) é definida como a convicção delirante de se estar num local diferente daquele que realmente se está, que se mantém após demonstração de evidência do contrário. O estudo da sua fisiopatologia poderá fornecer dados únicos sobre os mecanismos de integração de informações sensoriais e mnésicas que nos permitem saber onde estamos.

**Objetivos:** Rever sistematicamente os casos publicados de

PR de etiologia neurológica, particularmente, de etiologia focal.

**Metodologia:** Procedeu-se à pesquisa nas bases Pubmed, Embase, PsycInfo e Web-of-Science do termo “reduplicative paramnesia” e relacionados. Selecionaram-se casos de PR secundária a doença neurológica e analisou-se a etiologia e perfil neuropsicológico. Nos de etiologia focal com cortes de TC-CE/RM-CE publicados, fez-se a delimitação da lesão em 5 cortes representativos de encéfalo normalizado no espaço MNI152 e efetuou-se sua sobreposição, de forma a inferir uma possível topografia comum.

**Resultados:** Foram encontrados 1017 referências nas bases referidas e 7 em pesquisa livre. Foram incluídos 60 artigos, correspondendo a um total de 121 casos. As etiologias mais frequentes foram a demência (40%) e AVC (27%).

Oitenta descrições tinham informação sobre alterações cognitivas concomitantes, das quais 55 correspondiam a etiologias focais. Nestes últimos as alterações cognitivas mais frequentes foram: funções executivas (100%, 20/20), memória visual (89%, 17/19) e capacidades visuoperceptivas/visuoespaciais (81%, 22/27). Nos que fizeram avaliação destes domínios durante a PR, 84% tinham alterações nos três (11/13). A prevalência de anosognosia foi de 38% (12/32), de neglect 45% (20/44) e de desorientação temporal 27% (9/33).

O máximo de sobreposição de lesão foi de 39% (9/23) em localização subcortical fronto-basal posterior direita.

**Conclusões:** O padrão cognitivo mais frequente na PR foi disfunção concomitante das funções executivas, memória visual e capacidades visuoperceptivas/visuoespaciais. A baixa frequência de sobreposição de lesões, levanta a possibilidade de a PR se tratar de um síndrome disconectivo de integração multimodal.

**Palavras-chave:** Paramnésia reduplicativa, Delírio espaço, Falsa identificação confabulatória

## EP-108 VIVER COM DEMÊNCIA – ESTUDO RETROSPECTIVO DAS INTERCORRÊNCIAS REGISTRADAS DURANTE DOIS ANOS NUMA AMOSTRA HOSPITALAR

**Vera Espírito Santo**<sup>1</sup>; **Rafael Jesus**<sup>1</sup>; **Rita Raimundo**<sup>1</sup>; **Pedro Guimarães**<sup>1</sup>; **Ana Graça Velon**<sup>1</sup>

1 - Centro Hospitalar de Trás-os-Montes

**Introdução:** A demência condiciona uma diminuição progressiva da autonomia e um risco acrescido de intercorrências, o que torna estes doentes utilizadores frequentes dos Serviços de Urgência (SU).

**Objetivos:** Analisar a frequência e o motivo de recurso ao SU de uma amostra de doentes com demência.

**Metodologia** – Estudo observacional dos doentes com demência observados no primeiro semestre de 2015 que recorreram ao SU em 2015 e 2016. Foi recolhida informação epidemiológica, diagnóstico, cálculo do grau de dependência (escalas de Barthel (EB) e de Lawton & Brody (EL&B)), terapêutica e motivo de recurso ao SU.

**Resultados:** Identificaram-se 122 doentes (85 mulheres: 37 homens) com idade entre os 54 e os 94 anos, com os diagnósticos: Doença de Alzheimer (n=72), Demência vascular (n=12), Demência Fronto-temporal (n=11), Demência mista (n=10), Demência de Corps Lewy (n=9), Demência associada à Doença de Parkinson (n=7) e Demência relacionada com álcool (n=1). Os doentes eram seguidos em consulta em média há 2 anos e 119 doentes encontravam-se medicados (inibidores da acetilcolinesterase (n=86), antagonista dos recetores NMDA (n=29) e terapêutica combinada (n=4)). Verificaram-se 321 episódios de

SU, sendo 260 por causas médicas (39,2% associados a infeções - infeções respiratórias (38,2%), urinárias (33,3%) e gastrointestinais (26,6%)) e 61 por causas cirúrgicas (traumatismo crânio-encefálico (34,4%), trauma dos membros inferiores (29,5%) e superiores (14,8%)), e motivaram 70 episódios de internamento. Apenas 23,7% dos doentes não recorreram ao SU. Dos que recorreram, a maioria teve um, dois ou três episódios (38,7%, 19,4% e 10,8%, respetivamente) e apresentavam um grau de dependência ligeiro (41,9%) e moderado (37,6%) pela EB mas um grau de dependência moderado (23,7%), grave (25,8%) ou total (37,6%) pela EL&B.

**Conclusão:** Este trabalho pretende demonstrar a vulnerabilidade dos doentes com demência a intercorrência que motivam recursos ao SU e a necessidade de promover estratégias de prevenção.

**Palavras-chave:** Demência, Intercorrências, Serviço de Urgência

## EP-109 PSICOSE COMO FORMA DE APRESENTAÇÃO DE LUPUS ERITEMATOSO SISTÊMICO

**Teresa Barata Silvério**<sup>1</sup>; **Raquel Freitas**<sup>2</sup>; **Sandra Sousa**<sup>2</sup>; **Ana Cláudia Ribeiro**<sup>1</sup>

1 - Serviço de Neurologia, Hospital Garcia de Orta, Almada;

2 - Serviço de Reumatologia, Hospital Garcia de Orta, Almada

**Introdução:** O Lupus Eritematoso Sistémico (LES) é uma doença imunomediada multissistémica com apresentação por vezes heterogénea, dificultando o diagnóstico. Os sintomas neuropsiquiátricos são incomuns, mas reconhecidos, podendo ser primários ou secundários.

**Caso clínico:** Mulher, 36 anos, com antecedentes de ansiedade. Admitida no SU por quadro psicótico de início súbito, caracterizado por delírio, alucinações visuais e auditivas de teor persecutório. Referia poliartralgias inflamatórias e lesões de vasculite nas mãos com início cerca de 3 semanas antes. Na avaliação inicial apresentava: febre, vasculite cutânea das mãos; discurso produtivo com ideias delirantes não estruturadas e de prejuízo, comportamento e pensamento desorganizado, agitação psicomotora e desorientação temporoespacial.

Da investigação, salientava-se leucocitose, neutrofilia, linfopenia, aumento da VS, hipergamaglobulinemia e hipocomplementemia. Realizou punção lombar com pleocitose do LCR, sem elevação da proteinorraquia, exame bacteriológico normal. A pesquisa de vírus neurotrópicos, bandas oligoclonais e anticorpos antineuronais, incluindo NMDA foi negativa. O estudo autoimune revelou ANA 1/640, anti-dsDNA 44 e anticorpos anti-proteína ribossomal P; Ecocardiograma revelou derrame pericárdico ligeiro; RM encefálica, com administração de contraste, sem alterações.

Realizou terapêutica com 3 pulsos de metilprednisolona 1g/dia com manutenção de corticoterapia oral 1mg/kg, seguida de imunoglobulina 0.4mg/kg/dia durante 5 dias e terapêutica antipsicótica. Excluídas causas infecciosas e neoplásicas/paraneoplásicas foi admitido diagnóstico inaugural de Neurolupus, pelo que iniciou pulsos mensais de ciclofosfamida endovenosa 1000mg e plaquinol 400mg/dia, com reversão do quadro psicótico.

**Conclusões:** O diagnóstico de Neurolupus primário é complexo, sobretudo nos casos em que se trata da apresentação inicial de LES, exigindo um elevado grau de suspeição clínica e exclusão de diagnósticos diferenciais. Parece estar associado a um maior grau de morbimortalidade, pelo que o diagnóstico atempado e o início precoce do tratamento imunomodulador é fundamental. A fisiopatologia relacionada com a psicose do

lupus não está esclarecida, mas parece existir uma relação com a presença de anticorpos anti-proteína ribossomal P.

**Palavras-chave:** Lupus, Eritematoso, Sistémico, Psicose

## EP-110 APRAXIA DISSOCIATIVA APÓS ENCEFALOPATIA ANÓXICA

**Luís Ribeiro**<sup>1</sup>; **Margarida Saavedra**<sup>2</sup>; **Raquel Rocha**<sup>1</sup>; **Filipe Correia**<sup>1</sup>

1 - ULSM- Serviço de Neurologia do Hospital de Pedro Hispano;

2 - ULSM- Serviço de Medicina do Hospital de Pedro Hispano

**Introdução:** As lesões cerebrais hipoxico-ischémicas são comuns e determinantes de sequelas neurológicas nos sobreviventes de paragem cardio-respiratória. As regiões com maior atividade metabólica nomeadamente: hipocampo, cortex parieto-occipito-temporal, células de Purkinge do cerebelo, amígdala, núcleo caudado, lentiforme e tálamo, são geralmente as mais afetadas. Apresentamos um caso em que a lesão anóxica atingiu de forma proeminente o esplénio do corpo caloso.

**Caso clínico:** Mulher de 54 anos, sem antecedente pessoais ou familiares de relevo, é admitida na sala de emergência após paragem cardíaco-respiratória por fibrilhação ventricular. As técnicas de reanimação tiveram sucesso após 27 minutos. A doente ficou 10 dias em coma com flutuações do estado de consciência.

Após extubação, evidenciava ao exame neurológico (EN) essencialmente alterações cognitivas, caracterizadas por severo défice atencional, desorientação temporo-espacial, baixa fluência verbal e discurso confuso com mistura de eventos recentes e antigos. De referir ainda agrafia, acalculia, agnosia e apraxia ideomotora evidente. Sem outras alterações ao EN, nomeadamente défices de força muscular.

A RM-CE mostrou lesões isquémicas bitalâmicas e do esplénio do corpo caloso. Realizou EEG o qual foi compatível com encefalopatia difusa mas sem atividade paroxística.

Após 40 dias, a doente recuperou algumas competências nomeadamente: orientação temporo-espacial, capacidade de leitura e de manter foco de atenção por vários minutos. No entanto, manteve agnosia, discalculia, incapacidade em executar movimentos com a mão esquerda após comando verbal ou por ou imitação.

Após estabilização cardíaca a doente foi referenciada para um centro de reabilitação cognitiva.

**Conclusão:** Lesões no corpo caloso são mais vezes reportadas em situações de trauma, infeção/inflamação, malignidade e alterações tóxico-metabólicas, sendo menos comum o seu atingimento no contexto hipoxico-ischémico.

Os autores colocam em evidência este caso pela particularidade do exame neurológico demonstrar uma apraxia dissociativa secundária a uma lesão do esplénio do corpo caloso que ocorreu após paragem cardíaca.

**Palavras-chave:** Apraxia dissociativa, Lesão cerebral hipoxico-ischémica, Esplénio do corpo caloso

## EP-111 DEMÊNCIA RAPIDAMENTE PROGRESSIVA: SINTOMAS DE NOVO NUM MAL ANTIGO

**Maria João Pinto**<sup>1,2</sup>; **Carolina Soares**<sup>1,2</sup>; **Ana Monteiro**<sup>2,3</sup>; **Madalena Pinto**<sup>1</sup>

1 - Serviço de Neurologia, Centro Hospitalar de São João, Porto, Portugal; 2 - Departamento de Neurociências Clínicas e Saúde Mental, Faculdade de Medicina da Universidade do Porto, Portugal; 3 - Serviço de Neurologia, Unidade Local de Saúde de Matosinhos, Porto, Portugal

**Introdução:** As alterações cognitivo-comportamentais de novo têm um marcado impacto nas atividades de vida diária, em particular se acompanhadas por outros sinais, como mioclonias. Uma miríade de etiologias deve ser considerada, algumas das quais tratáveis se diagnosticadas atempadamente.

**Caso clínico:** Homem de 42 anos, com antecedentes de tabagismo e consumo de canabinóides, observado no SU por queda. Queixas de insónia cerca de vinte meses antes. Avaliado por Psiquiatria dez meses antes por alterações do comportamento, tendo sido identificado défice cognitivo, não caracterizado. Desde então, agravamento progressivo do quadro, com confusão, agitação, alucinações visuais, ideação delirante, insónia, "tremor", episódios de urgência urinária, quedas e marcada perda de peso. À admissão, exibia exuberantes mioclonias de ação generalizadas. Adicionalmente, foram objetivados sinais de libertação frontal, pupilas fracamente fotorreativas, disartria-hipofonia grave, hiperreflexia generalizada, rigidez assimétrica dos membros, retenção urinária, incapacidade de marcha e sinais de caquexia. No estudo analítico, apresentava hipoglicemia (50mg/dL); a pesquisa de drogas de abuso e álcool foi negativa. A TC cerebral demonstrou hígromas subdurais frontais bilaterais. O EEG revelou ritmo de base de baixa amplitude, sub-balsa, sem atividade epileptiforme. Foi internado no Serviço de Neurologia. O estudo adicional revelou TTPA reactivo e VDRL sérico positivo (1:16). O estudo do LCR demonstrou 97 células/mm<sup>3</sup> (linfócitos predominantemente), proteinorráquia (2,13g/L) e VDRL positivo (1:32). Assumindo-se o diagnóstico de neurosífilis, iniciou tratamento com penicilina-G 24 MUI/dia ev, durante 14 dias, somando-se clonazepam para controlo das mioclonias. Iniciou também fisioterapia e terapia da fala. Verificou-se uma melhoria clínica progressiva. À data de alta (dois meses depois), mantinha apenas ocasionais mioclonias dos membros, com melhoria da ataxia, embora mantendo proeminente défice cognitivo multidomínios, disartria e bexiga neurogénica.

**Conclusão:** O presente caso é ilustrativo da importância de considerar neurosífilis em doentes com demência rapidamente progressiva. A presença de mioclonias, embora raras, está descrita na neurosífilis.

**Palavras-chave:** demência, mioclonias, neurosífilis

## EP-112 DISFUNÇÃO SUBCLÍNICA DA TIROIDE E VELOCIDADE DE PROGRESSÃO NO DEFEITO COGNITIVO VASCULAR

**Marlene Saraiva**<sup>1</sup>; **Cláudia Borbinha**<sup>1</sup>; **Luísa Alves**<sup>1</sup>

1 - Hospital de Egas Moniz, Centro Hospitalar Lisboa Ocidental

**Introdução:** A Disfunção SubClínica da Tiróide (DSCTir) tem sido associada a compromisso cognitivo, desconhecendo-se, no entanto, a sua incidência bem como o impacto na velocidade de progressão do defeito cognitivo em geral e do vascular em particular.

**Objectivo:** Dentro de uma coorte de indivíduos com Defeito Cognitivo Vascular (DCV) seguidos na consulta de Doenças da Cognição do HEM, comparar a perda anual média de pontos no MMSE (pamMMSE) dos doentes com DSCTir com os que se apresentavam com valores normais nas provas de função tiroideia na consulta inicial.

**Métodos:** Análise retrospectiva dos registos clínicos de doentes com DCV e seguimento de pelo menos 1 ano. Foram excluídos os doentes com disfunção tiroideia clínica, toma de fármacos com impacto na função tiroideia e diagnóstico concomitante de depressão major. Comparação dos doentes com DSCTir com os indivíduos com provas de função tiroideia normais em termos de características demográficas e clínicas. Os

testes estatísticos utilizados foram chi-quadrado e teste t de Student, assumindo-se significado estatístico para  $p \leq 0,05$ .

**Resultados:** Foram incluídos 49 doentes (65% mulheres, média de idades 83 anos, escolaridade média 5.5 anos, MMSE inicial médio 24.5, tempo médio de seguimento 3.7 anos), 5 dos quais com DSC/Tir. A pamMMSE foi de 1.14/ano nestes doentes e de 1.12 nos restantes. A diferença da pamMMSE entre os dois grupos não foi significativa.

**Conclusão:** Não foi encontrada uma diferença significativa na velocidade de declínio no MMSE entre o grupo de DCV e disfunção tiroideia subclínica e o grupo de DCV e valores de função tiroideia normais. A nossa amostra é muito pequena e, dentro da mesma, o número de indivíduos com disfunção tiroideia subclínica muito reduzido. São necessários estudos com n bastante superior para procurar perceber se, de facto, a disfunção tiroideia subclínica não tem impacto na velocidade de progressão do DCV.

**Palavras-chave:** Defeito Cognitivo Vascular, Disfunção subclínica da tiroide, Velocidade de Progressão, MMSE

### EP-113 DEGENERESCÊNCIA LOBAR FRONTOTEMPORAL EM DOENTE COM MUTAÇÃO EM HETEROZIGOTIA EM REGIÃO INTRÓNICA DO GENE PGRN

Leandro M. Marques<sup>1</sup>; Ana S. Costa<sup>1</sup>; Álvaro Machado<sup>1</sup>

1 - Hospital de Braga

A degenerescência lobar frontotemporal (DLFT) designa um grupo de doenças neurodegenerativas clínica, patológica e geneticamente heterogêneas, que têm em comum uma disfunção progressiva dos lobos frontais e temporais. Estima-se que cerca de um terço tenha história familiar e até 20% mutações patogénicas, maioritariamente nos genes C9orf72 (open reading frame 72 do cromossoma 9), PGRN (progranulina), MAPT (proteína Tau microtubule-associated) e SQSTM1 (sequestosoma 1).

**Caso clínico:** Homem de 62 anos, com antecedentes de perturbação obsessiva-compulsiva. História familiar de pai e tia paterna com doença de Alzheimer. Orientado para a consulta por alterações da linguagem, com agravamento progressivo, ao longo de um ano e meio. Ao exame apresentava discurso não fluente, com anomia significativa. No estudo neuropsicológico, apresentou défice cognitivo multi-domínios não memória (linguagem e funções executivas), enquadrável numa afasia primária progressiva de tipo logopénico. RMN mostrou atrofia corticossubcortical de predomínio parietal bilateral. PET com défice global do metabolismo da glicose, mais evidente nos lobos frontais e temporais, e à esquerda. Biomarcadores de LCR sem alterações. análise genética, por painel NGS de demências hereditárias, identificou uma variante em heterozigotia do gene PGRN no intrão 10. O doente evolui de forma progressiva, e ao fim de dois encontrava-se totalmente dependente de terceiros.

**Discussão:** As demências, em particular na DFT, pela identificação de novos genes e novas mutações de penetrância e patogenicidade discutíveis, tornam a divulgação de casos particulares mais pertinente. Trazemos um caso de um doente com alterações progressivas da linguagem, com uma mutação no gene da progranulina, só uma vez descrita numa outra família portuguesa, em intrão distinto. Só após a conjugação de vários casos similares será possível estabelecer com segurança uma relação genótipo/fenótipo consistente

**Palavras-chave:** Demência, Genética, Demência frontotemporal

### EP-114 COREIA DE SYDENHAM E COREIA DE HUNTINGTON: A MESMA APRESENTAÇÃO DE DOENÇAS DIFERENTES

João Caiano (Angola)<sup>1</sup>; João Ricardo (Angola)<sup>1</sup>

1 - CLÍNICA SAGRADA ESPERANÇA -LUANDA/ANGOLA

**Introdução:** Coreia é uma doença do movimento caracterizada por breves contracções musculares, irregulares e involuntárias. Pode ser classificada em primária (hereditária) ou secundária (adquirida). A Coreia de Sydenham tem como etiologia a infecção pós estreptocócica. A *Coreia de Huntington* é uma doença degenerativa, progressiva, autossómica dominante derivada de uma mutação genética.

**Relato De Casos:** Os autores apresentam dois casos. O primeiro de uma criança de 13 anos, masculino, que apresentou movimentos estereotipados com contracção muscular no membro superior esquerdo. A investigação feita, revelou um Título de Anti-estreptolisina positivo (400 UI/L) e ecocardiograma transtorácico com lesões compatíveis com Cardite Reumática. Foi medicado com haloperidol, ácido valproico, antibioterapia dirigida para a infecção estreptocócica e posteriormente profilaxia secundária em ambulatório. O segundo, uma mulher de 51 anos, negra, sem antecedentes pessoais conhecidos, com história familiar de doença que manifesta-se por movimentos involuntários. Apresentou sintomatologia que evoluiu há 3 anos, com movimentos involuntários dos membros superiores, cabeça e tronco, sem desencadeante nem agravantes e sem alteração do estado de consciência. Após serem informados do diagnóstico e do seu carácter hereditário, a doente e os familiares não voltaram a comparecer na consulta.

**Conclusão:** A coreia de Sydenham e a coreia de *Huntington* são entidades pouco comuns, mas devem sempre ser pensadas na elaboração de diagnóstico. O tratamento baseia-se em medidas específicas para a doença subjacente, quando possível, e em medicamentos sintomáticos.

**Palavras-chave:** Coreia; Coreia Sydenham; Doença Huntington., Coreia Sydenham; Doença Huntington.

### EP-115 ATRASO DO NEURODESENVOLVIMENTO ASSOCIADO A DISTÚRBO DO MOVIMENTO HIPERCINÉTICO, COM EXACERBAÇÕES PERIÓDICAS.

Maria João Malaquias<sup>1</sup>; Isabel Fineza<sup>2</sup>; Leal Loureiro<sup>3</sup>; Luis Cardoso<sup>1</sup>; Isabel Alonso<sup>4</sup>; Marina Magalhães<sup>1</sup>

1 - Centro Hospitalar do Porto; 2 - Centro de Desenvolvimento Luís Borges (Unidade de Neuropediatria), Hospital Pediátrico de Coimbra; 3 - Hospital de São Sebastião; 4 - UniGENe e CGPP, Instituto de Biologia Molecular e Celular, Instituto de Investigação e Inovação em Saúde

Apresentamos o caso de uma jovem do sexo feminino, de 17 anos de idade, filha única de pais não consanguíneos, nascida a termo após gravidez vigiada, com parto induzido por metrorragias. O período neonatal decorreu sem intercorrências. Na história familiar paterna, eram relatados 2 casos com défice cognitivo, sem marcha e morte antes dos 20 anos.

O início do quadro neurológico, traduzido por hipotonia (fraco controlo cervical e cefálico), foi notado pelos 6 meses de idade. Progressivamente apresenta atraso global do desenvolvimento. A criança deu os primeiros passos com apoio aos 3



anos de idade; adquiriu marcha independente aos 7, mas nunca fez aquisição da linguagem (sem qualquer construção frásica e a comunicação era feita por meios alternativos). O exame neurológico aos 12 anos descrevia uma menina com atraso cognitivo, uma síndrome extrapiramidal (predominando uma distonia muito móvel) e uma síndrome cerebelosa (hipotonia com ataxia axial e da marcha). A doente manteve-se relativamente estável até aos 14 anos; a partir desta idade, inicia durante o dia, episódios paroxísticos graves de movimentos coreodistónicos rápidos e irregulares. Nestas agudizações, ocorria uma distonia generalizada desencadeada pela ação, com crises oculogíricas, a que se associou, mais tarde, um tremor incapacitante de todo o corpo. Os episódios tornaram-se cada vez mais frequentes, passando a estar presentes em repouso e com exacerbação noturna. A doente reiniciou terapêutica com levodopa, desta vez associada a agonista dopaminérgico, com melhoria moderada do distúrbio hiperkinético.

O trabalho diagnóstico realizado ao longo dos anos foi sempre normal ou negativo: triagem metabólica no soro, LCR e urina; análise de cariótipo; *microarray* e painel multigene NGS. A RMN cerebral revelou um discreto hipersinal periventricular posterior. O exame dos neurotransmissores mostrou biopterinas ligeiramente diminuídas. A seqüenciação de exoma com análise para genes associados a doença neurológica (Neuroexoma) identificou a causa deste complexo distúrbio neurológico.

**Palavras-chave:** GNAO1, Distonia, Coreia

## EP-116 HEMICOREIA COMO MANIFESTAÇÃO CLÍNICA TARDIA DE NEUROBEHÇET

Filipa Serrazina<sup>1</sup>; Gonçalo Cabral<sup>1</sup>; Débora Sousa<sup>2</sup>; Miguel Pinto<sup>1</sup>; Ana Sofia Correia<sup>1,3</sup>; Miguel Viana-Baptista<sup>1,3</sup>

1 - Serviço de Neurologia, Hospital Egas Moniz, Centro Hospitalar Lisboa Ocidental; 2 - Serviço de Medicina Interna, Hospital da Luz, Lisboa; 3 - CEDOC - Nova Medical School, Universidade Nova de Lisboa

**Introdução:** A doença de Behçet é uma vasculite multissistémica com curso recidivante de etiologia não determinada. O envolvimento do SNC é uma manifestação pouco frequente, mas grave, ocorrendo tipicamente entre 3 a 6 anos após o início da doença. As manifestações neurológicas podem dividir-se em alterações parenquimatosas ou não parenquimatosas sendo que, nas primeiras, o envolvimento mesencéfalo-diencefálico é relativamente frequente, não obstante a coreia é uma manifestação raramente reportada.

**Caso Clínico:** Apresentamos o caso de uma senhora de 67 anos com o diagnóstico de doença de Behçet há 49 anos, atualmente controlada e sem necessidade de medicação. Admitida por diplopia binocular, com componente horizontal e vertical, com 24h de evolução. Ao EN apresentava hemicoreia esquerda, não notada pela doente ou familiares embora com interferência na motricidade voluntária, hiperreflexia osteotendinosa esquerda e movimentos oculares sem restrições embora com diplopia em todas as posições do olhar. Realizou RM-CE a documentar hipersinal difuso a envolver as estruturas diencefálicas, corona radiata esquerda, braços posteriores das cápsulas internas e pedúnculo cerebral direito, alterações sugestivas de Neurobehçet com envolvimento parenquimatoso. Este diagnóstico foi corroborado pelo estudo de LCR que revelou pleocitose de 12 células/mL e hiperproteinorráquia de 61mg/dL, sem outras alterações, pelo que iniciou terapêutica com corticoterapia. À data de alta, apresentava reversão total das queixas de diplopia e discreta melhoria dos movimentos coreiformes do hemicorpo esquerdo.

**Conclusão:** O aparecimento de coreia, ainda que tardiamente e num doente em remissão, deve levar à suspeita de envolvimento do SNC pela doença de Behçet, mesmo na ausência de sinais sistémicos da doença.

**Palavras-chave:** Doença de Behçet, Neurobehçet, Coreia

## EP-117 ATAXIA PROGRESSIVA E TREMOR DO PALATO

André Rêgo<sup>1</sup>; Leonor Rebordão<sup>1</sup>; Amélia Pinto<sup>1</sup>; Elsa Parreira<sup>1</sup>; Sara Machado<sup>1</sup>

1 - Hospital Prof. Doutor Fernando Fonseca

**Introdução:** A síndrome de ataxia progressiva e tremor do palato (SAPTP) está classicamente descrita como resultante de uma lesão do triângulo de *Guillain-Mollaret*, mais comumente fruto de uma agressão monofásica do tronco ou cerebelo, mas também existem casos sem lesão estrutural identificada.

**Caso clínico:** Apresentamos o caso de um homem de 58 anos melanodérmico, com o 11º ano de escolaridade e alguns factores de risco vasculares. Não tem história familiar de doença neurológica e não existe consanguinidade evidente. O doente apresentou-se com um ano de evolução de agravamento progressivo de disartria, disfagia, dificuldades na marcha e na motricidade fina. Ao exame neurológico destacavam-se intrusões sacádicas nos movimentos de perseguição ocular, paralisia facial de tipo central esquerda, tremor do palato não associado a "click" auditivo ou movimentos oculares síncronos, atrofia da hemilíngua esquerda, discreta pronação do membro superior direito, espasticidade do membro superior esquerdo, reflexos miotáticos patologicamente vivos, títubeação da cabeça, ataxia apendicular dos 4 membros e marcha lenta com passadas de grande amplitude. A avaliação analítica com doseamento de vitaminas, metabolismo do cobre, função tiroideia, anticorpos associados à sensibilidade ao glúten e antineuronais, imunofixação e PCR *Tropheryma Whipplei* foram negativos. A RM-CE mostrava degenerescência olivar hipertrófica, lesões desmielinizantes e atrofia cerebelosa. Os potenciais evocados, EMG, EEG e avaliação analítica do líquor não tinham alterações. O teste genético para doença de Alex ander foi negativo. O doente iniciou tratamento com clonazepam e com 3 anos de seguimento, o doente continua a referir agravamento progressivo, permanecendo a dúvida diagnóstica entre um caso secundário ou degenerativo.

**Conclusão:** As síndromes secundárias a lesões estruturais podem-se manifestar com sintomas progressivos à semelhança das causas neurodegenerativas mais raramente associadas a esta síndrome. O nosso doente partilha características de ambas as entidades reforçando a importância do seguimento a longo prazo destes doentes.

**Palavras-chave:** Ataxia, Tremor do palato, Degenerescência olivar hipertrófica

## EP-118 EYE MOVEMENT ANALYSIS IN EPISODIC ATAXIA TYPE 2 ASSOCIATED WITH A NOVEL CACNA1A MUTATION (C.5629-?\_6786+?DEL (P.?) – EXON 38 – 47)

Ana Inês Martins<sup>1</sup>; César Nunes<sup>2</sup>; Sandra Costa<sup>3</sup>; João Lemos<sup>1,4</sup>

1 - Neurology Department, Coimbra University and Hospital Centre, Coimbra, Portugal; 2 - Neuroradiology Department, Coimbra University and Hospital Centre, Coimbra, Portugal; 3 - Coimbra Otorhinolaryngological Centre; 4 - Faculty of Medicine, Coimbra University, Coimbra, Portugal

**Introduction:** Episodic ataxia type 2 (EA2) is an autosomal

dominant inherited disorder resulting in voltage-gated calcium channel dysfunction. It manifests with recurrent attacks of ataxia, and can be provoked by physical exertion or emotional stress. Intercritically, patients usually evidence gaze-evoked and downbeat nystagmus, slow saccades and impaired vestibulo-ocular reflex. We provide intercritical ocular motor analysis in an EA2 patient carrying a novel CACNA1A mutation.

**Clinical Case:** A 35-year-old female presented with a 20-year history of daily episodes of vertigo and headache, lasting for ~30 minutes. There was no known precipitant or intercritical imbalance. Her father and aunt had a history of imbalance beginning in their 20's. Video-oculography revealed gaze-evoked (mean slow phase velocity [SPV], 9°/s) and rebound nystagmus, horizontal (gain, 0.6) and downward (gain, 0.7) saccadic pursuit, normal saccades, optokinetic response hypoactive horizontally (gain, 6-20) and absent vertically, and upbeat nystagmus after head shaking (SPV, 6.3°/s) and when brought to an head-hanging position (3.2°/s). Quantitative-head impulse test showed hypoactive horizontal and posterior semicircular canal-related responses (gain, 0.7). The remaining exam was unremarkable. Further work-up including serologies, vitamin levels and autoimmune panel were unrevealing. Brain MRI showed cerebellar vermis atrophy. Genetic testing identified a probable pathogenic mutation in CACNA1A gene (c.5629-?\_6786+?del (p.?) – exon 38 – 47), not yet described. The patient was started on acetazolamide, without clinical benefit. Subsequent switch to topiramate 50mg id, was associated with a 95% decrease of attacks. Her father awaits clinical and genetic assessment to further support mutation's pathogenicity.

**Conclusion:** Episodic ataxia type 2 should be suspected in patients with recurrent vertigo attacks and intercritical presence of cerebellar ocular motor signs, even in the absence of limb and/or gait ataxia, as in our case. A new CACNA1A mutation, as well as a potential therapeutic alternative to acetazolamide, ie, topiramate, in EA2, are reported.

**Palavras-chave:** episodic ataxia, eye movements, CACNA1A

### EP-119 POSITIONAL HEAD IMPULSE TEST IN PROBABLE THIAMINE DEFICIT: EVIDENCE FOR VESTIBULAR IMBALANCE IN THE GENERATION OF VERTICAL NYSTAGMUS

João Lemos<sup>1,2</sup>; Ana Inês Martins<sup>1</sup>; Ana Gouveia<sup>3</sup>

1 - Neurology Department, Coimbra University Hospital Centre, Coimbra, Portugal; 2 - Faculty of Medicine, Coimbra University, Coimbra, Portugal; 3 - Entre Douro e Vouga Hospital Centre, Santa Maria da Feira, Portugal

**Introduction:** Upbeat (UBN) and downbeat nystagmus (DBN) have been ascribed to an imbalance between circuits generating upward and downward eye movements within either the vestibular (semicircular canals [SCC]- and/or otolith-related pathways), pursuit, or the neural integrator system. Positional modulation of UBN and DBN seems to favour the vestibular imbalance theory. Video-head impulse test (VHIT) is a recent tool that enables us to quantify SCC in the upright position. We used VHIT in a patient evidencing both UBN and DBN to assess SCC function in prone, upright and supine position.

**Case Report:** A 37-year-old female presented with a 4-month history of vertical oscillopsia and imbalance after gastric bypass surgery for morbid obesity. Intravenous thiamine replacement for probable thiamine deficiency had already been initiated and provided minimal improvement. General exam revealed limb and gain ataxia. In upright position there was spontaneous UBN,

which was more intense in downward gaze. In supine position, UBN showed a similar behaviour. In prone position, there was spontaneous DBN which was more intense in upward gaze while UBN was still present in downward gaze. VHIT in upright position showed hyperactive anterior (1.50) and posterior (1.12) SCC-related gains. In prone position, both vertical SCC-related gains increased, slightly more for the anterior SCC-related gain (1.80; 1.38). In supine position, anterior SCC-related gain normalized (1.0) while posterior SCC-related gain increased (1.25).

**Conclusion:** In our case, UBN and DBN seem to have been generated by hyperactive vestibular neurons conveying anterior and posterior SCC information, lacking normal cerebellar inhibition. Importantly we show that such hyperactivity is modulated by head position and correlates with the positional changes observed in primary gaze nystagmus. Specifically, when compared to upright position, a relative increase in anterior SCC-related gain in prone position causes DBN while a relative increase in posterior SCC-related gain in supine position causes UBN.

**Palavras-chave:** thiamine deficit, vertical nystagmus, eye movements

### EP-120 ENXAQUECA ASSOCIADA A CRISES CONVULSIVAS: UM FENÓTIPO SINGULAR NA CITOPATIA MITOCONDRIAL POR DELEÇÃO SIMPLES NO MTDNA

Rita Martins<sup>1</sup>; Cristina Pereira<sup>2</sup>; Laura Vilarinho<sup>2</sup>; Patrícia Lobo<sup>3</sup>; Simão Cruz<sup>1</sup>

1 - Serviço de Neurologia do Hospital Prof. Doutor Fernando Fonseca; 2 - Unidade de Rastreio Neonatal, Metabolismo e Genética, Departamento de Genética Humana, Instituto Nacional de Saúde Doutor Ricardo Jorge, Porto; 3 - Serviço de Neurologia, Centro Hospitalar de Lisboa Norte

**Introdução:** As doenças mitocondriais (DM) são um grupo de patologias extremamente heterogéneo dos pontos de vista genético e fenotípico. Embora a epilepsia e a enxaqueca sejam manifestações clínicas comuns das DM, a sua coexistência nos mesmos episódios paroxísticos é provavelmente muito rara.

**Caso Clínico:** Mulher de 53 anos, previamente saudável, sem antecedentes familiares relevantes, é referenciada à consulta de Neurologia por epilepsia de início recente e etiologia a esclarecer. Apresenta desde os 52 anos, crises motoras tónico-clónicas, semiologicamente sem início focal, com frequência de 6 crises por ano, sempre precedidas por cefaleia com características de enxaqueca, com intensidade severa crescente em 1-2 horas, altura em que surgem náuseas e vômitos, após os quais ocorre a crise convulsiva. Nos períodos intercríticos e desde os 50 anos, apresentava crises ocasionais de enxaqueca isolada. EEGs intercríticos seriados não documentaram actividade paroxística ou lentificação focal. RM cranioencefálica normal. Em duas crises, houve paragem cardiorrespiratória transitória com assistolia, culminando na colocação de pacemaker. Mais recentemente, desenvolve declínio cognitivo de predomínio disexecutivo, parkinsonismo assimétrico de predomínio tremórico e hipoacúcia neurosensorial ligeira unilateral. DaTscanTM evidenciou hipocaptação estriatal assimétrica do radiofármaco. Pela hipótese diagnóstica de DM, foi realizada biópsia muscular, com estudos histoenzimático e imunohistoquímico normais. Em seguida, realizou-se o rastreio de deleções no ADN mitocondrial (mtDNA) que identificou uma deleção simples de grande tamanho, confirmando-se assim o diagnóstico de DM. Actualmente a epilepsia encontra-se controlada farmacologicamente e clinicamente mantém-se nomeadamente sem ptose ou alterações oculomotoras.

**Conclusão:** Este caso apresenta um fenótipo muito involuntário de uma DM, particularmente atendendo ao facto de ser causada por uma deleção simples do mtDNA. Adicionalmente, ilustra a importância de realizar estudos moleculares, nomeadamente no músculo e apesar de uma análise histológica negativa, e suscita a reflexão sobre mecanismos fisiopatológicos explicativos da coocorrência de enxaqueca e epilepsia.

**Palavras-chave:** mitocondrial, deleção, enxaqueca ictal, parkinsonismo, assistolia

## EP-121 NEURODEGENERESCÊNCIA E OSTEOPETROSE

**Patrícia Marques<sup>1</sup>; João Durães<sup>1</sup>; Diana Duro<sup>1</sup>; Carmo Macário<sup>1</sup>**  
1 - Centro Hospitalar e Universitário de Coimbra, Coimbra

**Introdução:** A osteopetrose é uma doença rara em que a disfunção da atividade osteoclástica compromete a reabsorção e remodelação ósseas. A apresentação clínica é variável mas, por norma, o envolvimento neurológico é pouco exuberante e resulta essencialmente da compressão de estruturas nervosas ao nível dos orifícios de passagem.

**Caso Clínico:** Doente do sexo masculino, sem aparentes complicações perinatais, com história de atraso do desenvolvimento psicomotor desde os 3 anos de idade. Por volta dos 8 anos inicia alterações do comportamento a par com dificuldades progressivas de aprendizagem. Foi notado envolvimento motor progressivo, inicialmente caracterizado por dificuldades na motricidade fina (apertar botões, atar os atacadores dos sapatos), evoluindo posteriormente para rigidez axial com anteflexão do tronco, lentificação progressiva dos movimentos, sobretudo no hemicorpo esquerdo, e postura distónica da mão esquerda. De forma notável, era também evidente um ingurgitamento das massas musculares com queixas algícas associadas. Os níveis elevados de creatinoquinase e o aumento da densidade óssea nas radiografias efetuadas sugeriram o diagnóstico de osteopetrose que foi corroborado com a identificação de uma variação patogénica, em homozigotia, do gene CLCN7. A RM-cranioencefálica mostrou atrofia cerebral difusa e envolvimento típico dos ossos da calote craniana, sem evidência de compressão nervosa ou calcificações dos gânglios da base. A restante investigação de causas secundárias de parkinsonismo foi negativa. Atualmente com 22 anos, mantém severa progressão do quadro extrapiramidal com limitação motora importante e sem resposta à levodopa.

**Conclusão:** A associação de doença óssea e neurodegenerescência existe em outras entidades, como na doença de Nasu-Hakola. Apesar de já ter sido descrito um quadro extrema piramidal num doente com osteopetrose, associado à presença de calcificações nos gânglios da base, a presença de sinais extrapiramidais preponderantes é incomum e a hipertrofia muscular nunca foi descrita nesta doença. Assim sendo, discutem-se possíveis mecanismos associados a esta apresentação clínica atípica.

**Palavras-chave:** osteopetrose, neurodegenerescência, parkinsonismo

## EP-122 PERTURBAÇÃO FACTÍCIA POR PROCURAÇÃO MIMETIZANDO UM SÍNDROME DE DESREGULAÇÃO DOPAMINÉRGICA

**Diogo Reis Carneiro<sup>1</sup>; Mário Sousa<sup>1</sup>; Cristina Janeiro<sup>1</sup>; Ana Morgadinho<sup>1</sup>**

1 - Serviço de Neurologia, Centro Hospitalar Universitário de Coimbra

**Introdução:** O Síndrome de Desregulação Dopaminérgica (SDD) é uma complicação neuropsiquiátrica rara, resultante da terapêutica da Doença de Parkinson (DP). Na Perturbação Factícia por Procuração (PFP) alguém produz ou falsifica sinais de doença noutro indivíduo.

**Caso Clínico:** Doente de 70 anos trazida ao Serviço de Urgência por movimentos involuntários generalizados. Apresentava DP desde há 12 anos, sob Levodopa/Carbidopa 250/25mg 4id e Ropinirole 8mg id, com controlo dos sintomas segundo registos prévios, e Depressão Major medicada. A doente e o companheiro eram sem-abrigo. Objectivamente, para além dos movimentos coreico-balísticos e de um defeito cognitivo ligeiro, não apresentava outras alterações. A informação da doente e do companheiro era compatível com SDD, pelo que foi internada para melhoria clínica, ajuste terapêutico e orientação social. Diminuiu-se a dose de Levodopa/Carbidopa (600mg por dia), suspendeu-se o agonista dopaminérgico e iniciou Clozapina 25mg id. Inicialmente, os movimentos involuntários não recorreram, assim como flutuações motoras ou alterações comportamentais. Durante a 3ª semana, os movimentos regressaram, no horário de visitas e sem relação aparente com as tomas previstas de Levodopa/Carbidopa. Numa ocasião, o companheiro foi avistado a administrar-lhe doses extras de Levodopa/Carbidopa, referindo serem para melhoria clínica da doente. Fomos informados, através do Serviço Social, que o caso estaria já sinalizado, mas fora de controlo, por noção de que estas administrações abusivas de Levodopa/Carbidopa e consequentes discinésias, em ambientes públicos, teriam como pretexto recompensas económicas. O comprimido era esmagado e dissolvido em água para acelerar o efeito. A doente foi orientada socialmente, com ajuste da medicação antiparkinsonica. O diagnóstico de PFP foi feito ao companheiro.

**Conclusão:** Apresentamos um novo tipo de SDD na DP, sem a dimensão aditiva habitualmente associada a esta síndrome, logo com enquadramento terapêutico e prognóstico diferentes. Pelos critérios do DSM-5, o diagnóstico de PFP é atribuído ao perpetrador e não à vítima.

**Palavras-chave:** Doença de Parkinson, Síndrome de Desregulação Dopaminérgica, Perturbação Factícia por Procuração

## EP-123 DO ESTADO DE MAL EPILÉPTICO FOCAL AO DIAGNÓSTICO DE ATAXIA COM APRAXIA OCULOMOTORA TIPO 4

**Eduardo Freitas<sup>1,2</sup>; Octávia Costa<sup>2</sup>; Margarida Lopes<sup>2</sup>; Sofia Rocha<sup>2</sup>**

1 - Serviço de Neurologia, Hospital de Santa Luzia, Viana do Castelo; 2 - Serviço de Neurologia, Hospital de Braga, Braga

**Introdução:** As ataxias cerebelosas hereditárias autossómicas recessivas são um grupo de doenças raras e heterogéneas. A ataxia com apraxia oculomotora tipo 4 apresenta-se geralmente na primeira década de vida com ataxia progressiva, distonia, apraxia oculomotora, neuropatia periférica e, por vezes, atraso do desenvolvimento cognitivo.

**Caso clínico:** Mulher de 52 anos, solteira, trabalhava numa fábrica, terminou o 6º ano de escolaridade, com antecedentes de obesidade, sem medicação habitual, observada no SU por desde há 1 semana ter episódios frequentes de alteração de linguagem, versão cefálica para a direita e clonias da hemiface direita, interpretados como crises focais motoras, sem recuperação, no contexto de estado de mal epiléptico focal. O estudo analítico não mostrou alterações, o EEG mostrou actividade epileptiforme fronto-central bilateral e a RM-cerebral mostrou hipersinal cortical temporal bilateral em FLAIR com edema associado, compatível com lesão secundária a actividade epilep-

tiforme frequente. Após 5 dias, medicada com levetiracetam 3000mg/dia e fenitoína 300mg/dia, recuperou o seu estado habitual, o EEG de reavaliação não tinha actividade epileptiforme e a RM de controlo normalizou. Ao exame neurológico notou-se microcefalia, disartria cerebelosa, apraxia oculomotora e ataxia com desequilíbrio marcado da marcha, que seria o seu habitual. A doente tem 3 irmãos (fratria de 7) com alterações semelhantes desde a infância. Em consulta de reavaliação observada também distonia cervical com laterocollis. No estudo genético foram detectadas duas variantes em heterozigotia composta no gene PNKP (c.1029+2T>C e c.1221\_1223del) compatível com o diagnóstico de ataxia com apraxia oculomotora tipo 4. A doente e os familiares directos foram referenciados a consulta de Genética Médica.

**Conclusão:** A ataxia com apraxia oculomotora tipo 4 é uma patologia rara, com um fenótipo e manifestações clínicas heterogéneas. A doente apresentada, apesar de ter manifestações clínicas precoces, foi diagnosticada tardiamente e após apresentação de estado de mal epilético focal, raramente descrito nesta patologia.

**Palavras-chave:** estado de mal epilético focal, ataxia, apraxia oculomotora, distonia, ataxia com apraxia oculomotora tipo 4.

## EP-124 ACERULOPLASMINEMIA HEREDITÁRIA

Rita Rodrigues<sup>1</sup>; Renata Silva<sup>1</sup>; Mariana Marques<sup>1</sup>; Luís Fontão<sup>1</sup>

1 - Serviço de Neurologia, Centro Hospitalar Entre Douro e Vouga, Santa Maria da Feira

**Introdução:** A aceruloplasminemia hereditária é uma doença de acumulação do ferro que resulta de uma mutação no gene da ceruloplasmina (CP). Caracteriza-se clinicamente por anemia ferropénica, diabetes mellitus, degeneração retiniana, doenças do movimento e distúrbios neuropsiquiátricos.

**Caso clínico:** Doente de 75 anos, com antecedentes de anemia e diabetes mellitus tipo 2 diagnosticados sete anos antes. Seguida em consulta privada de Neurologia por síndrome parkinsoniana acinético-rígido de predomínio direito associado a deterioração cognitiva de predomínio executivo com cerca de dois anos de evolução, sob ferro oral, carbidopa/levodopa 25+100mg 3id e rivastigmina transdérmica 4.6mg/24h mas sem melhoria significativa. Observada no SU por alteração do comportamento e défices neurológicos transitórios hemisféricos direitos, com duração de cerca de 8h e resolução espontânea. Com exceção da presença de anemia microcítica hipocrómica no estudo analítico, não se verificaram alterações patológicas nos exames complementares que incluíram ainda um TC crânio-encefálico, angio-TC arterial e EEG.

Perante eventos paroxísticos de natureza indeterminada realizou RM crânio-encefálica que mostrou marcado hipossinal em T2\* dos núcleos caudados, putamina, pulvinares talâmicos, núcleos dentados e rubros, sem alterações valorizáveis em T1, trazendo deposição anómala de substâncias ferromagnéticas. Foi estudada com painel analítico alargado que confirmou elevação da ferritina associada a défice de ferro e de cobre sérico e a níveis indeseáveis de ceruloplasmina. Complementou o estudo com RM abdominal que revelou sobrecarga hepática de ferro. Perante a suspeita clínica de aceruloplasminemia foi pedido teste genético que identificou uma variante em homozigotia (c.2564\_2565del (p.Leu885Hisfs\*32)) no exão 15 do gene CP, ainda não descrita. O seu plano de tratamento consiste em quelante de ferro e plasma fresco congelado.

**Conclusões:** O diagnóstico precoce de aceruloplasminemia permite o tratamento específico prevenindo a acumulação de

ferro nos órgãos alvo. Neste caso, o diagnóstico tornou-se evidente anos após o início dos sintomas, dificultando a regressão dos sintomas neurológicos.

**Palavras-chave:** aceruloplasminemia, parkinsonismo, neurodegenerescência com acumulação cerebral de ferro (NBIA)

## EP-125 RETRACÇÃO PALPEBRAL UNILATERAL SUBAGUDA: DIAGNÓSTICO DE OFTALMOPATIA DE GRAVES MESMO APÓS TRAUMA

Octávia Costa<sup>1</sup>; José Nuno Alves<sup>1</sup>; Eduardo Freitas<sup>1,2</sup>; Sofia Rocha<sup>1</sup>; Margarida Rodrigues<sup>1</sup>

1 - Serviço de Neurologia, Hospital de Braga, Braga; 2 - Serviço de Neurologia, Unidade Local de Saúde do Alto Minho, Viana do Castelo

**Introdução:** A oftalmopatia de Graves é uma doença auto-imune de causa desconhecida, ocorrendo normalmente em associação com doença de Graves. A retracção palpebral bilateral é um dos sintomas mais comuns e resulta de hiperatividade simpática no músculo de Muller e de fibrose do músculo elevador da pálpebra.

**Caso clínico:** Descrevemos o caso de um homem de 27 anos, observado por aumento da fenda palpebral direita com 24 horas de evolução. Referia aumento do lacrimejo, desde que teve hematoma traumático periorbitário frontal direito 2 meses antes.

Apresentava assimetria das fendas palpebrais, sendo a direita anormalmente maior que a esquerda. Notou-se fraqueza ligeira do músculo orbicular do olho direito, sem assimetria do músculo frontal nem do andar inferior da face e reflexo corneano ipsilateral ligeiramente diminuído.

Fez TC cerebral e das órbitas, que não mostraram alterações e foi assumida retracção palpebral direita de causa traumática (fibrose palpebral ou lesão do ramo orbicular do nervo facial).

Contudo, foi depois observado em consulta, na qual se constatarem alterações da função tiroideia com hipertirodismo (TSH <0,005uUI/mL, T4Livre 1,54ng/dL), com elevação de anticorpos anti-tiroideus. Fez ecografia tiroideia, compatível com tiroidite e foi medicado com metimazol.

Assim, tendo em conta estes novos dados, colocou-se a oftalmopatia de Graves como a causa mais provável da retracção palpebral unilateral.

Um mês após início da terapêutica o doente apresentou normalização do tamanho da fenda palpebral e referiu ainda aumento de peso e melhoria do humor.

**Conclusão:** Apesar da retracção palpebral ser uma manifestação vulgar de oftalmopatia de Graves, a sua unilateralidade manifesta neste caso não é comum. Adicionalmente, o diagnóstico final foi protelado devido à localização do trauma sofrido pelo doente e que confundiu a orientação etiológica inicial.

**Palavras-chave:** oftalmopatia de Graves, doença de Graves, retracção palpebral

## EP-126 SÍNDROME STIFF-PERSON MEDIADA PELO ANTICORPO ANTI-ANFIFISINA NUM DOENTE OCTOGENÁRIO

Francisco Bernardo<sup>1</sup>; André Rêgo<sup>1</sup>; Sara Machado<sup>1</sup>; Amélia Nogueira Pinto<sup>1</sup>

1 - Serviço de Neurologia, Hospital Professor Doutor Fernando Fonseca, Amadora, Portugal

**Introdução:** A síndrome stiff-person é uma entidade clínica frequentemente mediada por anticorpos anti-GAD, com pre-

valência estimada de 2 casos por milhão de pessoas e ocorre principalmente até à sexta década de vida. A variante da síndrome *stiff-person* associada ao anticorpo anti-anfifisina apresenta uma minoria dos casos descritos, sendo tipicamente paraneoplásica. A sua caracterização clínica não está totalmente definida e o seu diagnóstico tem importantes implicações terapêuticas e prognósticas.

**Caso Clínico:** Homem, 85 anos, com diabetes mellitus tipo 2, dislipidemia e insuficiência cardíaca. Recorreu a consulta de Neurologia por tremor do membro superior esquerdo com algumas semanas de evolução, tendo sido medicado com levodopa/carbidopa e agonista dopaminérgico que realizou durante dois dias. Dias depois, iniciou discurso confuso, tendo sido posteriormente levado ao SU por prostração. Na observação neurológica apresentava-se prostrado, desorientado, com débito verbal diminuído, não cumpria ordens simples, apresentava sinais de libertação frontal, marcada rigidez axial e apendicular dos 4 membros e tremor de repouso dos membros superiores. Não apresentava mioclonias e os reflexos miotáticos e cutâneo-plantares eram normais. Realizou TC-CE e EEG, tendo sido identificada lesão vascular sequelar corticossubcortical frontal esquerda e atividade paroxística nessa localização, iniciando levetiracetam. Pelo aparente quadro clínico de instalação subaguda caracterizado por encefalopatia e rigidez generalizada colocou-se como hipótese diagnóstica patologia neurológica imunomediada. Foi realizada investigação adicional com análise do LCR (sem células; discreta hiperproteinorráquia) e do soro com pesquisa de anticorpos antineuronais. O anticorpo anti-anfifisina foi positivo no soro, confirmando a hipótese diagnóstica. O doente faleceu de paragem cardiorrespiratória antes do diagnóstico definitivo, da pesquisa de neoplasia oculta e da administração de terapêutica dirigida.

**Conclusão:** O caso descrito ilustra uma apresentação atípica de uma variante da síndrome *stiff-person*, nomeadamente num doente octogenário. Pela baixa incidência desta patologia, a suspeição clínica é fundamental para o diagnóstico, sendo importante uma melhor caracterização do seu fenótipo.

**Palavras-chave:** Síndrome *stiff-person*, Anticorpo anti-anfifisina, Neuroimunologia

## EP-127 MUTAÇÃO GNAO1 COMO MIMETIZADORA DE PARALISIA CEREBRAL DISTÓNICA

**Maria João Malaquias<sup>1</sup>; Isabel Fineza<sup>2</sup>; Leal Loureiro<sup>3</sup>; Luís Cardoso<sup>4</sup>; Isabel Alonso<sup>5</sup>; Marina Magalhães<sup>1</sup>**

1 - Serviço de Neurologia, Centro Hospitalar do Porto; 2 - Centro de Desenvolvimento Luís Borges (Unidade de Neuropediatria), Hospital Pediátrico de Coimbra; 3 - Serviço de Neurologia, Hospital de São Sebastião; 4 - Serviço de Neuroradiologia, Centro Hospitalar do Porto; 5 - UnIGENE e CGPP, Instituto de Biologia Molecular e Celular, Instituto de Investigação e Inovação em Saúde, Universidade do Porto

As mutações no gene GNAO1, tipicamente descritas nas encefalopatias epiléticas de início precoce, foram recentemente associadas a doenças do movimento hipercinéticas, com atraso psicomotor. O crescente número de casos identificados, possibilitou estabelecer uma correlação genótipo-fenótipo, com implicações diagnósticas e prognósticas. A resistência farmacológica colocou a DBS como opção terapêutica.

Mulher, de 18 anos, filha única de pais não consanguíneos com história familiar paterna de atraso com morte antes dos 20 anos. A gravidez foi vigiada, parto de termo induzido por metrorragias e período neonatal sem intercorrências. O início,

de quadro neurológico, com hipotonia axial, foi notado pelos 6 meses. Progressivamente, torna-se evidente o atraso global do desenvolvimento (primeiros passos com apoio aos 3 anos, marcha autónoma aos 7 e comunica com apoio do computador). O exame neurológico aos 12 anos mostrava o atraso cognitivo, síndrome extrapiramidal (distonia móvel) e síndrome cerebelosa (hipotonia com ataxia). Ao longo dos anos, vão sendo descritas flutuações dos movimentos coreodistónicos, precipitadas sobretudo, por intercorrências infecciosas. A doente manteve-se relativamente estável até aos 14 anos, quando as agudizações se tornaram mais acentuadas. Inicia episódios (duração de dias) de exuberantes movimentos coreodistónicos rápidos e irregulares associados a disautonomia, irritabilidade e perda de autonomia. A terapêutica com levodopa e agonista dopaminérgico pareceu melhorar o distúrbio hipercinético. Apesar da extensa investigação efectuada ao longo dos anos a doente manteve-se sem diagnóstico. A sequenciação do exoma com análise para genes associados a doença neurológica identificou uma mutação de novo no gene GNAO1, c.625C>T(p.Arg209Cys).

Realçamos a importância do estudo genético colocando um ponto final na investigação clínica; permitindo o aconselhamento genético e colocando a DBS como opção terapêutica. Chamamos a atenção para a necessidade de considerar a mutação GNAO1 no diagnóstico diferencial das paralisias cerebrais. Um outro caso (diferente variante) de mutação no gene GNAO1 foi publicado recentemente na literatura.

**Palavras-chave:** GNAO1, Paralisia cerebral, Distonia, DBS

## EP-128 DOENÇA DE CORPOS DE POLIGLUCOSANO DO ADULTO – UM HETEROZIGOTO COMPOSTO ATÍPICO

**Andreia Carvalho<sup>1</sup>; Joana Nunes<sup>2</sup>; Ricardo Taipa<sup>3</sup>; Manuel Melo Pires<sup>3</sup>; Jorge Pinto Basto<sup>4</sup>; Pedro Barros<sup>1</sup>**

1 - Serviço de Neurologia, Centro Hospitalar de Vila Nova de Gaia/Espinho; 2 - Unidade de Neuroradiologia, Serviço de Imagiologia, Centro Hospitalar de Vila Nova de Gaia/Espinho; 3 - Unidade de Neuropatologia, Hospital de Santo António - Centro Hospitalar do Porto; 4 - CGC Genetics, Porto

**Introdução:** Na doença de corpos de poliglucosano do adulto (DCPA), autossómica recessiva, a variante p.Y329S em homozigotia é a mutação patogénica do gene GBE1 mais prevalente, embora estejam descritos alguns casos de heterozigotia composta, sobretudo em doentes sem ascendência judaica. Desconhece-se a existência de uma correlação genótipo-fenótipo, sendo o quadro clínico típico caracterizado por bexiga neurogénica com início após os 40 anos, seguido de paraparesia espástica e polineuropatia.

**Caso clínico:** Mulher com antecedentes de HTA, sem história familiar de patologia neurológica. Quadro de bexiga neurogénica com início pelos 50 anos; 6 anos após com queixas sugestivas de hipotensão ortostática. Desde os 59 anos com noção subjetiva de dificuldade na marcha, de agravamento lentamente progressivo; pelos 61 anos, episódios sugestivos de disfunção termorreguladora (hipotermia grave sem aparente fator precipitante e episódios de hipertermia, sem intercorrência infecciosa, associada ao calor). Ao exame neurológico (62 anos) apresentava MMSE 30/30, sacadas hiperométricas, paraparesia grau 4 simétrica, bicipital/tricipital grau 3 e rotulianos grau 2; sensibilidade superficiais e profundas preservadas, mas referência a disestesias em péua; discreta dismetria apendicular e disdiadococinésia bilaterais. RM-neuroeixo com extensas alterações simétricas da substância branca periventricular e subcortical (inclusive fibras U); hipersinal trato corticoespinal

e pedúnculos cerebelosos médios; atrofia bulbo-medular difusa. Estudo genético para leucodistrofia autossômica dominante do adulto negativo. Dado quadro distinto pela bexiga neurogénica e atrofia medular, colocada hipótese de DCPA; realiza-se a sequenciação do gene GBE1 que detetou duas variantes em heterozigotia - c.1621A>G (p.Asn541Asp) e c.1543C>G (p.Arg515Gly) - de significado clínico desconhecido, a última ainda não descrita na literatura. A biópsia de nervo revelou a presença de corpos de poliglucosano intra-axonais, reforçando a patogenicidade destas variantes.

**Conclusões:** Descrevemos um caso atípico de DCPA, num heterozigoto composto com uma mutação ainda não descrita na literatura. Questiona-se a possível relação entre este genótipo e o fenótipo marcado pelas alterações disautónomicas.

**Palavras-chave:** leucodistrofias, bexiga neurogénica, genética

## EP-129 IMPULSIVIDADE APÓS TRATAMENTO DE DEPRESSÃO COM ESCITALOPRAM NUM DOENTE COM DOENÇA DE HUNTINGTON

Inês Antunes Cunha<sup>1</sup>; Ana Araújo<sup>2,6</sup>; Joana Afonso Ribeiro<sup>1</sup>; Filipa Júlio<sup>3,4</sup>; Miguel Bajouco<sup>2,6</sup>; Cristina Januário<sup>1,5</sup>

1 - Serviço de Neurologia do Centro Hospitalar da Universidade de Coimbra; 2 - Instituto de Psicologia Médica da Faculdade de Medicina da Universidade de Coimbra; 3 - Faculdade de Psicologia e de Ciências da Educação da Universidade de Coimbra; 4 - Instituto Biomédico de Investigação, da Luz e Imagem da Faculdade de Medicina da Universidade de Coimbra; 5 - Faculdade de Medicina da Universidade de Coimbra; 6 - Centro de Responsabilidade Integrado em Psiquiatria do Centro Hospitalar da Universidade de Coimbra

**Introdução:** A abordagem às manifestações cognitivas e comportamentais na Doença de Huntington (DH) tem adquirido relevância no controlo sintomático destes doentes. A impulsividade manifestada por desinibição e irritabilidade pode resultar da interação entre as vias dopaminérgicas cortico-estriatais e a disfunção executiva. O estado de ativação associado à ansiedade pode favorecer comportamentos impulsivos em indivíduos suscetíveis.

**Caso Clínico:** Jovem de 27 anos, diagnóstico DH (um alelo normal com 17 CAGs e um alelo expandido com 50 CAGs no gene HTT de herança paterna), que desenvolveu sintomas ansiosos e depressivos em contexto de adversidade (problemas laborais e afetivos), seguido do aparecimento de dificuldades de concentração e memória. Ao exame neurológico apresentava discretas alterações dos movimentos oculares e tênues movimentos coreiformes da face, buco-oro-linguais e tronco, pontuando 7 na UHDRS (*Unified Huntington Rating Scale*). A avaliação cognitiva através do score MoCA pontuou 29/30. Nos testes de avaliação cognitiva protocolados (fluência verbal fonémica e semântica, símbolo-dígito, *stroop* interferência, *trail making test*, *digit span* e *Wisconsin card sorting test*), apresentou uma performance inferior aos controlos, com manifesta disfunção executiva. Após início de tratamento com escitalopram (até 20mg), verificou-se o desenvolvimento de impulsividade e desinibição sexual, com agravamento progressivo e impacto funcional importante, mantendo os sintomas de ansiedade iniciais. A redução e suspensão do escitalopram e introdução de risperidona resultou em remissão sintomática.

**Conclusões:** O episódio de impulsividade parece traduzir o desequilíbrio entre as vias cortico-estriatais excitatórias e inibitórias. Consideramos que nesta situação (doente com disfunção executiva e depressão), a introdução do inibidor da recaptção de serotonina potenciou a desinibição decorrente da sua doen-

ça. Pretendemos ilustrar as especificidades das manifestações comportamentais na DH e suas implicações terapêuticas. Consideramos a disfunção executiva um marcador válido de progressão da doença, reforçando a necessidade de desenvolver testes de função executiva com maior sensibilidade e especificidade para a DH.

**Palavras-chave:** Doença de Huntington, Neuropsiquiatria, Impulsividade, Depressão, Escitalopram

## EP-130 HETEROGENEIDADE FENOTÍPICA NA DOENÇA DE HUNTINGTON: DESCRIÇÃO DE UMA FAMÍLIA

Inês Gomes<sup>1</sup>; Inês Antunes Cunha<sup>1</sup>; Joana Afonso Ribeiro<sup>1</sup>; Filipa Júlio<sup>2,3</sup>; Cristina Januário<sup>1</sup>

1 - Serviço de Neurologia, Centro Hospitalar da Universidade de Coimbra, Coimbra; 2 - Instituto Biomédico de Investigação, da Luz e Imagem, Faculdade de Medicina da Universidade de Coimbra; 3 - Faculdade de Psicologia e Ciências da Educação da Universidade de Coimbra

**Introdução:** A doença de Huntington (DH) é uma doença monogénica de transmissão autossômica dominante, caracterizada por manifestações motoras, cognitivas e comportamentais. O tamanho da expansão de tripletos CAG no gene da HTT é o principal determinante da idade de início da sintomatologia, discutindo-se atualmente o papel de outros determinantes na modulação da doença.

**Caso clínico:** Reportamos três doentes de uma fratria de 4 irmãos. Mãe com demência e coreia, sem diagnóstico molecular. Irmã mais velha, iniciou aos 30 anos síndrome depressivo e apatia, manifestando alterações motoras típicas de doença na primeira avaliação neurológica, aos 57 anos (UHDRS=37). Manteve-se estável do ponto de vista comportamental, com agravamento progressivo cognitivo e motor. Na última avaliação, dependente para AVD's, com movimentos coreiformes generalizados refratários à medicação e incapaz de realizar teste MoCA. Segunda irmã, atualmente 57 anos, recorre à consulta por movimentos involuntários (UHDRS=4), sem queixas cognitivo-comportamentais relevantes. Três anos depois, desenvolve apatia marcada, com deterioração cognitiva de domínio executivo. Na última consulta, autónoma nas AVD's (UHDRS=20), pontuando 26 no MoCA. Irmã mais nova, atualmente 52 anos, teve acompanhamento psiquiátrico errático desde os 27, por síndrome depressivo recorrente, com componente delirante. Recusou, durante vários anos, realização de teste molecular. Iniciou acompanhamento na Neurologia aos 47 anos, apresentando aumento na latência das sacadas oculares e coreia discreta oro-bucal, cervical e dos membros superiores (UHDRS=13). Atualmente institucionalizada, sem marcha autónoma (UHDRS=65). O alelo expandido nas três irmãs tem 40-41 repetições, e o alelo não expandido 15-16 CAG.

**Conclusão:** Apresentamos três irmãs com o mesmo número de repetições CAG no alelo mutado e não-mutado, e distintas formas de apresentação da doença. Destaca-se a sintomatologia inicial em duas irmãs demonstrar particular atingimento de vias estriato-corticais, diferindo da manifestação predominantemente motora numa terceira. Questiona-se o papel de outros modificadores na heterogeneidade fenotípica apresentada.

**Palavras-chave:** heterogeneidade fenotípica, CAG, Doença Huntington

## EP-131 SÍNDROME CEREBELOSO RESPONSIVA A ESTEROIDES ASSOCIADA À TIROIDITE AUTOIMUNE – UMA ENTIDADE A CONSIDERAR

Ana Rita Silva<sup>1</sup>; Sofia Rocha<sup>1</sup>; João P. Soares-Fernandes<sup>2</sup>; Filipa Sousa<sup>1</sup>; Ana Filipa Santos<sup>1</sup>

1 - Serviço de Neurologia, Hospital de Braga; 2 - Serviço de Neurorradiologia, Hospital de Braga

**Introdução:** A encefalopatia responsiva a esteroides associada à tiroidite auto-imune (SREAT), é uma síndrome auto-imune, que, geralmente, se apresenta com alteração do estado mental, com ou sem défices neurológicos focais associados.

**Caso Clínico:** Doente de 59 anos, sexo feminino, com antecedentes de Tiroidite de Hashimoto, medicada com levotiroxina, recorre à consulta por síndrome vertiginosa e disartria com um ano de evolução, associada a aumento de peso. Ao exame neurológico, destacava-se a presença de disartria, prova dedão-nariz imperfeita e instabilidade na marcha pé-ante-pé. Realizou RM-CE que mostrou hipsinal heterogéneo dos pedúnculos cerebelosos médios, com discreto realce nodular. Analiticamente de salientar níveis de anti-TPO aumentados (117, N<35). Os restantes exames complementares de diagnóstico (estudo imunológico e infeccioso no soro e LCR, rastreio neoplásico) revelaram-se normais. Pela hipótese de etiologia auto-imune, realizou ciclo de metilprednisolona endovenosa durante cinco dias, seguido de esquema de corticoterapia oral em desmame progressivo, referindo melhoria significativa das queixas, embora sem melhoria significativa objetivável ao exame neurológico. Os níveis de anti-TPO negataram e a RMN-CE mostrou involução parcial das alterações de sinal nos pedúnculos cerebelosos médios, sugerindo resposta parcial à terapêutica instituída.

**Discussão:** Após exclusão de outros diagnósticos diferenciais, a hipótese de Ataxia relacionada com Tiroidite de Hashimoto apresenta-se como mais provável, atendendo à melhoria significativa das queixas, negatização dos títulos de anti-TPO e involução parcial das alterações imagiológicas após corticoterapia. Até à data, foram descritas na literatura vinte e dois casos de SREAT que se manifestaram exclusivamente com disfunção cerebelar, tendo já sido proposta a alteração da nomenclatura desta síndrome, atendendo ao vasto espectro clínico da mesma.

**Palavras-chave:** Síndrome Cerebeloso, Tiroidite de Hashimoto, anti-TPO

## EP-132 NÃO COMPLICAR O QUE É SIMPLES - ENCEFALOPATIA INDUZIDA POR CONTRASTE

Leandro M. Marques<sup>1</sup>; Octávia Costa<sup>1</sup>; Álvaro Machado<sup>1</sup>

1 - Hospital de Braga

A encefalopatia induzida pelo contraste é uma entidade rara, transitória, associada à utilização de meios de contraste intravascular. Embora o mecanismo não seja conhecido, pensa-se que resulte de uma combinação dos efeitos quimiotóxicos da hiperosmolaridade do contraste e do seu efeito neurotóxico directo. Os sinais neurológicos têm um amplo espectro (nos casos mais severos pode provocar depressão do estado de consciência), e surgem, habitualmente, horas após a exposição ao contraste. O prognóstico é habitualmente bom, com resolução completa do quadro neurológico ao fim de alguns dias. Reportamos um caso de encefalopatia grave induzida por contraste.

**Caso clínico:** Mulher de 78 anos, independente para as

AVD's, com antecedentes de HTA, dislipidemia e prótese valvular biológica aórtica, é levada ao SU por défice motor esquerdo com uma hora e meia de evolução. Ao exame, doente sonolenta, com hemiextinção visual e sensitiva esquerda, e parésia braquofacial esquerda (NIHSS 5). No TC, apresentava hipodensidade estriato-capsular direita (ASPECTS 8), e no angio-TC identificava-se défice de preenchimento no segmento M1 da ACM direita. A doente foi submetida a trombólise e trombectomia mecânica (TICI 2b). Na reavaliação após o procedimento, a doente apresentava depressão do estado de consciência (sem abertura dos olhos, gemia quando estimulada, localizava a dor simetricamente). Repetiu TC CE, com apagamento global dos sulcos de alta convexidade, com predomínio à esquerda. Iniciou dexametasona e hidratação intravenosa. Repetiu TC às 24 horas, com resolução do edema. Cerca de 48 horas após o início da corticoterapia, a doente estava bem acordada, com hemi-extinção sensitiva e ligeira parésia braquiofacial esquerda.

**Discussão:** A encefalopatia induzida por contraste pode ser confundida com outras entidades, nomeadamente eventos vasculares agudos. Por ser uma entidade rara, é fundamental considerar este diagnóstico num doente com manifestações neurológicas após exposição a meios de contraste.

**Palavras-chave:** Encefalopatia, Contraste, Coma

## EP-133 DESCRIÇÃO DE UMA FAMÍLIA COM ATAXIA ESPINOCEREBELOSA AUTOSSÓMICA DOMINANTE TIPO 14

Mariana Guimarães Rocha<sup>1</sup>; Isabel Alonso<sup>2</sup>; Ana Filipa Brandão<sup>2</sup>; Henrique Costa<sup>1</sup>

1 - Serviço de Neurologia do Centro Hospitalar de Vila Nova de Gaia/Espinho; 2 - UNIGENE, Instituto de Investigação e Inovação em Saúde, Universidade do Porto

**Introdução:** As ataxias espinocerebelosas autossómicas dominantes (SCAs) constituem um grupo heterogéneo de doenças neurodegenerativas. A SCA14 é uma forma muito rara, cursando com um quadro clínico habitualmente indolente e de idade de início variável, onde predomina um quadro cerebeloso puro.

**Caso clínico:** Homem de 71 anos, sem antecedentes pessoais de relevo, com quadro lentamente progressivo com 10 anos de evolução de disartria, posteriormente com desequilíbrio da marcha e desde há um ano disfagia. Ao exame neurológico apresentava decomposição dos movimentos oculares de perseguição no plano horizontal, sacadas hiperométricas, disartria escândida e ataxia cerebelosa axial e apendicular com marcha de base alargada. História familiar sugestiva de hereditariedade autossómica dominante (AD) com o pai, 3 irmãos e 1 sobrinho com sintomatologia semelhante. A RM-CE revelou atrofia cerebelosa de predomínio vermiano e os ECN foram normais. Neste contexto foi pedido estudo genético para as ataxias cerebelosas AD mais comuns (SCA 1, 2, 3, 6, 7, 17 e DRPLA) que foi negativo. Após discussão com geneticista, concluiu-se que o doente pertence a família previamente identificada e diagnosticada com SCA14, embora ainda só investigado o caso índice (irmão do doente). Foi assim possível confirmar a presença da variante patogénica c.234C>A (p.His78Gln) em heterozigotia no exão 3 do gene PRKCG no nosso doente e prosseguir com a caracterização genética e fenotípica dos restantes elementos da família.

**Conclusão:** Pela grande sobreposição em termos fenotípicos e multiplicidade de genes envolvidos, os estudos genéticos são fundamentais no diagnóstico das SCAs. A SCA14 habitualmente tem um fenótipo benigno e raramente se associa a incapacidade grave podendo, contudo, cursar com distonia focal grave, mioclonias, síndrome piramidal ou neuropatia periférica. Assim, a

SCA14 deve ser considerada nos quadros de ataxia cerebelosa AD quando as mutações mais frequentes foram excluídas.

**Palavras-chave:** Ataxia cerebelosa, Autossómica Dominante, SCA

## EP-134 MIOPATIA NECROTIZANTE AUTO-IMUNE: UMA ENTIDADE RARA E POUCO RECONHECIDA

**Bruna Meira<sup>1</sup>; Marco Fernandes<sup>1</sup>; Filipa Ladeira<sup>1</sup>; Rafael Roque<sup>2</sup>; Miguel Pinto<sup>1</sup>; André Caetano<sup>1</sup>**

1 - Serviço de Neurologia, Hospital Egas Moniz, Centro Hospitalar Lisboa Ocidental; 2 - Laboratório de Neuropatologia, Serviço de Neurologia do Hospital Santa Maria (CHLN)

**Introdução:** A Miopatia Necrotizante constitui um sub-grupo recentemente reconhecido de Miopatias Inflamatórias, diferenciando-se pelas características histopatológicas e imunocitoquímicas. Nesta entidade, a presença de autoanticorpos anti-HMG-CoA Reductase está frequentemente associada à toma de Estatinas, particularmente em doentes com mais de 50 anos, e a um risco acrescido de malignidade.

**Caso clínico:** Homem, 52 anos, medicado com Sinvastatina desde 2008 e substituída para Atorvastatina em 2017. Admitido por quadro de fraqueza muscular proximal subaguda progressiva com 5 meses de evolução, com início cerca de 18 meses após troca de estatina e sem melhoria após suspensão de Atorvastatina ao 3º mês de clínica. Sem sintomatologia sistémica acompanhante (cutânea, respiratória ou articular). Objetivamente apresentava tetraparésia proximal simétrica com atrofia e fraqueza G3 dos músculos da cintura pélvica e atrofia e fraqueza G4- dos músculos da cintura escapular, fraqueza na flexão cervical G3, marcha com padrão miopático e manobra de Gowers positiva. Analiticamente apresentava CK de 5127U/L. O estudo electromiográfico com agulha revelou um traçado miopático irritativo nos músculos proximais. A biópsia mostrou a presença de múltiplas fibras em necrose, ausência de infiltrados inflamatórios em toalha (apenas alguns macrófagos dispersos) e o estudo imunocitoquímico revelou várias fibras viáveis imunopositivas para os produtos do MHC classe I e para o Complemento (MAC C5b-9), suportando a hipótese clínica de Miosite Necrotizante. O estudo analítico identificou auto-anticorpos anti-HMG-CoA Redutase. Realizou, ainda, TC-TAP excluindo óbvias causas malignas/paraneoplásicas. Iniciou terapêutica imunossupressora, com Prednisolona 1mg/Kg, associando-se posteriormente Azatioprina. Após estabilização do quadro clínico e normalização da CK iniciou desmame da Prednisolona sem recaída.

**Conclusão:** Perante quadro de miopatia subaguda sob estatinas e, na ausência de sintomas sistémicos, a pesquisa do anticorpo anti-HMG-CoA reductase pode permitir a identificação precoce de doentes com potencial Miopatia Necrotizante. A biópsia muscular permite estabelecer o diagnóstico definitivo, sendo particularmente relevante e imprescindível nos casos seronegativos.

**Palavras-chave:** Miopatia Necrotizante, Estatinas, Miopatias Inflamatórias

## EP-135 ENCEFALITE DE BICKERSTAFF E POLINEUROPATIA ASSOCIADA A INFECÇÃO POR HEPATITE E AGUDA

**Bruna Meira<sup>1</sup>; Marco Fernandes<sup>1</sup>; Raquel Barbosa<sup>1</sup>; Elmira Medeiros<sup>1</sup>; André Caetano<sup>1</sup>; Miguel Pinto<sup>1</sup>**

1 - Serviço de Neurologia, Hospital Egas Moniz, Centro Hospitalar Lisboa Ocidental

**Introdução:** A Encefalite de Bickerstaff, pertencente ao espectro da Síndrome de Guillain-Barré (SGB), assenta numa base fisiopatológica comum caracterizada por uma reacção imune aberrante precedida usualmente por uma infeção. Nos últimos anos, foi reportada a associação entre a infeção por Hepatite E (HEV) e o espectro de SGB.

**Caso Clínico:** Mulher, 56 anos, admitida por quadro com 1 semana de sonolência excessiva associada a paraparésia progressiva e disestesias, precedida em uma semana por diarreia autolimitada e padrão de citólise hepática (ALT 1196U/L). Objetivamente apurava-se obnubilação, disartria, tetraparésia de predomínio distal, reflexos aquilianos abolidos, RCP indiferentes, hipostesia algica e défice proprioceptivo nos membros inferiores, ataxia apendicular, parésia do VI par esquerdo, biparésia facial e parésia bilateral da elevação do palato. A análise do LCR mostrou pleocitose mononuclear (35 células/µl, embora com presença de eritrócitos) e hiperproteïnorráquia (77 mg/dL). A RM do Neuro-eixo revelou hipersinal em T2/FLAIR e DWI a nível protuberancial e porção anterior da medula espinhal na coluna cervical e realce com contraste das raízes da cauda equina. Apesar da melhoria do padrão de citólise (ALT 74U/L), objetivou-se agravamento da sintomatologia neurológica com progressão para arreflexia generalizada e necessidade de admissão na UCI para assistência ventilatória. Perante a suspeita clínica de Encefalite de Bickerstaff, iniciou Imunoglobulina EV com melhoria gradual dos défices neurológicos. O EMG mostrou ausência de ondas F, com estudo de condução nervosa normal. Não foram identificados anticorpos antigangliosídeos. O estudo microbiológico do LCR foi inocente. Da pesquisa de agente patogénico envolvido, foram detectados anticorpos IgM e IgG positivos para HEV, compatíveis com infeção recente (PCR HEV negativo).

**Conclusão:** A encefalite de Bickerstaff e, o SGB no geral, são manifestações emergentes associadas à infeção HEV, devendo este agente patogénico ser considerado em doentes com sinais neurológicos focais agudos, especialmente se acompanhado de aumento das enzimas hepáticas.

**Palavras-chave:** Encefalite de Bickerstaff, Síndrome de Guillain-Barré, Hepatite E aguda, Reacção Cruzada

## EP-136 MIOPATIA DISTAL E DEMÊNCIA RAPIDAMENTE PROGRESSIVA: NOVA MUTAÇÃO NO GENE DA VALOSINA

**Catarina Falcão De Campos<sup>1,2</sup>; Mamede De Carvalho<sup>1,2</sup>**

1 - Serviço de Neurologia, Departamento de Neurociências e Saúde Mental, Hospital de Santa Maria, CHLN; 2 - IMM, Instituto de Fisiologia, Faculdade de Medicina, Universidade de Lisboa

**Introdução:** A miopatia de corpos de inclusão associada a doença de Paget e demência fronto-temporal (IBMPFD) é um tipo de miopatia distal de transmissão autossómica dominante com início em idade tardia (40-60 anos), causada por mutações no gene da valosina (VCP). Reportamos um caso de miopatia distal associada a demência rapidamente progressiva na qual foi identificada uma nova mutação no gene da VCP.

**Caso Clínico:** Doente do sexo feminino, 62 anos de idade, sem história familiar de doença neuromuscular ou síndrome demencial, inicia quadro aos 50 anos de diminuição de força muscular distal dos membros superiores e membros inferiores. Ao exame neurológico destaca-se parésia distal dos 4 membros com força muscular grau 2 na extensão e grau 4 na flexão do punho; dorsiflexão do pé grau 3 bilateralmente, atrofia da eminência tenar, sem fasciculações ou sinais de primeiro neurónio. Realizou electromiograma compatível com miopatia.



Analicamente com CK e FA normais e biópsia muscular com alterações inespecíficas. Cerca de 4 anos depois, associa-se quadro de disfunção cognitiva caracterizada por alterações do comportamento por desinibição e defeito da linguagem, com agravamento rapidamente progressivo. Neste contexto, realizou RM-CE com marcada atrofia cortico-subcortical difusa cerebral, punção lombar com pesquisa de anticorpos anti-neuronais sem alterações. FDG-PET scan com hipometabolismo na região frontal bilateral, sugerindo demência fronto-temporal (DFT). Perante a associação de miopatia distal com DFT, foi pedida a sequência do gene da VCP, tendo sido identificada uma mutação c.265C>T em heterozigotia. Actualmente a doente encontra-se totalmente dependente nas actividades de vida diária com rankin score 5.

**Discussão:** Reportamos o primeiro caso de IBMPFD em Portugal associado a uma mutação no gene da VCP não descrita na literatura. O facto de a mutação se encontrar num resíduo conservado e não estar presente nos familiares (mãe e irmã), confirma a sua patogenicidade.

**Palavras-chave:** Miopatia distal, Demência fronto-temporal, Valosina, Miopatia de corpos de inclusão associada a doença de Paget e demência fronto-temporal

## EP-137 SÍNDROME MIASTÉNICO CONGÉNITO DOK-7 E GRAVIDEZ

Firmina Jorge Sambayeta<sup>1</sup>; Ana Luisa Sousa<sup>1</sup>; Clara Silva<sup>2</sup>; João Martins<sup>3</sup>; Ernestina Santos<sup>1</sup>

1 - Serviço de Neurologia, Centro Hospitalar do Porto; 2 - Serviço de Obstetrícia, Centro Materno-Infantil do Norte; 3 - Serviço de Neurologia do Hospital Pedro Hispano

**Introdução:** As síndromes miasténicas congénitas (SMC) são doenças hereditárias que cursam com disfunção da transmissão neuromuscular. A gravidez numa paciente com SMC constitui uma situação de risco materno-fetal, com um curso imprevisível. Existem poucos dados sobre a segurança da gravidez nesta patologia, sobretudo naqueles causados por mutação no gene DOK7.

**Caso clínico:** Mulher de 32 anos, com miastenia congénita DOK-7 e tiroidite de Hashimoto. Os sintomas miasténicos iniciaram-se aos 15 meses, com dificuldade na marcha, quedas frequentes, cansaço com esforços e dificuldade respiratória. Foi diagnosticada com miastenia congénita aos 29 anos e iniciou terapêutica com salbutamol 4mg/dia, com melhoria parcial. Pelos 30 anos manifestou intenção de engravidar. Objetivamente apresentava parésia facial, fraqueza proximal, marcha miopática e escoliose. Fez provas de função respiratória que foram normais. A gravidez ocorreu aos 31 anos. Suspendeu salbutamol no 1º trimestre. Nessa altura ocorreu agravamento tolerável da fadigabilidade. Retomou salbutamol na 20ª semana 1mg/dia, com melhoria. Houve outro período de agravamento relativo às 28 semanas, mantendo tratamento. O parto foi às 39 semanas, distócico por ventosa. O recém-nascido apresentava 2880g de peso e um índice de Apgar 9/10. No pós-parto apresentou maior fadigabilidade durante 3 semanas; aumentou salbutamol para 2mg, com melhoria. Desde então mantém-se com sintomas mínimos. Sem intercorrências no recém nascido, sob aleitamento materno exclusivo.

**Discussão:** Este caso ilustra uma gravidez e parto bem sucedidos numa mulher com SMC. Na literatura há escassa informação sobre SMC e gravidez. Alguns relatos sugerem um possível agravamento dos sintomas durante a gravidez. De facto, num estudo retrospectivo de 17 gestações em 8 mulheres com SMC, 75% tiveram agravamento dos sintomas durante a gestação e/ou puerpério. Ainda assim, na maioria dos casos o agravamento

é transitório e as gestantes regressam ao seu estado clínico pré-gravidez. Nestes casos é importante o acompanhamento num centro especializado em doenças neuromusculares.

**Palavras-chave:** Miastenia congénita, Disfunção neuromuscular, Gravidez

## EP-138 CASUÍSTICA DE DOENTES COM ATROFIA MUSCULAR ESPINHAL NUM CENTRO DE REFERÊNCIA DE DOENÇAS NEUROMUSCULARES DO ADULTO

Joana Ramos-Lopes<sup>1</sup>; José Coelho<sup>1</sup>; Joana Jesus-Ribeiro<sup>1</sup>; Luciano Almendra<sup>1</sup>; Argemiro Geraldes<sup>1</sup>; Anabela Matos<sup>1</sup>; Luís Negrão<sup>1</sup>

1 - Serviço de Neurologia, Centro Hospitalar e Universitário de Coimbra

**Introdução:** A atrofia muscular espinhal (AME) é uma doença neuromuscular de transmissão autossómica recessiva, caracterizada por degenerescência primária de neurónios motores espinhais e bulbares, causada na maioria dos doentes por deleção em homozigotia das variantes do gene SMN1. Clinicamente surge com atrofia e fraqueza muscular proximal, mas com grande variabilidade fenotípica na dependência também do número de cópias do gene SMN2. Existem quatro tipos de doença, conforme a idade de início dos sintomas.

**Objectivo:** Caracterização demográfica, clínica e molecular de uma população de doentes com AME observados na consulta de Doenças Neuromusculares do Centro Hospitalar e Universitário de Coimbra.

**Métodos:** Estudo retrospectivo dos doentes com diagnóstico de AME e caracterização dos elementos demográficos, clínicos e moleculares obtidos por análise dos processos clínicos individuais.

**Resultados:** Foram identificados sete doentes com AME tipo III e um com tipo IV, 75.0% do género masculino (N=7), com idade média atual de 40.4 anos ( $\pm 16.9$ ). Os sintomas começaram, em média, aos 13 anos ( $\pm 8.0$ ), e a queixa inicial foi de incapacidade para a atividade física em 50% dos doentes. Dois doentes têm história de consanguinidade parental e nenhum tem história familiar da doença. Actualmente os doentes apresentam, em média, um grau 2/5 de força proximal nos membros inferiores, nenhum tem envolvimento bulbar e metade consegue marcha autónoma. O tempo médio desde o início dos sintomas até ao estudo molecular foi de 14.1 anos ( $\pm 12.9$ ), apresentando todos deleção em homozigotia no gene SMN1. Cinco doentes (62.5%) têm quatro cópias do gene SMN2.

**Conclusão:** Este conjunto de doentes com AME tipo III e IV apresenta características semelhantes às descritas na literatura. Metade dos doentes mantém capacidade de marcha independente. O conhecimento desta patologia é fundamental pois o uso precoce de novas terapêuticas genéticas parece resultar numa melhoria funcional significativa a médio e longo prazo.

**Palavras-chave:** atrofia muscular espinhal, SMN1, SMN2, estudo molecular, neurónio motor

## EP-139 PUPILAS MIDRIÁTICAS E ARREFLÉXICAS COMO MANIFESTAÇÃO INICIAL DA SÍNDROME ANTI-GQ1B

Vera Montes<sup>1</sup>; Sandra Sousa<sup>1</sup>; Cátia Carmona<sup>1</sup>

1 - Hospital de Cascais, Dr. José de Almeida

**Introdução:** A síndrome de Miller Fisher (SMF) é uma variante rara da Síndrome de Guillain Barré, caracterizada pela tríade

de oftalmoparesia, ataxia e arreflexia osteotendinosa. Existem formas atípicas de SMF com oftalmoparesia e sem ataxia. Estas formas atípicas, sem a tríade clássica, apresentam um desafio diagnóstico, sendo, nestes casos, a pesquisa dos anticorpos anti-gangliosídeos essencial. Descrevemos um caso peculiar de síndrome anti-GQ1b que se apresentou de forma aguda com paresia da oculomotricidade intrínseca isolada.

**Caso Clínico:** Mulher de 63 anos recorre ao SU por quadro de instalação aguda de cefaleia e diplopia binocular horizontal. História recente de infeção das vias aéreas superiores. Apresentava uma midríase bilateral e arreflexia. A PL com manometria e o estudo citoquímico e citológico do LCR não revelaram alterações. A RMN com contraste não mostrou lesões encefálicas ou das órbitas. O EMG era normal e os anticorpos anti-AChR e anti-MusK, negativos. O estudo serológico infeccioso foi negativo, bem como a pesquisa de toxina *C. botulinum*. Mais tarde, no internamento, desenvolveu uma paresia da abdução do olho esquerdo e limitação da levoversão e suproversão do olho direito; os reflexos osteotendinosos eram globalmente vivos. O estudo com anti-gangliosídeos foi positivo para o anti-GQ1B. Assumiu-se o diagnóstico de SMF e iniciou terapêutica com ciclo de imunoglobulina. Poucos dias depois, verificou-se uma melhoria do quadro. Cerca de três meses depois, apresentava, ainda, discreta paresia da levoversão do olho esquerdo, sem outras alterações da oculomotricidade extrínseca ou intrínseca.

**Conclusão:** A midríase fixa bilateral é um fenómeno extremamente raro em doentes não comatosos, sendo habitualmente provocada por agentes tóxicos. Este caso sugere a existência de um espectro mais amplo de apresentação da SMF, devendo ser considerada esta hipótese diagnóstica em doentes com paresia isolada da oculomotricidade intrínseca.

**Palavras-chave:** Midríase fixa, Síndrome de Miller Fisher, Anti-GQ1b

## EP-140 EPILEPSIA REFRACTÁRIA E DOENÇA DO NEURÓNIO MOTOR NUM DOENTE COM EXPANSÃO DO GENE C9ORF72

Diogo Pereira<sup>1</sup>; Sara Duarte<sup>1</sup>; Sérgio Sousa<sup>2</sup>; Ricardo Taipa<sup>3</sup>; Manuel Melo Pires<sup>3</sup>; João Lopes<sup>4</sup>; João Chaves<sup>1</sup>; Márcio Cardoso<sup>4</sup>

1 - Serviço de Neurologia, Hospital de Santo António – Centro Hospitalar do Porto; 2 - Serviço de Neurocirurgia, Hospital de Santo António – Centro Hospitalar do Porto; 3 - Unidade de Neuropatologia, Hospital de Santo António – Centro Hospitalar do Porto; 4 - Serviço de Neurofisiologia, Hospital de Santo António – Centro Hospitalar do Porto

**Introdução:** A expansão da repetição do hexanucleotídeo GGGGCC no gene C9orf72 é reconhecida como a causa genética mais frequente da associação de esclerose lateral amiotrófica (ELA) e demência frontotemporal. Esta admite uma grande heterogeneidade fenotípica estando implicada noutras doenças neurológicas. São raros os casos descritos de associação à epilepsia.

**Caso clínico:** Homem de 50 anos, com antecedentes de epilepsia focal não lesional refratária (início 9 meses) e ligeiro atraso do desenvolvimento psicomotor. Apresenta história de estrabismo, bexiga espástica (29 anos), glaucoma (44 anos) e atrofia cerebelosa sem ataxia. Sem história familiar de doença neurológica; irmão gêmeo univitelino saudável. Aos 49 anos inicia quadro rapidamente progressivo de tetraparésia, disartria e disfagia. Objetivamente apresentava sinais de disfunção de 1º e 2º neurónios motores com atingimento bulbar e apendicular global. Sem aparente deterioração cognitiva, mas com desini-

bição comportamental e hipersexualidade. A eletromiografia mostrou fasciculações e perda de potenciais de unidade motora em todos os segmentos do neuro-eixo e reinervação crónica apenas em miótomos cranianos, compatível com doença do neurónio motor. Da investigação alargada, excluíram-se as seguintes hipóteses: deficiência de hexosaminidase, citopatia mitocondrial, aminoacidopatia, adrenoleucodistrofia, lipofuscínose ceróide neuronal forma adulta. Pelo crescente reconhecimento da diversidade clínica e associação à ELA, solicitou-se o estudo do gene C9orf72, revelando uma expansão GGGGCC em heterozigotia (>90 repetições). Aos 50 anos encontrava-se acamado, portador de gastrostomia, sob ventilação não invasiva, tendo falecido por insuficiência respiratória. O cérebro foi doado ao Banco Português de Cérebros (aguarda análise).

**Conclusões:** Embora a mutação do gene C9orf72 esteja bem documentada na etiologia da ELA, neste caso observamos a heterogeneidade fenotípica desta mutação, descrevendo pela primeira vez como manifestação inicial da doença, uma epilepsia focal de início na infância e um quadro prolongado com bexiga espástica e atrofia cerebelosa. O estudo anatómico-clínico ajudará a identificar os sistemas envolvidos no espectro desta mutação.

**Palavras-chave:** Epilepsia, Expansão do gene C9orf72, Fenótipo atípico, doença do neurónio motor

## EP-141 CORRELAÇÕES CLÍNICO-PATOLÓGICAS NAS BIÓPSIAS DE NERVO SURAL NA POLINEUROPATIA AMILOIDÓTICA FAMILIAR POR TRANSTIRRETINA.

Armindo Fernandes<sup>1</sup>; Teresa Coelho<sup>2</sup>; Aurora Rodrigues<sup>3</sup>; Helena Felgueiras<sup>4</sup>; Pedro Oliveira<sup>1</sup>; António Guimarães<sup>3</sup>; Manuel Melo Pires<sup>3</sup>; Ricardo Taipa<sup>3</sup>

1 - Instituto de Ciências Biomédicas Abel Salazar, Universidade do Porto; 2 - Unidade Corino de Andrade, Departamento de Neurociências, Centro Hospitalar Universitário do Porto - Hospital Santo António; 3 - Unidade de Neuropatologia, Departamento de Neurociências, Centro Hospitalar Universitário do Porto - Hospital Santo António; 4 - Serviço de Neurologia, Centro Hospitalar Vila Nova de Gaia - Espinho

**Introdução:** Os mecanismos exatos de lesão tecidual e variabilidade fenotípica associados à Polineuropatia Amiloidótica Familiar (PAF) por transtirretina não estão completamente estabelecidos.

**Objetivo:** Estabelecer o padrão morfométrico da neuropatia periférica de doentes PAF e portadores assintomáticos da mutação Val30Met (paPAF), e sua correlação com características clínicas.

**Métodos:** Análise morfométrica semi-automática (Leica system analysis) de biópsias de nervo sural do arquivo da Unidade de Neuropatologia. Revisão retrospectiva dos processos clínicos da Unidade Corino de Andrade.

**Resultados:** Foram estudados 98 doentes com PAF, 37 paPAF e 31 controlos. A mediana da idade na biópsia foi de 26.0 [23.5-39.5] nos paPAF, 45.0 [35.0-60.0] nos doentes PAF e 44.0 [30.0-63.0] anos nos controlos. A mediana do tempo entre a biópsia de nervo e início de sintomas foi de 7.0 [3.3-11.8] anos (intervalo: 1 - 27) nos paPAF. Os doentes PAF apresentavam perda de fibras mielinizadas de todos os tipos comparados com os paPAF e controlos ( $p < 0.001$ ), enquanto os paPAF apresentavam perda de fibras pequenas mielinizadas comparadas com os controlos ( $p < 0.05$ ). A perda de fibras aumentava com a progressão da doença ( $p < 0.001$ ), e doentes em estadió clínico mais

avançado tinham maior frequência de deposição de amiloide na biópsia ( $p=0.001$ ). Existia uma correlação positiva entre a densidade de fibras grandes mielinizadas e tempo entre a biópsia e o início de sintomas nos paPAF que desenvolveram posteriormente doença com menos 50 anos ("early-onset") ( $r=0.52$ ,  $p<0.01$ ). Os portadores assintomáticos com amiloide na biópsia desenvolveram sintomas mais cedo ( $p<0.01$ ).

**Conclusão:** A perda de pequenas fibras é um evento inicial na PAF, verificando-se já no período pré-sintomático e muitos anos antes do início de sintomas. Mostramos pela primeira vez que a perda de fibras mielinizadas de grande diâmetro, assim como a presença de amiloide, são características patológicas que se correlacionam independentemente com o início dos sintomas na formas "early-onset" da doença.

**Palavras-chave:** PAF, TTR, Biópsia de nervo, Amiloide

## EP-142 ATROFIA MUSCULAR ESPINHAL TIPOS 1 A 4 – CARACTERIZAÇÃO DOS DOENTES DO CENTRO HOSPITALAR DO PORTO

Renata Souto Silva<sup>1</sup>; Vanessa Oliveira<sup>2</sup>; Ana Paula Sousa<sup>3</sup>; Márcio Cardoso<sup>3</sup>; Cristina Garrido<sup>4</sup>; Teresa Coelho<sup>3</sup>; Manuela Santos<sup>4</sup>

1 - Serviço de Neurologia, Centro Hospitalar Entre o Douro e Vouga, Santa Maria da Feira; 2 - Serviço de Neurologia, Centro Hospitalar do Porto, Porto; 3 - Serviço de Neurofisiologia, Centro Hospitalar do Porto, Porto; 4 - Serviço de Neuropediatria, Centro Hospitalar do Porto, Porto

**Introdução:** A atrofia muscular espinhal (AME) é uma doença autossômica recessiva degenerativa do neurónio motor medular. A maioria dos doentes apresenta deleção homocigótica do gene SMN1, com expressão fenotípica variável. O nusinersen permite, pela primeira vez, alterar a história natural da doença.

**Objetivo e métodos:** Caracterização demográfica, fenotípica e molecular dos doentes com AME tipos 1 a 4 observados desde 1980 e com seguimento atual na consulta de Doenças Neuromusculares, pediátrica e de adultos do Centro Hospitalar do Porto, através de análise retrospectiva dos processos clínicos.

**Resultados:** Identificaram-se 24 doentes com AME, 16 do sexo masculino, com idades entre 1-76: um AME-1, oito AME-2, catorze AME-3 e um AME-4. No grupo AME-2, os sintomas começaram em média aos 7,6( $\pm 15,7$ ) meses, sendo a idade média de diagnóstico 11,1( $\pm 8,4$ ) meses. No grupo AME-3 verificou-se o início dos sintomas com idade média 2,4( $\pm 2$ ) anos e idade média de diagnóstico 10( $\pm 8,3$ ) anos. Nove doentes AME-3 perderam capacidade de marcha em média aos 11,8( $\pm 8,1$ ) anos e o doente AME-4 aos 40 anos. Dez doentes necessitaram de ventilação assistida não invasiva: um doente AME-1 aos 6 meses, sete doentes AME-2 entre 1,5-17 anos e dois doentes AME-3 aos 9 e 32 anos. Um doente AME-1 e um AME-2 foram submetidos a gastrostomia percutânea pelos 18 meses e 13 anos, respetivamente. No total da amostra, 17 doentes (71%) tem escoliose, sendo que 10 foram submetidos a cirurgia entre os 9-32 anos. Dos 17 doentes com teste genético disponível para consulta, 15 apresentam deleção homocigótica do gene SMN1 e 2 são heterocigóticos compostos. O doente AME-1 iniciou tratamento com nusinersen aos 8 meses.

**Conclusão:** Os fenótipos mais graves apresentam maior ocorrência de complicações respiratórias, gastroenterológicas e osteoarticulares. 67% dos doentes perderam capacidade de marcha. A terapêutica genética deve ser iniciada o mais precocemente possível para evitar ou reduzir as complicações.

**Palavras-chave:** atrofia muscular espinhal, neurónio motor, SMN1

## EP-143 DERMATOMIOSITE ASSOCIADA A AUTOANTICORPO ANTI-MI-2 E EXANTEMA TÍPICO COM EXCELENTE EVOLUÇÃO CLÍNICA

Verónica Cabreira<sup>1,2</sup>; Carolina Lopes<sup>1,2</sup>; Luís Braz<sup>1,2</sup>; Ricardo Taipa<sup>3</sup>; João Massano<sup>1,2</sup>

1 - Serviço de Neurologia, Centro Hospitalar Universitário São João; 2 - Departamento de Neurociências Clínicas e Saúde Mental, Faculdade de Medicina da Universidade do Porto; 3 - Unidade de Neuropatologia, Serviço de Neurologia, Centro Hospitalar do Porto

**Introdução:** As miopatias inflamatórias são um grupo heterogéneo de patologias com mecanismos fisiopatológicos e prognósticos distintos. Novos esquemas de classificação propõem a subdivisão em 4 grupos, entre os quais a dermatomiosite, caracterizada por atingimento cutâneo e muscular proximal.

**Caso clínico:** Homem de 81 anos, admitido por quadro de artralgias, mialgias, défice motor dos quatro membros, disfonía e disfagia, com vários meses de evolução e maior agravamento nas semanas anteriores. Sem noção de agravamento vespertino ou flutuação diária. Objetivamente apresentava exantema das regiões extensoras das mãos e em V no tronco, dropped head, amiotrofia dos membros e cinturas, fraqueza muscular simétrica, de predomínio proximal e hiporreflexia generalizada; não apresentava pápulas de Gottron ou exantema heliotrópico. Do estudo analítico, salientava-se elevação da creatina cinase ( $<50$  vezes o limite superior do normal) e ANAs  $>1/1000$ , com restante estudo imunológico negativo. Sem evidência de etiologia paraneoplásica. A eletromiografia revelou achados consistentes com miopatia inflamatória em fase activa. Histologicamente, com predomínio de linfócitos CD4 positivos perivascularares em amostra de tecido muscular e cutâneo. A pesquisa de anticorpos séricos associados a miosites inflamatórias identificou presença de autoanticorpos anti-Mi-2. Face à discreta melhoria com metilprednisolona iv (1g/dia, 5 dias) e corticoterapia oral, decidiu-se terapêutica com Imunoglobulina iv 0,4g/Kg/dia por 5 dias, e pulsos mensais durante 3 meses, em sobreposição com prednisolona oral e metotrexato. O doente teve alta para programa de reabilitação motora no domicílio. Atualmente, com recuperação do seu estado funcional basal e com regressão completa do exantema.

**Conclusões:** É possível subclassificar as miosites inflamatórias idiopáticas com base em critérios clínicos, histológicos e imunológicos, graças à associação emergente de novos autoanticorpos às diversas entidades. O autoanticorpo anti-Mi-2, dirigido à helicase do DNA nuclear, tem sido associado a lesões cutâneas típicas em doentes com dermatomiosite e a um menor risco de neoplasia concomitante, como no caso apresentado.

**Palavras-chave:** miopatias inflamatórias, dermatomiosite, autoanticorpo anti-Mi-2

## EP-144 PIANO A QUATRO MÃOS: UM CASO DE SÍNDROME DE BROWN ADQUIRIDA

Rúben Dos Reis Maia<sup>1</sup>; Gonçalo Alves<sup>1</sup>; José Manuel Dias Da Costa<sup>1</sup>; Ricardo Soares-Dos-Reis<sup>2,3</sup>; Goreti Nadais<sup>3</sup>

1 - Serviço de Neurorradiologia, Centro Hospitalar de São João, Porto, Portugal.; 2 - Departamento de Neurociências Clínicas e Saúde Mental, Faculdade de Medicina da Universidade do Porto, Porto, Portugal.; 3 - Serviço de Neurologia, Centro Hospitalar de São João, Porto, Portugal.

**Introdução:** A Síndrome de Brown foi descrita por Harold Whaley Brown em 1950 como uma limitação da supraversão

com o olho em adução, causada por patologia do complexo tróclea-tendão do músculo oblíquo superior (OS). Os estudos de imagem são de extrema importância para um correto diagnóstico desta patologia.

**Caso Clínico:** Mulher de 26 anos, pianista, sem antecedentes médico-cirúrgicos de relevo, que ao longo de duas semanas desenvolveu quadro de hiperémia conjuntival bilateral, prurido ocular e edema palpebral à direita, acompanhados de diplopia/visão turva e dor aos movimentos oculares. Ao exame, apresentava ligeiro edema e rubor periorbitários à direita, dor ocular à supravversão e diplopia binocular vertical na levoversão e levosupravversão. O cover test era compatível com limitação da supravversão do olho direito, de maior magnitude em adução. Sem defeitos campimétricos, nistagmo, vertigem ou fadigabilidade associados. O estudo analítico mostrava ligeira leucocitose e aumento dos imunocomplexos circulantes (16,4; normal <4,4) e dos anticorpos anti-tireoglobulina (>1000; normal <4,1), com função tireoideia normal. A TC de órbitas revelou espessamento difuso do músculo OS direito, incluindo a sua inserção tendinosa. Na RM, reencontrou-se espessamento do músculo OS e do seu complexo tróclea-tendão, com hipersinal em T2 e captação de gadolínio em T1. Estes achados foram interpretados como processo inflamatório inespecífico do OS com atingimento do complexo tróclea-tendão, originando restrição ao seu movimento. Foi feito o diagnóstico de Síndrome de Brown adquirida. Observada melhoria após tratamento com anti-inflamatórios não esteróides e metilprednisolona 1g/dia, mantendo, no entanto, diplopia residual na levosupravversão. Em reavaliação ao fim de um mês em consulta externa.

**Conclusões:** A limitação da supravversão em adução deverá orientar o clínico para patologia restritiva do OS, a confirmar por neuroimagem dirigida. A maioria dos casos de síndrome de Brown adquirida são idiopáticos, estando os restantes associados a trauma/cirurgia ou doenças inflamatórias, justificando reavaliação clínico-imagiológica e laboratorial regular.

**Palavras-chave:** Síndrome de Brown, Oblíquo superior, Diplopia, Complexo tróclea-tendão

## EP-145 MIOPATIA DO COLAGÉNIO VI COM ENVOLVIMENTO CARDÍACO

**Leonor Rebordão<sup>1</sup>; João Peres<sup>1</sup>; Simão Cruz<sup>1</sup>; Ana Valverde<sup>1</sup>; Sara Machado<sup>1</sup>**

1 - Serviço de Neurologia, Hospital Prof Doutor Fernando Fonseca, Amadora/Sintra

**Introdução:** A miopatia de Bethlem resulta de mutação nos genes que codificam o colagénio VI, sendo caracterizada por fraqueza muscular proximal progressiva e contracturas de predomínio distal. Envolvimento respiratório é raro e tardio. Envolvimento cardíaco não está descrito.

**Caso Clínico:** Homem, 36 anos, melanodérmico, hipertenso com hipercolesterolemia, antecedentes paternos de cardiomiopatia hipertrófica, sem história familiar de doença muscular, sem consanguinidade parental iniciou quadro de instalação lentamente progressiva desde a infância de fraqueza muscular proximal e múltiplas contracturas articulares. Adicionalmente apresenta síndrome ventilatória restritiva (CPT 50% e CVF 32%) sob BiPAP noturno. Apresenta também cardiomiopatia hipertrófica confirmada por ecocardiograma e RM cardíaca. Ao exame objetivo fraqueza facial de predomínio do andar inferior, fraqueza do orbicular do olho, atrofia muscular marcada, tetraparésia de predomínio proximal e simétrica, retrações tendinosas dos extensores cervicais, peitorais, flexores do cotovelo, flexores longos dos dedos da mão, flexores do joelho e aquiliano. Manobra de Gowers

positiva. *Waddling gait*. Cicatriz quelóide no local da biópsia muscular. Atualmente realiza marcha sem apoio mas apresenta limitações nas atividades da vida diária (Grau 4 na escala de Walton). Analiticamente CK discretamente aumentado. Biópsia muscular com alterações distróficas inespecíficas. O estudo genético identificou duas novas mutações provavelmente patogénicas no gene *COL6A1* e sendo a patogénica posteriormente confirmada pela análise de transcritos em fibroblastos.

**Conclusão:** Apresentamos um caso compatível com uma miopatia de Bethlem associada a 2 mutações previamente não descritas no gene *COL6A1*. Destacamos ainda o envolvimento respiratório e cardíaco provavelmente em relação com a doença.

**Palavras-chave:** Miopatia, cardiopatia, Colagénio VI, Síndrome Respiratória Restritiva

## EP-146 MONONEUROPATIA MÚLTIPLA APÓS OVERDOSE DE ESTUPEFACIENTES

**Pedro Lopes Das Neves<sup>1</sup>; João Pedro Peres<sup>1</sup>; André Rego<sup>1</sup>; José Campillo<sup>1</sup>; Simão Cruz<sup>1</sup>; Ana Valverde<sup>1</sup>**

1 - Serviço de Neurologia, Hospital Professor Doutor Fernando da Fonseca, Amadora, Portugal

**Introdução:** A lesão nervosa após intoxicação aguda com estupefacientes está descrita na literatura, podendo apresentar-se como qualquer síndrome clínica neuropática.

Os mecanismos fisiopatológicos que se admitem como responsáveis por esta lesão são o compressivo (quando ocorre alteração do estado de consciência), tóxico, imunológico ou isquémico (por vasoconstricção).

**Caso Clínico:** Homem de 42 anos, com antecedentes de perturbação bipolar, tabagismo ativo e hábitos toxicofílicos, em abstinência desde há 8 anos antes. É encaminhado ao SU dez dias após tentativa de suicídio através do consumo endovenoso de cocaína e heroína. Referia dormência na face interna do antebraço direito e últimos 3 dedos da mão, e diminuição da força e dor no membro inferior direito condicionando a marcha. Ao exame neurológico destacava-se: hipostesia algica do membro superior direito nas regiões mencionadas e na face externa da perna e dorso do pé direitos; diminuição da força no membro inferior direito com flexão/extensão da coxa G4+/5, flexão/extensão do joelho G3/5, dorsiflexão do pé G0/5, flexão plantar do pé G5/5, eversão do pé G0/5, inversão do pé G3/5. Realizou EMG que mostrou lesão aguda, predominantemente axonal, dos nervos ciático e cubital direitos. A RM da coxa direita identificou espessamento e edema do nervo ciático direito. A investigação analítica etiológica de mononeuropatia múltipla revelou VS ligeiramente elevada, sem anticorpos associados a doença autoimune sistémica, nomeadamente vasculite, ou a infeções neurotrópicas. A punção lombar e a biópsia de nervo não revelaram alterações significativas. Fez tratamento com prednisolona, tendo-se registado melhoria da força muscular e das alterações sensitivas.

**Conclusões:** Apesar da ausência de achados anatomopatológicos ou analíticos sugestivos de neuropatia inflamatória, a presença de edema no estudo imagiológico e a resposta aos corticóides, poderão ser indicativas do papel patogénico da inflamação na lesão nervosa induzida pelos estupefacientes. A corticoterapia pode constituir uma opção terapêutica para estes casos.

**Palavras-chave:** Mononeuropatia múltipla, Heroína, Cocaína

## EP-147 HETEROGENEIDADE FENOTÍPICA DA ESCLEROSE LATERAL AMIOTRÓFICA: UM CASO DE EVOLUÇÃO PARA A CRONICIDADE?

Margarida Matias<sup>1</sup>; Pedro Lopes<sup>1</sup>; Rui Mota<sup>1</sup>

1 - Hospital do Divino Espírito Santo de Ponta Delgada, EPE

**Introdução:** A esclerose lateral amiotrófica (ELA) é a forma de doença do neurónio motor mais comum. Tem um curso progressivo com uma sobrevida de cerca de 4 a 5 anos. Raros são os casos em que se assiste a uma estabilização do quadro clínico ou mesmo melhoria circunstancial.

**Caso Clínico:** Mulher de 40 anos, sem antecedentes pessoais de relevo, enviada à consulta de Neurologia em 2006 por dificuldade em manusear a mão esquerda. Observou-se atrofia marcada da região tenar e hipotenar à esquerda, sem alteração da sensibilidade, reflexos miotáticos vivos, reflexo cutâneo-plantar flexor à direita e em leque à esquerda. RM CE e cervical, normais. EMG compatível com o diagnóstico de doença do neurónio motor, tendo sido diagnosticada ELA. O quadro evoluiu com progressiva diminuição da força, aumento da espasticidade, incapacidade para a marcha, disartria e disfagia, tendo sido colocada PEG em 2010. Em 2012, é internada por pneumonia com necessidade de ventilação mecânica e conseqüente traqueostomia. Em 2014 retorna à consulta, já sem ventilador, capaz de conduzir a própria cadeira elétrica, de elevar os membros superiores e inferiores e com melhoria da disartria. Conseguia também deglutir, pelo que retirou a PEG em 2015. Por segurança, opta por manter traqueostomia. Dada a ligeira regressão e estabilização do quadro, foi realizado novo EMG em 2016, que cumpria novamente critérios de diagnóstico para ELA. Desde 2016 até à presente data, apresenta estabilização do quadro neurológico, observando-se atrofia e fasciculações da língua; tetraparesia com força grau 3; hiperreflexia simétrica e generalizada; atrofia bilateral das eminências tenares e hipotenares; desloca-se em cadeira de rodas elétrica.

**Discussão:** Apresenta-se um caso de evolução involgar de uma doença em que, embora seja conhecida a heterogeneidade fenotípica, não têm sido documentados, até ao momento, casos de estabilização.

**Palavras-chave:** Esclerose Lateral Amiotrófica, Heterogeneidade fenotípica, Doenças do neurónio motor

## EP-148 UM CASO DE NEUROPATIA AGUDA INDUZIDA PELO TRATAMENTO DE DIABETES MELLITUS

Filipe Godinho<sup>1</sup>; Soraia Vaz<sup>1</sup>; Margarida Dias<sup>1</sup>; Manuel Manita<sup>1</sup>

1 - Serviço de Neurologia do Centro Hospitalar Lisboa Central

**Introdução:** A neuropatia periférica é uma complicação frequente da diabetes mellitus (DM), estando documentados vários tipos de neuropatias, algumas das quais podem constituir um desafio diagnóstico.

**Caso Clínico:** Homem de 25 anos, venezuelano, a residir em Portugal desde 2016, com o diagnóstico de DM tipo I. Após emigração para Portugal o tratamento da doença tornou-se errático, tendo tido em agosto de 2017 um episódio de cetoacidose diabética, com hemoglobina glicada (HbA1c) de 16.6%. Em setembro de 2017 reiniciou terapêutica com insulina. Duas semanas após início de insulino terapia o doente refere palpitações, disfunção erétil e edema dos pés, com intolerância ao calor e rubor associados, com evolução nas semanas seguintes

para dor espontânea e incapacitante em ambos os membros inferiores, e agravamento do edema. O doente é internado em fevereiro de 2018, por incapacidade para a marcha. Ao exame objetivo destaca-se a presença de taquicardia, hiperalgesia e alodinia dos membros inferiores até ao joelho, força muscular grau 4 na extensão/flexão dos halluces e edema dos membros inferiores até aos joelhos, simétrico, com rubor da pele e lesões ulceradas dispersas. A avaliação laboratorial não apresentava alterações, exceto uma HbA1c de 8.2%. O eletromiograma revelou uma polineuropatia sensitivo-motora axonal moderada. A avaliação vascular dos membros inferiores era normal. Foi iniciada terapêutica com amitriptilina, gabapentina e ibuprofeno. Após 14 dias assistiu-se a uma regressão do edema e melhoria das queixas álgicas, taquicardia e disfunção erétil.

**Conclusões:** A descida acentuada do perfil glicémico em doentes com hiperglicemias crónicas pode associar-se a uma neuropatia de pequenas fibras com disfunção autonómica proeminente. Adicionalmente, o tratamento agressivo com insulina está associado ao aparecimento de edema transitório, geralmente benigno. Casos como este estão a tornar-se mais frequentes, devido ao aumento da prevalência de DM e à pressão das instituições internacionais para reduzir os níveis de glicemia e HbA1c.

**Palavras-chave:** Diabetes Mellitus, Neuropatia de Pequenas Fibras, Disfunção Autonómica, Insulinoterapia, Edema

## EP-149 ATAXIC SENSORY AXONAL NEUROPATHY (ASAN) ASSOCIADA A ANTICORPO GQ1B E GM-1

Rodrigo Palhas Vieira<sup>1</sup>; Rui Pedro Guerreiro<sup>1</sup>; Gonçalo Bonifácio<sup>1</sup>

1 - Centro Hospitalar de Setúbal

**Introdução:** ASAN trata-se de uma doença rara que se manifesta como uma polineuropatia aguda que afecta a sensibilidade postural. A esta doença, tem sido frequente a associação duma infecção recente e a presença de anticorpos antigangliosídeos.

**Caso Clínico:** Sexo feminino, 57 anos de idade, recorreu ao Serviço de Urgência por desequilíbrio e incoordenação dos membros inferiores; sintomas com 2 semanas de evolução e de agravamento progressivo. Ao exame neurológico destacava-se ataxia da marcha, sinal de Romberg, arreflexia dos membros inferiores e erros na avaliação da sensibilidade postural dos membros inferiores. Da investigação analítica a referir a presença de EBV IgM positivo e anticorpo (Ac.) IgM antigangliosídeos GQ1b e GM-1 positivos no soro. Dos exames complementares de diagnóstico apenas se confirmou a ausência de potenciais sensitivos nos membros inferiores e diminuição da amplitude nos membros superiores. A doente fez tratamento com imunoglobulina endovenosa (5 dias) e iniciou programa de reabilitação da marcha com benefício.

**Conclusão:** Como relatam os recentes estudos da literatura para uma variante puramente axonal sensorial de Guillain-Barré, a sua existência deve ser pesquisada e documentada.

Apesar de a presença de Ac. GQ1b e GM1 estar frequentemente relacionada, respectivamente, com a síndrome de Miller-Fisher e Acute Motor and Sensory Axonal Neuropathy (AMSAN), a sua presença deve ser confirmada noutros tipos de apresentação clínica.

A associação entre ASAN e Ac. GQ1b e GM-1, apesar de rara, deve ser considerada.

**Palavras-chave:** ataxic, neuropatia, GQ1b, GM-1

## EP-150 PARALISIA PERIÓDICA TIREOTÓXICA COMO MANIFESTAÇÃO DE DOENÇA DE GRAVES

Leonor Rebordão<sup>1</sup>; André Rêgo<sup>1</sup>; Ricardo Ribeiro<sup>2</sup>; Amélia Nogueira Pinto<sup>1</sup>; Simão Cruz<sup>1</sup>; Ricardo Fonseca<sup>3</sup>; Sara Machado<sup>1</sup>; Elsa Parreira<sup>1</sup>

1 - Serviço de Neurologia, Hospital Prof Doutor Fernando Fonseca, Amadora; 2 - Serviço de Medicina Interna, Hospital Prof Doutor Fernando Fonseca, Amadora; 3 - Serviço de Endocrinologia, Hospital Prof Doutor Fernando Fonseca

**Introdução:** A paralisia periódica hipocaliémica é, maioritariamente uma doença hereditária causada por mutações de canais iónicos da membrana muscular. A paralisia periódica tireotóxica é uma causa rara de paralisia periódica hipocaliémica. Apresentamos 2 casos clínicos de doentes com episódios recorrentes de fraqueza muscular e hipocaliémia associados a hipertireoidismo.

**Caso Clínico 1:** Homem, 21 anos, saudável, recorreu ao SU por episódios transitórios de mialgias e paraprésia, com duração de minutos a poucas horas, com resolução espontânea e completa, após períodos de jejum, com 3 semanas de evolução. Exame neurológico, em crise, cerca de 8 horas após início do quadro: tetraparésia simétrica grau 3 proximal e grau 4 distal. Analiticamente hipocaliémia 2,57mEq/L e CK normal. TC cervico-dorso-lombar revelou malformação de Chiari tipo 1 com possível moldagem medular, excluída por RM. Estudos de condução nervosa sem alterações mas teste do exercício de longa duração positivo, compatível com paralisia periódica. Após correção da hipocaliémia, cerca de 10 horas após início do quadro, melhora acentuada da tetraparésia. Função tiroideia com TSH indetetável, FT3(25pg/mL), FT4(>7ng/mL), e anticorpos anti-receptor da TSH(20 UI/L). Iniciou Metibazol 4mg e seguimento por endocrinologia.

**Caso Clínico 2:** Homem, 39 anos, com doença de Graves, medicado com carbimazol 15mg/dia, recorreu ao SU por múltiplos episódios transitórios autolimitados, com duração de minutos a horas, sobretudo nocturnos, de tetraparésia de predomínio proximal e mialgias, com 3 meses de evolução. Ao exame neurológico tetraparésia proximal grau 4. Analiticamente CK normal, hipocaliémia (mínimo de 2,3 mmol/L), TSH 0,004 mU/L, FT3(>20pg/mL) e FT4(3,65ng/mL). Estudos de condução nervosa sem alterações. Iniciou tiamazol 45 mg/dia, corticoterapia e propranolol com melhora progressiva.

**Conclusão:** Apresentamos 2 casos de paralisia periódica tireotóxica, manifestação muito rara de hipertireoidismo, principalmente em caucasianos (mais frequente em asiáticos), e entidade fundamental a considerar no diagnóstico diferencial de tetraparésia aguda, particularmente em jovens e sem história médica significativa.

**Palavras-chave:** Graves, Hipocaliémia, Paralisia

## EP-151 POLINEUROPATIA PROGRESSIVA DE EVOLUÇÃO SUBAGUDA CAUSADA POR AGENTE TÓXICO

José Manuel Araújo<sup>1</sup>; Margarida Lopes<sup>1</sup>; Ana Filipa Santos<sup>1</sup>; Ricardo Taipa<sup>2</sup>; Melo Pires<sup>2</sup>; Ricardo Maré<sup>1</sup>

1 - Serviço de Neurologia, Hospital de Braga; 2 - Unidade de Neuropatologia, Centro Hospitalar do Porto

**Introdução:** Com menor frequência nas sociedades desenvolvidas, produtos neurotóxicos podem surgir no ambiente e em contexto ocupacional, continuando presentes em vários tipos de indústria.

**Caso clínico:** Mulher, 44 anos, antecedentes patológicos irrelevantes, trabalhadora na indústria do calçado. Medicada com sertralina, um mês antes, por queixas de cansaço e anorexia interpretadas como síndrome depressiva. Desde a mesma altura, referia fraqueza nos membros inferiores associada a sensação descrita como formigueiro nas extremidades, com agravamento progressivo, apresentando, nos dias prévios à admissão, compromisso da marcha e da motricidade manual. Negava sintomas esfinterianos, disautónómicos, constitucionais ou sugestivos de doença autoimune. Sem história de infecção ou vacinação recentes. Ao exame apresentava tetraparésia globalmente simétrica (MRC 4), arreflexia osteotendinosa nos membros inferiores e de C8 nos membros superiores, hipostesia táctil e algica em meia e luva, marcha de características neuropáticas. Da investigação realizada, a EMG revelou neuropatia sensitivo-motora, predominantemente axonal com ligeiro atingimento desmielinizante; líquor normal; análises com serologias infecciosas, autoimunes e pesquisa de paraproteínemias sem alterações; RM medular sem mielopatia ou captação de contraste radicular; TAC toraco-abdomino-pélvico e PET sem evidência de neoplasia oculta. As terapêuticas instituídas, desde a admissão, que incluíram, sequencialmente, realização de ciclo de imunoglobulinas e metilprednisolona seguida de prednisolona 1mg/Kg/dia, não impediram a progressão contínua dos sintomas, semanas depois, até instalação de défice motor severo, sobretudo distal (MRC 1 e 2). Realizada biópsia do nervo sural que mostrou axónios dilatados, sugestiva de neuropatia tóxica. Averiguadas as condições de trabalho, havia contacto manual e inalatório, sem uso de medidas de protecção, com colas que continham n-hexano.

**Discussão:** Descreve-se um caso de polineuropatia tóxica por n-hexano, destacando-se a evolução subaguda semelhante a outras etiologias mais frequentes potencialmente tratáveis. O inquérito ao doente quanto a potenciais contactos tóxicos e as alterações características encontradas na biópsia de nervo prelevado como elementos cruciais ao diagnóstico.

**Palavras-chave:** Polineuropatia, tóxica, n-hexano

## EP-152 AMILOIDOSE HEREDITÁRIA RELACIONADA COM A TRANSTIRRETINA V30M: VARIABILIDADE FENOTÍPICA INTRAFAMILIAR

Filipa Dourado Sotero<sup>1</sup>; Catarina Falcão Campos<sup>1</sup>; Isabel Conceição<sup>1,2</sup>

1 - Serviço de Neurologia, Departamento de Neurociências e Saúde Mental, Hospital de Santa Maria, Centro Hospitalar Lisboa Norte; 2 - Faculdade de Medicina da Universidade de Lisboa

**Introdução:** A amiloidose hereditária relacionada com a transtirretina é uma doença rara, autossómica dominante de envolvimento multissistémico. A variabilidade fenotípica dentro da mesma mutação tem sido descrita contribuindo para o atraso diagnóstico verificado em muitos dos casos.

**Caso Clínico:** Descreve-se a apresentação clínica em três indivíduos de uma mesma família portadores da mutação Val30Met no gene da TTR.

Caso1 (índex) – Mulher, 58 anos, sem história prévia conhecida de doença na família. Aos 43 anos apresentou síndrome nefrótico, associado a neuropatia axonal de agravamento rapidamente progressivo, diagnosticada como vasculite sistémica. No decurso da investigação deteta-se deposição de amiloide na biópsia renal, confirmando-se posteriormente a presença mutação Val30Met no gene da TTR.

Caso2 – Homem, 40 anos, sobrinho do caso índex, inicia

queixas de dor neuropática e parestesias dos pés bilateralmente aos 34 anos de idade, sendo diagnosticada uma polineuropatia sensitiva axonal, sem qualquer outro envolvimento sistémico (renal ou cardíaco). Perante o diagnóstico prévio de amiloidose hereditária relacionada com a TTR V30M na família, o estudo molecular subsequente confirmou o diagnóstico.

Caso3– Homem, 61 anos, irmão do probando, após realização de teste preditivo verificou-se ser portador da mesma mutação patogénica (Val30M). Assintomático na primeira avaliação é diagnosticado S. do túnel cárpico, confirmando retrospectivamente queixas ligeiras de parestesias em ambas as mãos desde os 59 anos. A avaliação cardiológica identifica miocardiopatia infiltrativa sugestiva de infiltração por amiloide TTR (Cintigrafia DPDTc99 – Score 3).

**Conclusão:** Os casos apresentados ilustram a variabilidade fenotípica associada à doença, salientando a sua ocorrência mesmo dentro da mesma família (envolvimento renal, miocardiopatia e polineuropatia).

**Palavras-chave:** Transtirretina, Amiloidose, variabilidade, Fenótipo

## EP-153 POLINEUROPATIA AMILOIDÓTICA FAMILIAR ASSOCIADA À TRANSTIRRETINA DE INÍCIO TARDIO: DESAFIO DIAGNÓSTICO

**Teresa Barata Silvério<sup>1</sup>; João Coimbra<sup>1</sup>; Irene Mendes<sup>1</sup>; Ricardo Taipa<sup>2</sup>; Manuel Melo Pires<sup>2</sup>; Pedro Pereira<sup>1</sup>**

1 - Serviço de Neurologia, Hospital Garcia de Orta, Almada;  
2 - Departamento de Neurociências, Serviço de Neuropatologia, Hospital Geral de Santo António, Porto

**Introdução:** A Polineuropatia Amiloidótica Familiar associada à transtirretina (PAF-TTR) é uma polineuropatia hereditária, associada a várias manifestações multissistémicas. Apresentamos quatro doentes, sem história familiar, com diagnóstico de PAF-TTR de início após os 50 anos de idade (53-65).

**Casos Clínicos:** 1. Mulher de 71 anos, com antecedentes de artrite reumatóide e sob hemodiálise por amiloidose (admitida como AA) referenciada por progressão de neuropatia sensitiva, com início aos 65 anos. Apresentava também diarreia crónica e perda ponderal, com diagnóstico de doença celíaca. O estudo genético confirmou mutação Val50Met.

2. Homem de 59 anos, com diabetes mellitus controlada, encaminhado de neurocirurgia por amiotrofia dos membros superiores sem radiculopatia significativa. Por apresentar quadro clínico e neurofisiológico compatível com mononeuropatia múltipla de progressão paulatina (1º sintomas aos 53 anos), após exclusão de vasculite sistémica, realizou biópsia de nervo, sugestiva de PAF-TTR. Apresenta mutação Val50Met.

3. Homem de 73 anos, com antecedentes de bloqueio aurículoventricular completo com necessidade de colocação de pacemaker, disfagia e síndrome do túnel cárpico bilateral. Por apresentar quadro de neuropatia sensitivo-motora-autonómica e EMG com sinais de desnervação em segmentos proximais dos membros, realizou biópsia de nervo e músculo, que levantou a hipótese de PAF-TTR, confirmada em estudo genético (Val50Met).

4. Homem de 69 anos, referenciado por agravamento de polineuropatia sensitivo-motora crónica (início aos 59 anos), com dor associada, e sobreposição de sintomas autonómicos (disfunção gastrointestinal, disfunção erétil, bexiga neurogénica e hipotensão ortostática). O estudo genético confirmou mutação Val48Met.

**Conclusões:** O diagnóstico de PAF de início tardio é dificultado se associado a apresentações clínicas menos comuns (sendo a sintomatologia frequentemente atribuída a outras etiologias), se ausência de história familiar e ainda naturalidade de regiões não endémicas. O não reconhecimento desta patologia conduz a um atraso do diagnóstico e reduz a possibilidade de tratamento.

**Palavras-chave:** transtirretina, início tardio, Polineuropatia Amiloidótica Familiar

## EP-154 AMILOIDOSE FAMILIAR DE TIPO FINLANDÊS: UM DESAFIO NO DIAGNÓSTICO DIFERENCIAL DE MIOQUIMIAS FACIAIS

**José Rosa<sup>1</sup>; Filipa Dourado Sotero<sup>2</sup>; Isabel Conceição<sup>2,3</sup>**

1 - Serviço de Neurologia - Centro Hospitalar de Lisboa Central; 2 - Serviço de Neurologia - Departamento de Neurociências e Saúde Mental, Hospital de Santa Maria, Centro Hospitalar Lisboa Norte; 3 - Faculdade de Medicina - Universidade de Lisboa

**Introdução:** A amiloidose hereditária relacionada com a gelsolina é uma forma de amiloidose sistémica de transmissão autossómica dominante, caracterizada principalmente por neuropatia periférica craniana e sensitiva, distrofia láctea da córnea e cútis laxa. Os primeiros sintomas são geralmente oculares e surgem por volta da terceira década de vida. Inicialmente descrita na população finlandesa associada à mutação (G654A, G654T) no exão 4 do gene gelsolina, tem sido igualmente observada noutros países da Europa, Continente Americano e Asiático. O diagnóstico definitivo é estabelecido através de teste genético.

**Caso clínico:** Mulher de 50 anos, leucodérmica, portuguesa. Antecedentes pessoais de linfoma de Hodgkin (submetida a radioterapia na região cervical, com hipotiroidismo sequelar), enxaqueca com aura visual e dislipidémia. Dos antecedentes familiares, destaca-se pai com internamento por síndrome de Miller-Fisher e irmã com suspeita de ataxia espinocerebelosa. Sem familiares conhecidos de origem finlandesa. Observada em consulta por movimentos faciais involuntários e alteração da mímica facial com agravamento progressivo desde os 35 anos de idade, associados a disfagia para líquidos e alteração da acuidade visual desde os 48 anos de idade. Ao exame objectivo apresentava acentuada parésia facial de tipo periférico bilateral com atingimento predominante do andar superior, mioquimias faciais bilaterais exuberantes, hipostesia álgica na extremidade dos dedos da mão direita, hipopalestesia bimaleolar, reflexos aquilianos fracos e cútis laxa. Da investigação realizada, salienta-se electromiograma com aspectos sugestivos de lesão crónica bilateral do nervo facial e teste genético com identificação de variante patológica c.640G>A do gene gelsolina. Estudo analítico e RM-CE sem alterações relevantes.

**Conclusão:** Embora ainda sem terapêutica disponível, o diagnóstico correcto desta patologia permite um tratamento sintomático adequado com melhoria da qualidade de vida, bem como a possibilidade de aconselhamento genético nos familiares em risco. A doente descrita integra a única família portuguesa portadora da doença conhecida até ao momento.

**Palavras-chave:** Amiloidose, Gelsolina, Mioquimias, Biparésia facial

## EP-155 CANVAS: O DESAFIO DIAGNÓSTICO DE UMA NEUROPATIA SENSITIVA

João Peres<sup>1</sup>; Rita Martins<sup>1</sup>; Luísa Medeiros<sup>2</sup>

1 - Hospital Professor Doutor Fernando Fonseca; 2 - Centro hospitalar Lisboa central

**Introdução:** A síndrome de ataxia cerebelosa, neuropatia e arreflexia vestibular (CANVAS) é composta por uma tríade de disfunção cerebelosa, vestibular e defeito sensitivo periférico. O seu fenótipo é heterogéneo e o intervalo de tempo entre o aparecimento dos sinais cardinais pode ser superior a 10 anos. A etiologia parece ser multigénica e o padrão de hereditariedade não está bem definido.

**Caso clínico:** Mulher de 72 anos sem AP relevantes, observada em consulta de Neurologia pela primeira vez aos 53 anos por sintomas sensitivos positivos nos pés. Aos 60 anos desenvolveu desequilíbrio progressivo da marcha seguido de disartria e, no último ano, disfagia para líquidos. Irmã com desequilíbrio progressivo na marcha, mas sem diagnóstico médico. Sem história de consanguinidade paterna, mas a doente é natural de aldeia com 300 habitantes. Ao exame neurológico apresentava sacadas hiperométricas, nistagmo evocado pelo olhar, teste de impulsão cefálica (HIT) com refixação sacádica bilateralmente, arreflexia aquiliana, hipostesia superficial e profunda nos 4 membros, ataxia apendicular que se agravava com encerramento ocular e ataxia da marcha. O EMG evidenciou polineuropatia sensitiva severa. Um extenso painel analítico incluindo avaliação vitamínica, auto-imune, infecciosa, para neoplásica e tóxica não revelou alterações. O teste para a mutação mais comum da polineuropatia amiloidótica familiar foi negativo. Após o desenvolvimento da ataxia realizou RM-CE que não demonstrou alterações relevantes. As provas caloríficas revelaram disfunção vestibular bilateral severa. Os testes genéticos da ataxia de Friedreich, SCA 1,2,3,6 e 7 foram negativos. A existência da tríade clínica e a exclusão de todas as outras causas razoáveis, sugere o diagnóstico de CANVAS cumprindo critérios para um diagnóstico provável.

**Discussão:** Este caso pretende demonstrar a importância do seguimento prolongado de neuropatias sensitivas idiopáticas, bem como da avaliação clínica e laboratorial da função vestibular nas ataxias neurodegenerativas que, tal como neste caso, pode ser a chave para o diagnóstico.

**Palavras-chave:** ataxia, neuropatia sensitiva, arreflexia vestibular, CANVAS

## EP-156 RITUXIMAB NA MIASTENIA GRAVIS REFRATÁRIA: UMA ANÁLISE RETROSPECTIVA DE 7 CASOS

Vanessa Oliveira<sup>1</sup>; Sara Duarte<sup>1</sup>; Raquel Samões<sup>1</sup>; Ana Paula Sousa<sup>2</sup>; Ana Martins Silva<sup>1,3</sup>; Ernestina Santos<sup>1,3</sup>

1 - Serviço de Neurologia, Centro Hospitalar do Porto - Hospital de Santo António (CHP-HSA); 2 - Serviço de Neurofisiologia, Centro Hospitalar do Porto - Hospital de Santo António (CHP-HSA); 3 - Unidade Multidisciplinar de Investigação Biomédica (UMIB), ICBAS/UP

**Introdução:** A Miastenia Gravis (MG) é geralmente tratada com inibidores da acetilcolinesterase e fármacos imunossuppressores, podendo em alguns casos ser refratária. O rituximab é um anticorpo monoclonal anti-CD20, cuja utilização tem sido descrita como uma alternativa terapêutica.

**Objetivos:** descrever a resposta clínica e segurança do tra-

tamento com rituximab na nossa coorte de doentes com MG refratária.

**Metodologia:** Análise retrospectiva dos processos clínicos de doentes com MG refratária, tratados com rituximab, seguidos no Centro Hospitalar do Porto. Para avaliação da resposta ao tratamento foi utilizada a escala de avaliação clínica da Myasthenia Gravis Foundation of America (MGFA).

**Resultados:** Em 192 doentes com MG, identificamos 7 tratados com rituximab. A idade na apresentação variava entre 17 e 55 anos, 71% do sexo feminino. Cinco doentes tinham anticorpos anti-RACH e dois anti-MuSK positivos. Todos tinham realizado pelo menos um fármaco imunossupressor e tratamento com imunoglobulina EV; quatro tinham necessitado de plasmáfese. O tempo médio entre o início dos sintomas e o tratamento com rituximab foi de 14 anos (entre 2 e 31), com idade no início do tratamento entre 28 e 61 anos. No início do tratamento com rituximab todos os doentes estavam sob piridostigmina e corticoterapia (média de 26mg/dia), com 4 doentes também sob imunossuppressores (3 - micofenolato de mofetil, 1 - metotrexato). Foi cumprida uma mediana de 2 ciclos de rituximab, com um follow-up entre 6 a 36 meses. Após a introdução do rituximab, 4 doentes apresentaram uma melhoria na escala da MGFA e em 6 foi conseguida uma redução da dose de corticoterapia (média de redução 12mg/dia). Um doente teve como complicação uma pneumocistose.

**Conclusões:** Apesar do carácter retrospectivo deste estudo, e do curto tempo de follow-up, o tratamento com rituximab foi eficaz na maioria dos doentes com MG refratária. Esta terapêutica foi bem tolerada, com apenas uma complicação descrita.

**Palavras-chave:** Miastenia Gravis, Rituximab, Refratária

## EP-157 GANGLIONOPATIA AUTÓNOMICA AUTOIMUNE SERONEGATIVA: MANIFESTAÇÕES E RESPOSTA À TERAPÊUTICA IMUNOMODULADORA

Ana Sardoeira<sup>1</sup>; João Maia<sup>2</sup>; Carlos Andrade<sup>1</sup>; Ana Paula Sousa<sup>3</sup>; Raquel Samões<sup>1</sup>

1 - Serviço de Neurologia, Centro Hospitalar do Porto; 2 - Serviço de Medicina Interna, Centro Hospitalar do Porto; 3 - Serviço de Neurofisiologia, Centro Hospitalar do Porto

**Introdução:** A ganglionopatia autonómica autoimune é uma entidade rara, caracterizada por disautonomia global isolada, mais frequentemente de início subagudo. Em 50% dos casos, anticorpos anti-recetores nicotínicos da acetilcolina (anti-gnA-ChR) são detetáveis no soro.

**Caso clínico:** Homem de 71 anos, com antecedentes de hipertensão arterial e síndrome depressiva, apresentou-se com um mês de evolução de vômitos e intolerância alimentar, tendo-se objetivado estase gástrica, íleo paralítico, aumento dos parâmetros inflamatórios sem foco infeccioso evidente, anemia e hipalbuminemia grave, com deterioração do estado geral. Desenvolveu hipotensão ortostática grave com síncope desencadeada pelo levantar, retenção urinária com necessidade de algaliação, xerostomia e xerofthalmia com necessidade de suplementação de saliva e lágrimas. Ao exame neurológico, sem sinais de deterioração cognitiva, polineuropatia, sinais cerebelosos ou parkinsonismo. O estudo neurofisiológico revelou compromisso das fibras nervosas pós-ganglionares sudomotoras e da resposta parassimpática cardiovascular, sem evidência de polineuropatia. A cintigrafia de esvaziamento gástrico confirmou gastroparésia marcada. Estudo etiológico extenso para despitte de malignidade oculta foi negativo, incluindo TC TAP, PET e exames endoscópicos. A pesquisa de amiloidoses (incluindo



TTR) foi também negativa. O estudo imunológico, incluindo despiste de Sjögren, anticorpos antineurônio e anti-gnAChR, foi negativo. Foi assumido o diagnóstico de ganglionopatia autonómica autoimune e iniciado tratamento com imunoglobulina humana endovenosa (Ig) 2g/Kg cada oito semanas, com resposta favorável logo após o primeiro ciclo. Aos 5 meses de seguimento, o estudo de esvaziamento gástrico estava dentro dos parâmetros da normalidade. Aos 11 meses, está assintomático e com normalização dos parâmetros da avaliação sudomotora, tendo-se reduzido a dose de Ig para 1.5g/Kg.

**Conclusões:** A ganglionopatia autonómica autoimune é um diagnóstico de exclusão. Apresentamos um caso de pandisautonomia isolada com estudo etiológico exaustivo negativo (embora o paraneoplásico deva ser repetido periodicamente) e documentação clínica e neurofisiológica da resposta à terapêutica imunomoduladora.

**Palavras-chave:** ganglionopatia autonómica autoimune, disautonomia, sistema nervoso autónomo

## EP-158 QUANDO A MIOTONIA NÃO O É – UM CASO DE DOENÇA DE BRODY

Luis Braz<sup>1,2</sup>; Ricardo Soares-Dos-Reis<sup>1,2</sup>; Mafalda Seabra<sup>1,2</sup>; Fernando Silveira<sup>1,3</sup>; Joana Guimarães<sup>1,2</sup>

1 - Serviço de Neurologia, Centro Hospitalar de São João; 2 - Departamento de Neurociências Clínicas e Saúde Mental, Faculdade de Medicina da Universidade do Porto; 3 - Unidade de Neurofisiologia, Centro Hospitalar de São João

**Introdução:** A incapacidade de relaxamento muscular é uma queixa infrequente, normalmente resultante de miotonia. As causas mais frequentes são as distrofias miotónicas e as canalopatias musculares do sódio e cloro. A doença de Brody é uma miopatia autossómica recessiva, causada por mutações no gene ATP2A1. Cursa com incapacidade de relaxamento muscular, tornando-a clinicamente semelhante à miotonia mas sem o seu correspondente eletrofisiológico.

**Caso Clínico:** Homem de 56 anos, natural da Madeira, referenciado por queixas de incapacidade de relaxamento muscular induzido pelo exercício, desde a infância, não evolutivo e sem sintomas extra-musculares. As queixas eram agravadas pelas baixas temperaturas. Negava episódios de paralisia ou flutuação circadiana. Quatro dos seus dez irmãos e um dos seus dois filhos manifestavam os mesmos sintomas, tal não acontecendo com os pais (não consanguíneos), tios ou sobrinhos. Clinicamente apresentava biótipo atlético, discretíssimo défice motor proximal nos membros inferiores e atraso no relaxamento muscular no encerramento palpebral e preensão digital. Caminhava normalmente mas era incapaz de correr. Sem fácies miopática nem outros estigmas de doença neuromuscular. Analiticamente sem elevação de enzimas musculares. A EMG de músculos proximais e distais dos membros (incluindo mãos antes e após arrefecimento) foi normal, não se observando descargas miotónicas. O filho de 19 anos apresentava as mesmas queixas e achados na EMG. A sequenciação dos genes DMPK, C1CN1 e SCN4A não revelou alterações. Perante este fenótipo de miotonia clínica, mas não eletrofisiológica, foi pedida a sequenciação do gene ATP2A1, que identificou mutações em homozigotia, confirmando o diagnóstico de Doença de Brody.

**Conclusão:** As queixas de incapacidade de relaxamento muscular, clinicamente traduzidas com miotonia, têm normalmente um diagnóstico diferencial restrito. A Doença de Brody, apesar da sua extrema raridade, deverá ser considerada nesta lista, nomeadamente perante ausência de descargas miotónicas na EMG.

**Palavras-chave:** Doença de Brody, Miotonia, ATP2A1

## EP-159 SÍNDROME DE HORNER DURANTE O TRABALHO DE PARTO: EMERGÊNCIA NEUROLÓGICA?

Daniela Ferro<sup>1</sup>; Cláudia Marques-Matos<sup>1</sup>; Tiago Barbosa<sup>2</sup>; Tânia Choupina<sup>2</sup>; Joana Lyra<sup>3</sup>; Carla Ramalho<sup>3</sup>; Pedro Abreu<sup>1</sup>

1 - Serviço de Neurologia do Centro Hospitalar de São João; 2 - Serviço de Anestesiologia do Centro Hospitalar de São João; 3 - Serviço de Ginecologia/Obstetria do Centro Hospitalar de São João

A síndrome de Horner (SH) resulta do compromisso da inervação simpática do olho e face, que pode ocorrer a qualquer nível da via simpática eferente, nomeadamente ao nível da cadeia simpática cervical (que emerge entre C8 e T1 a T4). A SH está descrita após a anestesia epidural em relação com a sensibilidade das fibras simpáticas a concentrações baixas de anestésicos locais. As alterações anatomofisiológicas durante a gravidez e a realização de repetidas manobras de Valsalva durante o parto contribuem para a propagação cervical do anestésico epidural. Esta condição deve ser tida em conta no diagnóstico diferencial com a dissecação carotídea que constitui uma emergência neurológica.

Mulher de 23 anos, primigesta, admitida no Serviço de Obstetria em trabalho de parto com rotura de membranas espontânea. Após 20 minutos da administração de anestesia epidural em L3-L4 (bólus de 14mg de ropivacaína) a doente referiu dificuldade em abrir o olho esquerdo e parestesias na hemiface e membro superior esquerdos, com atingimento em segundos do tórax e membro inferior ipsilaterais. Negava cefaleia ou outros défices neurológicos. À avaliação neurológica 1h após o início do quadro, apresentava anisocoria (pupila esquerda menor que a direita) e ptose palpebral esquerda parcial associada a hipostesia algica em fragmentos dispersos no membro superior e hemitórax esquerdos. Tendo em conta a ipsilateralidade do défice sensitivo em relação à SH, optou-se pela vigilância expectante. Após 2h do início dos sintomas, a doente encontrava-se praticamente assintomática do ponto de vista neurológico. A anestesia epidural foi repetida em dose menor, sem recorrência dos sintomas.

Este caso realça um possível efeito lateral de uma prática anestésica comum. No contexto específico do trabalho de parto, a rápida e correta interpretação deste sintoma pode evitar a realização de exames complementares de diagnóstico desnecessários para a grávida, sobretudo durante o trabalho de parto.

**Palavras-chave:** Gravidez, Trabalho de parto, Síndrome de Horner, Epidural

## EP-160 LESÃO FASCICULAR DO NERVO OCULOMOTOR COM PERDA DA COORDENAÇÃO PÁLPEBRA-SUPRAVERSÃO: PRIMEIRA DESCRIÇÃO IN VIVO

Ricardo Soares-Dos-Reis<sup>1,2</sup>; Francisca Costa<sup>3</sup>; Ana Ferreira<sup>4</sup>; Joana Guimarães<sup>1,2</sup>

1 - Departamento de Neurociências Clínicas e Saúde Mental, Faculdade de Medicina da Universidade do Porto, Porto, Portugal; 2 - Serviço de Neurologia, Centro Hospitalar Universitário de São João, Porto, Portugal; 3 - Serviço de Neuroradiologia, Centro Hospitalar Universitário de São João, Porto, Portugal; 4 - Serviço de Neurocirurgia, Centro Hospitalar Universitário de São João, Porto, Portugal

**Introdução:** A alteração da oculomotricidade nas lesões fasciculares do nervo oculomotor depende da somatotopia dessas fibras, podendo, pela sua proximidade no mesencéfalo, ocorrer atingimento de outros feixes nervosos. O grupo M,

rostral ao núcleo intersticial de Cajal, é um núcleo pré-motor da supraversão, importante na coordenação com os movimentos palpebrais, com projeções para o levantador da pálpebra, reto superior/oblíquo inferior e núcleo facial.

**Caso Clínico:** Mulher, 28 anos, relata quadro de diplopia binocular e ptose à esquerda com um dia de evolução, sem outros sintomas acompanhantes, que havia sido precedido por episódio prévio mais curto. Ao exame, apresentava reflexos pupilares conservados, ptose palpebral esquerda e *alternate cover* compatível com parésia da adução do OE (30 dioptrias, prisma base lateral) e da supraversão (máximo 12 dioptrias, prisma base inferior OD). Curiosamente, na supraversão extrema ocorria apenas contração do músculo *frontalis* direito; na contração do *frontalis* a pedido, a mímica era simétrica. A RM cerebral revelou lesão única no limite inferior do núcleo rubro, com hipersinal T2, restrição à difusão e sem realce após gadolínio, sugestiva de isquemia. Realizou Holter, ecocardiograma transesofágico e Ecodoppler dos vasos do pescoço e transcraniano, sem alterações. A punção lombar não sugeriu inflamação e o estudo autoimune e pro-trombótico sistémico foi negativo. Ficou medicada com aspirina. Após 6 meses, mantinha discreta limitação da supraversão (4 dioptrias), ptose residual e alteração da contração do *frontalis* na supraversão. Na RM de reavaliação, persistia pequena lesão sequelar.

**Conclusão:** Descrevemos uma lesão fascicular do nervo oculomotor, na sua porção lateral, com atingimento do oblíquo inferior/reto superior, reto medial e levantador da pálpebra, em território da porção externa do ramo mesencefálico superior e medial da artéria comunicante posterior. Propomos que tenha ocorrido atingimento concomitante da projeção do grupo M-núcleo facial, explicando assim a dissociação da contração automática vs reflexa do *frontalis*.

**Palavras-chave:** Nervos oculomotor, Grupo M, Ptose, Frontalis

## EP-161 REAÇÃO DE CORPO ESTRANHO APÓS TRATAMENTO ENDOVASCULAR DE ANEURISMA CAROTÍDEO INTRACRANIANO DIREITO NÃO-ROTO?

Andreia Carvalho<sup>1</sup>; Marta Rodrigues<sup>2</sup>; Pedro Barros<sup>1,3</sup>; André Cunha<sup>2</sup>; Sérgio Castro<sup>2</sup>; Manuel Ribeiro<sup>2</sup>

1 - Serviço de Neurologia, Centro Hospitalar de Vila Nova de Gaia/Espinho; 2 - Unidade de Neurorradiologia, Serviço de Imagiologia, Centro Hospitalar de Vila Nova de Gaia/Espinho; 3 - Unidade de AVC, Centro Hospitalar de Vila Nova de Gaia/Espinho

**Introdução:** O tratamento endovascular de aneurismas intracranianos é uma técnica com utilização crescente; nos últimos anos têm sido reportadas algumas complicações consideradas raras (ex. edema peri-aneurismático, PRES unilateral, reação de corpo estranho após microembolização de partículas do revestimento hidrofílico). Alguns destes casos não têm tradução clínica, sendo o diagnóstico estabelecido em controlos de *follow-up* com RM-CE.

**Caso clínico:** Mulher, 51 anos, história prévia de AVC isquémico secundário a dissecação da ACI esquerda espontânea, com diagnóstico incidental de aneurisma da ACI paraclinoideia direita. Submetida a embolização endovascular com *coils* de platina não-revestidos, assistida por balão (com revestimento hidrofílico, tal como os micro-cateteres), que decorreu sem intercorrências. Um mês depois, recorre ao serviço de urgência por crise convulsiva generalizada, apresentando-se normotensa, sem alteração do estado de consciência e sem sinais neurológicos focais. RM-CE revelou várias lesões hiperintensas em T2/T2-FLAIR, cortico-subcorticais, em áreas distais do territó-

rio carotídeo direito, com facilitação à difusão. Medicada com levetiracetam 500mg/bid, sem recorrência de crises. Realizou controlo imagiológico após 1 mês, com marcada regressão das lesões previamente descritas, apresentando contudo uma nova lesão subcortical pré-central ipsilateral; aos 2 meses verificou-se regressão imagiológica quase completa, sem aparecimento de novas lesões, e a doente manteve-se assintomática.

**Conclusões:** A correlação temporal com o procedimento endovascular, localização cortico-subcortical das lesões e restrição ao território vascular da artéria cateterizada, sugere provável etiologia embólica. A reversibilidade das lesões exclui etiologia isquémica e o contexto clínico não favorece a hipótese infecciosa nem de PRES, sobretudo na ausência de alterações nas sequências angiográficas. Assim, consideramos que a hipótese de diagnóstico mais plausível é a de uma reação de corpo estranho no parênquima cerebral após embolização de partículas do revestimento hidrofílico dos dispositivos endovasculares, que pode ser potenciada pela fricção entre os cateteres co-axiais/balão/*coils*. No entanto, contrariamente aos casos descritos por Fealey(2008) e Lorentzen et al.(2016), não obtivemos confirmação histológica.

**Palavras-chave:** aneurisma cerebral, tratamento endovascular, reação de corpo estranho, revestimento hidrofílico

## EP-162 GRANULOMATOSE EOSINOFÍLICA COM POLIANGEÍTE: UMA CAUSA RARA DE DOENÇA CEREBROVASCULAR

Bruno Silva<sup>1</sup>; Diogo Carneiro<sup>1</sup>; Regina Costa<sup>2</sup>; Gustavo Cordeiro<sup>1</sup>

1 - Serviço de Neurologia do Centro Hospitalar e Universitário de Coimbra; 2 - Serviço de Medicina Interna do Centro Hospitalar e Universitário de Coimbra

**Introdução:** A granulomatose eosinofílica com poliangeíte é uma forma rara de vasculite necrotizante nos doentes com asma e eosinofilia. O envolvimento do sistema nervoso central é uma complicação rara, descrita em 5% dos casos, sendo habitualmente por enfarte cerebral cardioembólico.

**Caso Clínico:** Mulher, 71 anos, com antecedentes de asma, hipotireoidismo e dislipidemia, trazida ao SU do nosso hospital por prostração com 3 dias de evolução. Apirética, sem sintomas sugestivos de processo infeccioso ou alterações cutâneas. Quatro dias antes do início das queixas, descontinuou prednisolona por angioedema da face. Ao exame apresentava-se sonolenta, com impersistência da atenção, hemianopsia homónima e lateralização motora esquerdas, sinais piramidais bilaterais e sem sinais de irritação meníngea. A TCce inicial mostrou lesão hipodensa occipital direita relacionada com lesão vascular isquémica sub-aguda e Angio-TC sem evidência de realces anómalos e patência do sistema venoso. Analiticamente apresentou, leucocitose ( $12,4 \times 10^9/L$ ) com eosinofilia marcada ( $3,8 \times 10^9/L$ ); sem alterações da coagulação; estudo de autoimunidade sistémica, vasculites e membrana basal glomerular negativo; estudo imunológico com aumento de IgE (681 UI/mL – N: 0-100); serologias infecciosas negativas; e estudo cito-químico do líquor normal. Realizou TC Torácica que mostrou nódulos pulmonares em vidro despolido. Por suspeita de endocardite realizou ecocardiograma transesofágico que não mostrou alterações cardíacas ou da aorta ascendente relevantes. A RMce mostrou lesões vasculares subagudas occipitais e múltiplas hipointensidades bi-hemisféricas em T2\* relacionáveis com micro-hemorragias enquadraíveis num processo vasculítico. Tratada inicialmente com metilprednisolona ev 1gr seguido de esquema oral, recuperou progressivamente do quadro encefalopático mantendo as alterações visuais. Teve alta com corticoterapia.

**Conclusão:** Trata-se de um caso raro de diagnóstico diferencial complexo, que cumpre critérios de granulomatose eosinofílica com poliangeíte, apresentando envolvimento do SNC por enfarte cerebral. Os doentes ANCA (-), mais frequentemente apresentam endomiocardíopatia com infiltração eosinofílica e eventos cardioembólicos, no entanto, nesta doente, consideramos que o mecanismo mais provável foi trombótico.

**Palavras-chave:** Churg-Strauss, Granulomatose eosinofílica com poliangeíte, AVC

## EP-163 SÍNDROME DE VASOCONSTRICÇÃO CEREBRAL REVERSÍVEL ASSOCIADO A TRAZODONA

Sofia Grenho Rodrigues<sup>1</sup>; Paulo Batista<sup>1</sup>; Carla Bentes<sup>1</sup>

1 - Departamento de Neurologia, Hospital da Luz de Lisboa, Lisboa

**Introdução:** O Síndrome de Vasoconstricção Cerebral Reversível (SVCR) caracteriza-se pela presença de estenoses e dilatações reversíveis das artérias cerebrais. Vários fatores de risco têm sido implicados nomeadamente a toma de fármacos vasoconstritores, embora o grau de relação entre eles esteja mal definido. Apresentamos um doente com SVCR com relação temporal com a introdução de trazodona.

**Caso Clínico:** Homem, 46 anos, seguido em consulta de Neurologia por Síndrome de Apneia Obstrutiva do Sono, sob CPAP. Por queixas de insónia intermédia foi medicado com trazodona 150 mg, que cumpriu por duas semanas, após as quais interrompeu por cefaleia explosiva orgásmica, pulsátil, occipital esquerda, que agravava com manobras de Valsalva. Sem outras características associadas. A cefaleia era refratária à terapêutica analgésica. Efetuou RM-CE e AngioRM, que não demonstraram alterações e Doppler transcraniano (DTC) com evidência de vasospasmo ao nível de ambas as artérias cerebrais médias. Foi medicado com nimodipina com regressão da cefaleia, sem novos episódios até à data. Os DTC efetuados aos 3 e 6 meses de follow-up mostraram também resolução, sem novos episódios de vasospasmo.

**Conclusão:** O SVCR trata-se de uma entidade cuja etiologia permanece desconhecida, embora a natureza reversível sugira uma anomalia no controlo do tónus cerebrovascular. A apresentação clínica consiste tipicamente numa cefaleia explosiva, implicando realização de exames de imagem para diagnóstico diferencial com entidades como hemorragia subaracnoideia e trombose venosa cerebral. Defeitos neurológicos focais podem ou não estar presentes. Têm sido publicados na literatura vários casos de SVCR em aparente relação com fármacos com características vasoconstritoras, nomeadamente inibidores da recaptção da serotonina. No caso apresentado parece haver uma relação temporal entre o aparecimento da cefaleia e a introdução de trazodona; de acordo com o nosso conhecimento não existem até à data casos reportados de SVCR associados a este fármaco.

**Palavras-chave:** Síndrome de Vasoconstricção Cerebral Reversível, Trazodona, Cefaleias

## EP-164 TRÊS CASOS DE PARAPARÉSIA, TRÊS CAUSAS VASCULARES

Diogo Fitas<sup>1</sup>; Rosa Lobato<sup>1</sup>; Élia Baeta<sup>1</sup>; Dinis Costa<sup>1</sup>; Sandra Perdigão<sup>1</sup>; Manuel Ribeiro<sup>2</sup>; Amélia Mendes<sup>1</sup>

1 - Unidade de Neurologia, Unidade Local de Saúde do Alto Minho, Viana do Castelo; 2 - Serviço de Neurorradiologia do Centro Hospitalar de Vila Nova de Gaia/Espinho

**Introdução:** A paraparésia mais comumente resulta de uma síndrome da medula espinal. O diagnóstico diferencial

é extenso e baseia-se na prevalência local, forma de início dos sintomas e extensão da lesão.

**Casos clínicos:** apresentamos 3 doentes com paraparésia de etiologia vascular, com formas de apresentação e etiologias distintas. Caso 1: mulher de 71 anos com início de paraparésia assimétrica com 1 ano de evolução, associado a défice sensitivo, obstipação e incontinência urinária. Estudo para causas infecciosas, inflamatórias e paraneoplásicas negativo. RM medular: hipersinal em T2/FLAIR de D5-D12. Angiografia: fístula dural ao nível de L3. Caso 2: homem de 47 anos, com quadro de lombalgia e disfunção erétil com vários anos de evolução, iniciou paraparésia de predomínio proximal nos últimos 2 meses, alteração de sensibilidade da região perineal, incontinência urinária e obstipação. RM medular: hipersinal em T2/FLAIR de D4 ao cone medular, com proeminência de estruturas vasculares de D8-D12. Angiografia: malformação arteriovenosa em D10 com nidus medular. Caso 3: homem de 68 anos, antecedente de stent na aorta abdominal e ilíacas, com quadro de obstipação com 1 semana de evolução e dois episódios de paraparésia transitória, indolor, durante 30 minutos ao assumir o ortostatismo e com manobra de Valsalva. RM medular sem alteração de sinal da medula. Angiografia inconclusiva. Angio-TC torácico e abdominal com dilatação fusiforme de toda a aorta abdominal e disseção intimal difusa incluindo ramos viscerais e artérias ilíacas. Os dois primeiros casos foram embolizados com recuperação parcial dos défices e o terceiro foi orientado para Cirurgia Vascular.

**Conclusão:** A mielopatia vascular é infrequente e muitas vezes subdiagnosticada. A RM é uma ferramenta crucial no diagnóstico diferencial, mas a angiografia clássica continua a ter um papel fundamental quando se suspeita desta etiologia. Alertamos para a importância da identificação precoce destas etiologias, de modo a evitar sequelas devastadoras.

**Palavras-chave:** mielopatia, fístula, malformação arteriovenosa, disseção

## EP-165 AIT MEDULAR DE REPETIÇÃO APÓS MANOBRA DE VALSALVA

Diogo Fitas<sup>1</sup>; Rosa Lobato<sup>1</sup>; Élia Baeta<sup>1</sup>; Dinis Costa<sup>1</sup>; Sandra Perdigão<sup>1</sup>; Amélia Mendes<sup>1</sup>

1 - Unidade de Neurologia, Unidade Local de Saúde do Alto Minho, Viana do Castelo

**Introdução:** Lesões medulares são uma complicação rara em pacientes com dissecação aórtica. Enfarte ou isquemia medular pode ocorrer por comprometimento da irrigação extrínseca na artéria radicular de Adamkiewicz.

**Casos clínicos:** Homem de 67 anos com antecedentes de cirurgia a dissecação aórtica tipo B (colocação de stent). Apresentou episódio súbito e indolor de paraparésia após esforço ao defecar e no início da marcha, com perda de tónus dos membros inferiores e impossibilidade de caminhar durante cerca de 30 minutos, com recuperação gradual posterior. Queixa de obstipação e dificuldade em iniciar a micção nos dias seguintes e após 5 dias teve novo episódio de paraparésia, com compromisso da marcha, durante a defecação com recuperação lenta nas horas subsequentes. Na admissão ao SU, paraparésia G4, Babinski bilateral, hipopalestesia e hiperreflexia, com nível sensitivo por D12. No internamento, agravamentos transitórios da paraparésia com o ortostatismo, tendo posteriormente ficado sustentadamente assintomático. RM medular sem evidência de alteração de sinal ou calibre da medula em toda a extensão. Angiografia inconclusiva pela existência de stents. Angio-TC toraco-abdominal revelou dilatação fusiforme de toda a artéria aorta abdominal (diâmetros 5,5 cm) com dissecação difusa envol-

vendo as duas artérias ilíacas, com falso lúmen na vertente anterior do aneurisma. Clinicamente estável e assintomático após tratamento conservador de suporte, com orientação urgente para Cirurgia Vascular.

**Conclusão:** Embora a extensão longitudinal da disseção aórtica fosse já conhecida, assumimos com este caso uma possível extensão radial posterior, comprometendo o fluxo à circulação extrínseca da medula espinhal pela artéria de Adamkiewicz, particularmente na transição toracolombar, mais suscetível a isquemia.

**Palavras-chave:** AVC, mielopatia, paraparesia

## EP-166 ISQUEMIA MEDULAR IDIOPÁTICA: EMBOLIA FIBROCARILAGÍNEA COMO ETIOLOGIA?

**Francisco Sabença**<sup>1,3</sup>; **António Martins De Campos**<sup>1,3</sup>; **Ana Filipa Geraldo**<sup>1,4</sup>; **Helena Felgueiras**<sup>2,3</sup>; **Graça Sousa**<sup>1,3</sup>; **Pedro Carneiro**<sup>1,3</sup>  
1 - Centro Hospitalar Vila Nova de Gaia/Espinho; 2 - Centro Hospitalar Trás-os-Montes; 3 - Serviço de Neurologia; 4 - Unidade de Neurorradiologia, Serviço de Imagiologia

**Introdução:** A embolia fibrocartilaginosa é uma etiologia rara de isquemia medular, ocorrendo quando um fragmento do núcleo pulposo migra para o sistema vascular. Pode ser considerada na ausência de fatores de risco vascular e após exclusão de causas mais frequentes de mielopatia, sobretudo em doentes com doença degenerativa discal ou após um evento de maior pressão intravertebral.

**Caso Clínico:** Mulher, 46 anos, sem antecedentes relevantes. Recorreu ao SU por quadro neurológico com 24h de evolução marcado por instalação súbita de dor cervico-dorsal, défice motor e sensitivo dos membros inferiores condicionando dificuldades na marcha e retenção urinária. Ao exame neurológico apresentava tetraparésia flácida arreflexica, com nível sensitivo por D4. Realizou estudo de LCR que não revelou alterações e RM Medular que revelou hipersinal medular, predominantemente na vertente anterior em C4 e C5 e de C7-D1 a D1-D2, associada a restrição à difusão esboçando o sinal dos “olhos de coruja”, consistente com enfarte isquémico medular. Evidenciadas ainda protrusões discais a vários níveis. O estudo RM CE foi normal. A investigação efectuada – análises com estudo imunológico e protrombótico, ecocardiograma, angio-TC torácica e angio-RM troncos supra-aórticos – foi negativa, pelo que se assumiu como etiologia embolia fibrocartilaginosa. Aos 2 meses de seguimento, doente apresentava recuperação total da força muscular e hipoestesia com nível em D10.

**Conclusão:** Apesar de permanecer um diagnóstico de exclusão, a embolia fibrocartilaginosa pode ser uma causa subdiagnosticada de enfarte medular em casos de mielopatia aguda idiopática e sem marcadores inflamatórios, sendo frequentemente interpretada como mielite idiopática. A melhoria significativa dos défices neurológicos evidenciados pela doente demonstra que a isquemia medular, apesar de classicamente associada a mau prognóstico, pode cursar com boa recuperação funcional.

**Palavras-chave:** Isquemia Medular, Embolia fibrocartilaginosa, Mielopatia Idiopática

## EP-167 UM AVC COM AURA – ALUCINAÇÕES VISUAIS COMPLEXAS A PRECEDER UM ENFARTE OCCIPITAL

**Diogo Reis Carneiro**<sup>1</sup>; **Ricardo Varela**<sup>1</sup>; **Bruno Rodrigues**<sup>1</sup>  
1 - Serviço de Neurologia, Centro Hospitalar Universitário de Coimbra

**Introdução:** Os sintomas visuais positivos são reconhecidos na prática neurológica, nomeadamente a preceder ou acompanhar crises de enxaqueca (aura) ou após a instalação de defeitos de campo visual de características periféricas ou centrais (Síndrome de Charles-Bonnet - SCB). A sua ocorrência previamente a eventos vasculares agudos não se encontra descrita.

**Caso Clínico:** Doente do sexo masculino, de 75 anos, sem antecedentes oftalmológicos, psiquiátricos ou outros relevantes, que recorre ao Serviço de Urgência com queixas de perda súbita de visão no hemisfério direito desde o dia anterior. No mesmo hemisfério, desde há 5 dias atrás, via aparecerem crianças e automóveis coloridos, móveis e sempre na mesma direcção. Estes episódios eram estereotipados, com a duração de minutos e resolução espontânea. O doente mantinha crítica para o sucedido. O exame neurológico e neurooftalmológico evidenciou e documentou um defeito hemianóptico homónimo direito não associado a quaisquer outras alterações focais ou oftalmológicas. O estudo urgente por TC-CE identificou uma lesão vascular aguda em localização occipital interna e talâmica dorsolateral esquerdas. A avaliação por Doppler Transcraniano identificou igualmente uma estenose grave (>80%) da artéria cerebral posterior (ACP) esquerda. O estudo com EEG de 24h foi negativo para actividade paroxística. Ao longo do mês seguinte deu-se melhoria espontânea do número de paroxismos alucinatórios, até à cessação completa, tendo, o doente, no entanto, mantido a hemianópsia inicial.

**Conclusão:** Abordam-se, com este caso, fenómenos visuais positivos em contexto de enfarte occipital esquerdo, facto previamente reconhecido como sucedendo à instalação de defeitos de campo visual, mas não como pródromo deles. Especula-se que as alucinações visuais complexas não decorrem, neste caso, dos sintomas visuais negativos de origem cerebral e instalação posterior, facto que as englobaria num SCB, mas sim enquanto sinal de sofrimento occipital esquerdo, sobretudo córtex visual secundário, por estenose grave da ACP ipsilateral, previamente ao enfarte estabelecido do referido território.

**Palavras-chave:** Alucinações Visuais, Acidente Vascular Cerebral, Córtex Occipital

## EP-168 SÍNDROME DO SOTAQUE ESTRANGEIRO COMO APRESENTAÇÃO DE AVC AGUDO

**Cristina Ionel**<sup>1</sup>; **Fábio Carneiro**<sup>1</sup>; **Miguel Rodrigues**<sup>1</sup>; **Ana Cláudia Ribeiro**<sup>1</sup>  
1 - Serviço de Neurologia, Hospital Garcia de Orta

**Introdução:** A síndrome do sotaque estrangeiro não psicogénico é um distúrbio raro da linguagem, caracterizado por alteração das características fonológicas e fonéticas do discurso na língua materna, sendo percebido como estrangeiro. O diagnóstico etiológico é diverso, mais frequentemente de natureza traumática ou vascular.

**Caso clínico:** Homem de 59 anos, dextro, sem antecedentes de relevo. Admitido por quadro súbito de paragem da emissão de discurso, sugestivo de afasia de expressão, com duração de alguns minutos. À admissão no Serviço de Urgência apresentava discurso com aparência de “sotaque estrangeiro”, com raras pausas anómicadas, sem alterações da nomeação, compreensão ou repetição; disartria ligeira e parésia facial central direita. O doente e familiares confirmaram que o sotaque seria diferente do habitual. O doente negou ter vivido noutra país ou ser fluente noutra língua.

A RM encefálica realizada dois dias após o evento documentou lesão isquémica aguda, em localização cortical frontal pré-

-central esquerda e no centro semioval ipsilateral. A investigação complementar revelou a existência de foramen ovale patente e tromboembolismo pulmonar bilateral, pelo que se estabeleceu o diagnóstico final de AVC isquémico por embolismo paradoxal.

Clinicamente o doente apresentou resolução gradual e total do quadro após 24 horas.

**Conclusão:** Apresentamos um caso de síndrome do sotaque estrangeiro, com aquisição de sotaque nunca antes existente, causado por lesão isquémica aguda envolvendo áreas motoras da linguagem. O caso apresentado destaca-se dos previamente reportados pela curta duração e pelo seu aparecimento na fase hiperaguda de um evento vascular. A raridade e o carácter transitório desta entidade, surgindo muitas vezes em fase de resolução de afasia, pode explicar o subdiagnóstico e a ausência de casos publicados de doentes portugueses.

**Palavras-chave:** acidente vascular cerebral, síndrome do sotaque estrangeiro, não psicogénico

## EP-169 VASOCONSTRIÇÃO CEREBRAL REVERSÍVEL ASSOCIADA AO CONSUMO DE CANNABIS: UMA CAUSA INFREQUENTE DE AVC

Pedro Coelho<sup>1</sup>; Ana Catarina Fonseca<sup>1,2</sup>; Teresa Pinho E Melo<sup>1,2</sup>

1 - Serviço de Neurologia, Departamento de Neurociências e Saúde Mental, Hospital Santa Maria, Centro Hospitalar Lisboa Norte, Lisboa; 2 - Faculdade de Medicina da Universidade de Lisboa, Lisboa

**Introdução:** Apesar de ser uma das drogas ilícitas mais consumidas, o AVC provocado por cannabis é infrequente e parece ocorrer por mecanismos de vasoconstrição cerebral reversível e disfunção mitocondrial com lesão por espécies reactivas de oxigénio. É sugerida na literatura uma associação entre a quantidade consumida e a probabilidade de ocorrência de vasoconstrição cerebral.

**Caso clínico:** Homem de 34 anos com antecedentes de diabetes tipo 1, dislipidémia, doença arterial periférica e défice de ácido fólico, sob reposição, com consumo de canabinóides 3 vezes/dia. Foi admitido por cefaleia súbita fronto-parietal direita de intensidade moderada, que remitiu durante o internamento, parésia facial central direita e disartria. O doente apresentava-se hipertenso na admissão, mas durante o internamento manteve-se normotenso, sem necessidade de anti-hipertensores. A TC-CE mostrou hipodensidade caudado-radiária e lenticulo-capsular anterior à esquerda, compatível com isquémia do território da ACM esquerda. A avaliação analítica revelou canabinóides positivos na urina. O estudo Holter-ECG e ecocardiograma transesofático foi negativo. A angio-RM realizada em D1 de internamento não revelou alterações dos segmentos vasculares estudados, mas o estudo Doppler transcraniano (DTC) documentou aumento da velocidade de fluxo na ACM esquerda (VS= 200 cm/s; VD= 100 cm/s), na ACM direita e ambas ACAs (VS= 170 cm/s; VD= 85 cm/s). Durante o internamento, a repetição do DTC demonstrou uma diminuição progressiva das velocidades previamente registadas na ACM e ACA esquerdas (VS= 170 cm/s; VD= 80 cm/s) e das ACM e ACA Direitas (VS= 150 cm/s; VD= 70 cm/s) em D5 de internamento; ACM esquerda (VS= 180 cm/s; VD= 75 cm/s) e normalização das velocidades nos restantes segmentos intracranianos à data de alta. Foi realizada terapêutica apenas com ácido acetilsalicílico e estatina.

**Conclusão:** Foi assumido um síndrome de vasoconstrição cerebral reversível como mecanismo fisiopatológico para o AVC, num doente com provável estenose fixa da ACM esquerda no contexto das comorbilidades.

**Palavras-chave:** Vasoconstrição cerebral reversível, Cannabis, Acidente Vascular Cerebral

## EP-170 AVC ISQUÉMICO AGUDO NO JOVEM E DOENÇA DE FAHR

Cristina Ionel<sup>1</sup>; Tiago Geraldês<sup>1</sup>; Liliana Pereira<sup>1</sup>; Ana Cláudia Ribeiro<sup>1</sup>

1 - Serviço de Neurologia, Hospital Garcia de Orta

**Introdução:** A Doença de Fahr é uma doença neurodegenerativa rara, caracterizada por deposição cálcica bilateral e simétrica nos núcleos da base e núcleos dentados do cerebelo. Manifesta-se na terceira e quarta décadas de vida, tipicamente com sintomas extrapiramidais ou neuropsiquiátricos. Tem um carácter hereditário autossómico dominante, mas ocorre também de forma esporádica. A sua fisiopatologia não está totalmente esclarecida e o diagnóstico implica exclusão de causas secundárias. Recentemente vários casos reportados na literatura apontam para uma relação entre Doença de Fahr e doença cerebrovascular.

**Caso clínico:** Mulher de 29 anos, com antecedentes pessoais de enxaqueca com aura visual e parto por cesariana uma semana antes do internamento. Sem antecedentes familiares relevantes. Admitida por quadro súbito de hemiparésia esquerda, parésia facial central esquerda e disartria, com resolução espontânea após uma hora, estando assintomática à admissão hospitalar. No mesmo dia apresentou mais dois episódios semelhantes, transitórios, com duração máxima de 2 horas, sem cumprir critérios para iniciar tratamento agudo de AVC isquémico.

A TC-CE inicial, sem mostrar sinais de lesão recente, revelou exuberantes calcificações bilaterais dos núcleos basais, núcleos pulvinares dos tálamos e núcleos dentados do cerebelo.

Foi demonstrada em RM encefálica pequena lesão isquémica aguda lenticulo-radiária direita. O estudo etiológico habitual de AVC no jovem foi negativo. Relativamente aos depósitos cálcicos, excluíram-se enquanto causas secundárias alterações do metabolismo fosfo-cálcico, etiologia infecciosa, distúrbios mitocondriais e metabólicos. O teste genético foi positivo para mutação em heterozigotia no gene SLC20A2, compatível com o diagnóstico de Doença de Fahr.

**Conclusão:** Apresentamos um caso de Doença de Fahr em jovem previamente assintomática, admitida por AVC isquémico agudo. Embora se coloque a hipótese de existir uma associação entre esta doença e eventos vasculares agudos, por deposição cálcica na microvascularização cerebral, é necessária maior evidência clínica para estabelecer uma relação causal inequívoca.

**Palavras-chave:** acidente vascular cerebral, jovem, doença de Fahr

## EP-171 PRIMARY IMPAIRMENT OF NEUROVASCULAR COUPLING IN CEREBRAL AUTOSOMAL DOMINANT ARTERIOPATHY WITH SUBCORTICAL INFARCTS AND LEUKOENCEPHALOPATHY: A FUNCTIONAL TRANSCRANIAL DOPPLER STUDY

Andrea Cabral<sup>2</sup>; Ana Aires<sup>2</sup>; Susana Ferreira<sup>3</sup>; Elsa Azevedo<sup>1,2</sup>; Pedro Castro<sup>1,2</sup>

1 - Department of Neurology, São João University Hospital Center, Porto, Portugal; 2 - Department of Clinical Neurosciences and Mental Health, Faculty of Medicine, University of Porto, Porto, Portugal; 3 - Department of Genetics, Faculty of Medicine, University of Porto, Porto, Portugal and São João University Hospital Center, Porto, Portugal

Cerebral Autosomal Dominant Arteriopathy with Subcortical Infarcts and Leukoencephalopathy (CADASIL) is the most

frequent monogenetic cause of cerebral ischemia, but reliable biomarkers to monitor the disease are lacking. Vasomotor impairment at the neurovascular unit has been suggested as the major pathophysiological phenomenon in animal models but data in humans is scarce. Transcranial Doppler is a noninvasive and affordable method to study cerebrovascular regulation that could be helpful.

We aimed to study the main cerebrovascular regulatory mechanisms in CADASIL patients with a battery of dynamic Transcranial Doppler tests to measure cerebral autoregulation (CA), vasoreactivity (VR) and neurovascular coupling (NVC).

In this cross-sectional study, we recruited all CADASIL patients of our hospital center and healthy controls with similar age and sex. We monitored cerebral blood flow velocity (CBFV) with transcranial Doppler (right middle and left posterior cerebral arteries), blood pressure (finometer) and CO<sub>2</sub> (capnography). CA was assessed by transfer function from the spontaneous oscillations of blood pressure to CBFV, VR with hyperventilation and inhalation of carbogen 5% and NVC by the CBFV response to visual stimulation. We used Student's t/Mann-Whitney and  $\chi^2$  tests to compare continuous/categorical variables, respectively. Level of significance was  $p < 0.05$ .

We assessed 31 CADASIL and 21 healthy individuals. CA and VR indexes were similar between groups. Regarding NVC, CADASIL patients showed significant differences compared to controls, with a smaller relative increase of CBFV (gain  $13 \pm 7\%$  vs  $17 \pm 5\%$ ,  $p = 0.017$ ) and altered hemodynamics (natural frequency  $0.18 \pm 0.06\text{Hz}$  vs  $0.24 \pm 0.06\text{Hz}$ ,  $p = 0.002$ ; rate time  $0.8 \pm 1.7$  vs  $2.7 \pm 3.5$  seconds,  $p = 0.034$ ) during visual stimulation.

Our results suggest a primary involvement of the neurovascular unit in CADASIL patients. Our observations highlight the role of functional transcranial Doppler to study the pathophysiology of this disease in humans. Further studies could confirm the usefulness of this method in monitoring patients' progression.

The authors declare no conflicts of interest.

**Palavras-chave:** CADASIL, Neurovascular coupling, Cerebral vasoreactivity, Cerebral autoregulation, Transcranial Doppler

## EP-172 CADASIL – CASUÍSTICA DE UM CENTRO HOSPITALAR

Rita Raimundo<sup>1</sup>; Rafael Jesus<sup>1</sup>; Michel Mendes<sup>1</sup>; Vera Espírito-Santo<sup>1</sup>; Andreia Veiga<sup>1</sup>

1 - Serviço de Neurologia, Centro Hospitalar Trás-os-Montes e Alto Douro, Vila Real

**Introdução:** CADASIL (*Cerebral autosomal dominant arteriopathy with subcortical infarcts and leukoencephalopathy*) é uma doença de pequenos vasos monogénica, causada por mutações no gene NOTCH3. Constitui a causa mais comum de AVC e demência vascular de etiologia hereditária.

**Objetivo:** Caracterizar a população com CADASIL

**Metodologia:** Revisão retrospectiva dos registos clínicos dos doentes seguidos em consulta externa de Neurologia com diagnóstico de CADASIL atendendo ao género, idade, manifestações clínicas, história familiar e evolução.

**Resultados:** Identificamos 9 doentes, 78% do sexo feminino. História familiar positiva em 8 doentes (89%). A idade média de início da sintomatologia foi 41 anos, sendo a enxaqueca com aura a manifestação clínica mais frequente (56%). Em relação aos sintomas característicos desta entidade a enxaqueca foi identificada em 6 doentes (67%), na sua maioria com aura; eventos vasculares cerebrais em 6 doentes (67%) - (AIT's em 3 (33%) e AVC's em 4 (44%)). A idade média do primeiro acidente

vascular cerebral foi de 51 anos, sendo equiparável a frequência de isquémicos vs hemorrágicos. A deterioração cognitiva e apatia foram identificados em 3 doentes (33%) e síndrome depressivo em 4 (44%). No total dos doentes verificou-se a presença de alterações da substância branca cerebral, assim como mutações do gene NOTCH3, a maioria localizadas no exão 4 (5 doentes – 56%). Identificamos 1 óbito por hemorragia intracraniana, aos 66 anos.

**Conclusões:** CADASIL constitui uma síndrome rara, caracterizada por enxaqueca com aura, eventos isquémicos cerebrais de repetição, deterioração cognitiva progressiva e perturbações do humor. As extensas alterações da substância branca cerebral e a identificação de mutações genéticas específicas permitem o diagnóstico definitivo de uma causa frequente de AVC e demência em idade jovem.

**Palavras-chave:** CADASIL, Doença cerebrovascular, Enxaqueca, Demência

## EP-173 'CAROTID WEB' E AIT

Sofia Figueiredo<sup>1</sup>; Marta Rodrigues<sup>2</sup>; André Cunha<sup>2</sup>; Henrique Costa<sup>1,3</sup>; Miguel Veloso<sup>1,3</sup>

1 - Serviço de Neurologia, Centro Hospitalar Vila Nova de Gaia/Espinho; 2 - Serviço de Neurorradiologia, Centro Hospitalar Vila Nova de Gaia/Espinho; 3 - Unidade de AVC, Centro hospitalar Vila Nova de Gaia/Espinho

**Introdução:** A designação '*carotid web*' é atribuída a projecções intraluminais da '*intima*,' no contexto de displasia fibromuscular focal atípica. Estas projecções, consideradas até muito recentemente causas raras de AVC/AIT, são cada vez mais reconhecidas como causa de isquemia cerebral recorrente.

**Caso Clínico:** Homem, 67 anos, hipertenso e fumador. Vários (> 20) episódios de amaurose fugax do olho direito, com dois meses de evolução. Identificada estenose luminal sub-oclusiva da ACI direita em ecodoppler dos vasos do pescoço solicitado pela consulta de Oftalmologia. Atendendo aos achados ultrassonográficos e à frequência dos episódios, foi internado na Unidade de AVC do CHVNG/E. À admissão apresentava-se sem défices neurológicos (NIHSS 0). Iniciou dupla antiagregação e completou estudo com Angio-TC cerebral e dos troncos supra-aórticos que confirmou presença de estenose >70% da ACI pós-bulbar direita. Foram excluídas outras causas de AVC, nomeadamente cardioembolismo, hipercoagulabilidade e vasculite. Realizou angiografia diagnóstica (que revelou achados compatíveis com '*carotid web*' da ACI direita pós-bulbar a condicionar estenose focal >70%, com lentificação da perfusão do território vascular cerebral anterior ipsilateral) e angioplastia com colocação de stent na ACI, com resolução total da estenose identificada. Foi readmitido na UAVC onde manteve vigilância clínica, sem défices neurológicos ou complicações pós-procedimento. Doppler carotídeo às 24h com stent patente, sem estenose. Teve alta sob dupla anti-agregação plaquetária que manteve durante 4 semanas.

**Conclusão:** A associação entre '*carotid webs*' e isquemia cerebral é cada vez mais reconhecida e, independentemente da idade e da presença de factores de risco vascular, esta deve ser uma causa excluída na investigação de AIT recorrente. Neste caso, a identificação e intervenção precoces após o primeiro contacto médico permitiram a resolução dos sintomas e a redução do risco de AVC por doença de grande vaso no território vascular afectado.

**Palavras-chave:** AIT, Displasia Fibromuscular, Carotid Web, Angioplastia

## EP-174 UTILIDADE DAS TÉCNICAS DE TOMOGRAFIA COMPUTORIZADA AVANÇADA NA PREDIÇÃO DA EVOLUÇÃO DO AVC ISQUÉMICO AGUDO SUBMETIDO A TROMBÓLISE

Ana Isabel Gonçalves<sup>1</sup>; Rui Duarte Armindo<sup>2</sup>; Rita Simões<sup>1</sup>; Ângela Timóteo<sup>1</sup>; Nuno Inácio<sup>1</sup>; Pedro Vilela<sup>2</sup>; José Vale<sup>1</sup>

1 - Serviço de Neurologia, Hospital Beatriz Ângelo; 2 - Serviço de Neurorradiologia, Hospital Beatriz Ângelo

**Introdução:** Atualmente a TC-Perfusão(TC-P) tem um papel importante na decisão de tratamento endovascular no AVC isquémico agudo. A sua utilidade na seleção de doentes para trombólise não está contudo bem estabelecida.

**Objetivo:** Avaliar o valor preditivo da TC-P na evolução clínica a curto prazo dos doentes com AVC isquémico agudo submetidos a trombólise.

**Metodologia:** Análise retrospectiva dos doentes submetidos a trombólise entre Janeiro de 2015 e Agosto de 2018, com défices de perfusão documentados à admissão (n=112). Critérios de exclusão: AVC da circulação posterior, tratamento endovascular e ausência de informação completa.

O *mismatch* na TC-P foi avaliado semi-quantitativamente aplicando a escala de ASPECTS, incluindo o score ASPECTS na TC sem contraste.

Foram avaliados potenciais preditores de prognóstico (ASPECTS e *mismatch* na TC-P) com recurso à regressão linear univariada, inicialmente na população supracitada e posteriormente apenas nos doentes com melhoria neurológica (redução do NIHSS $\geq$ 2pts entre 'admissão-24h'). Quando observada significância estatística (p<0,05), prosseguiu-se à realização de regressão linear múltipla.

**Resultados:** Foram incluídos 50 indivíduos, com NIHSS médio de 13 $\pm$ 5,9 à admissão e tempo médio instalação-TC de 101 $\pm$ 56,8 minutos. Globalmente, nenhuma das variáveis mostrou ter um valor preditor estatisticamente significativo de evolução do NIHSS (ASPECT p>0,208; *mismatch* p>0,104). No subgrupo dos doentes com melhoria neurológica (n=30), após análise univariada com significância estatística, verificou-se na regressão linear múltipla que o *mismatch* foi o único preditor significativo deste *outcome* (R<sup>2</sup>=0,45, F(2,32)=4,89, p<0,029). De forma a dar consistência aos resultados procedeu-se à análise do padrão de colaterais na angio-TC, cujos resultados serão apresentados.

**Conclusão:** Os resultados obtidos indicam que o *mismatch* na TC-P pode ter um valor preditivo no prognóstico dos doentes submetidos a trombólise o que leva a considerar a sua utilização por rotina no "protocolo neurorradiológico do AVC agudo". É admissível que as técnicas TC avançadas possam fornecer informações relevantes na indicação para trombólise em alguns doentes.

**Palavras-chave:** TC-Perfusão, AVC isquémico agudo, trombólise

## EP-175 QUADRO DEMENCIAL SÚBITO POR ACIDENTE VASCULAR CEREBRAL ESTRATÉGICO

Ana Azevedo<sup>1</sup>; Margarida Saavedra<sup>1</sup>; Axel Ferreira<sup>1</sup>; Filipe Correia<sup>1</sup>; Vitor Tedim Cruz<sup>1</sup>

1 - Unidade Local de Saúde de Matosinhos

**Introdução:** O AVC isquémico pode traduzir-se em diversas manifestações neurológicas de acordo com o território afetado.

Existem zonas estratégicas que podem originar uma apresentação súbita de demência, embora seja uma entidade menos comum. Apresentamos um caso de uma doente com um quadro súbito de alterações cognitivas secundário a lesão vascular aguda.

**Caso Clínico:** Mulher de 81 anos, autónoma, com antecedentes de diabetes mellitus tipo 2, hipertensão e dislipidemia, que foi admitida no Serviço de Urgência por instalação abrupta de desorientação tempororo-espacial, lentificação psicomotora, amnésia anterógrada e incapacidade de reconhecer familiares. No contexto dos sintomas a doente teve uma queda da qual resultou TCE. Foi avaliada seis horas após o início dos sintomas por Neurologia. Ao exame neurológico constatou-se abulia, apatia, desorientação tempororo-espacial, afasia de nomeação para objectos fora do quotidiano, alteração da memória de curto prazo e para alguns factos autobiográficos, e incapacidade de reter novos conhecimentos. Apresentava sinais de libertação frontal como "grasping" bilateralmente mas sem sinais focais ao restante exame. Analiticamente sem alterações relevantes. A Tomografia Computorizada crânio-encefálica (TC-CE) inicial não revelou a presença de lesões vasculares agudas e a angio TC-CE e dos troncos supra-aórticos não revelou doença de grandes vasos intra e extracraniana. Realizou-se ressonância magnética cerebral que mostrou foco de hipersinal lenticulo-capsular direito com extensão à coroa radiada, com restrição à difusão, a traduzir enfarte recente nessa localização.

O restante estudo vascular, ecocardiograma e telemetria, colocaram como etiologia provável a doença de pequenos vasos.

**Conclusão:** A lesão vascular aguda é uma etiologia possível de quadros demenciais de instalação rápida, particularmente em doentes com diversos fatores de risco vascular. No entanto, trata-se de um diagnóstico desafiador uma vez que requer uma anamnese detalhada (definição correta da hora de início dos sintomas) assim como a disponibilidade dos melhores métodos imagiológicos.

**Palavras-chave:** AVC, Demência, TCE

## EP-176 UM CASO DE AVC DA CIRCULAÇÃO POSTERIOR EM DOENTE COM ARTÉRIA TRIGEMINAL PATENTE

Axel Ferreira<sup>1</sup>; Paulo Coelho<sup>1</sup>; Vítor Tedim Cruz<sup>1</sup>

1 - Hospital Pedro Hispano

**Introdução:** A artéria trigeminal patente é uma estrutura embrionária não involuída que anastomosa a parte cavernosa da artéria carótida interna com a circulação posterior. No adulto está associada a várias entidades patológicas, incluindo nevrálgia do trigémio, oftalmoplegia, hipopituitarismo, fístula intracavernosa, aneurismas cerebrais e enfartes cerebrais da circulação posterior. Estes eventos isquémicos podem ocorrer através de fenómenos de roubo arterial ou de por trombose a partir da circulação anterior.

**Caso clínico:** Apresentamos o caso de um homem de 82 anos com sintomas neurológicos de instalação aguda, incluindo hemiparesia esquerda de predomínio crural, nistagmo vertical, oftalmoplegia internuclear direita, disartria e dismetria no braço esquerdo. A instalação dos sintomas coincidiu com um período de maior esforço físico. A angio-TC cerebral e dos troncos supra-aórticos revelou hipoplasia da artéria basilar nos dois terços proximais e artéria trigeminal patente à esquerda. Esta artéria é classificada pelos critérios de Saltzman como sendo de tipo 1. Os sintomas apresentados são sugestivos de AVC do tronco cerebral. A clínica reverteu parcialmente após tratamento com rt-PA.

**Conclusão:** As manifestações clínicas são compatíveis com lesão isquémica da região basal da ponte, causando síndrome de hemiparesia atáxica e com extensão à região do tegmento pontino, afetando o fascículo longitudinal medial. O território afetado sugere lesão na área dependente da irrigação das pequenas artérias perforantes da artéria basilar. Além disso, as circunstâncias em que a clínica iniciou sugerem que o evento se deveu a um fenómeno de roubo arterial. No entanto, devido à melhoria sintomática após o tratamento com rt-PA, não é de excluir um mecanismo embólico.

**Palavras-chave:** AVC, Artéria Trigeminal, Circulação posterior

## EP-177 UM CASO DE MÚLTIPLOS EVENTOS VASCULARES CEREBRAIS ISQUÉMICOS E HEMORRÁGICOS EM DOENTE COM ANGIOPATIA AMILOIDE CEREBRAL E SÍNDROME ANTIFOSFOLIPÍDICO

Axel Ferreira<sup>1</sup>; Filipa Guimarães<sup>1</sup>; Paulo Coelho<sup>1</sup>

1 - Hospital Pedro Hispano

**Introdução:** A angiopatia amiloide cerebral (AAC) é uma entidade patológica causada pela deposição de  $\beta$ -amiloide nas artérias cerebrais de pequeno e médio calibre. Esta entidade está principalmente associada a risco aumentado de hemorragia intracerebral. Por outro lado, o síndrome antifosfolipídico (SAF) é uma doença autoimune adquirida que aumenta o risco de eventos trombóticos e, no caso de indivíduos sintomáticos, constitui uma indicação formal para a introdução de terapêutica anticoagulante.

**Caso clínico:** Apresentamos o caso de uma mulher de 74 anos que se apresentou no serviço de urgência com hemiparesia esquerda ligeira, notada nessa mesma manhã após ter acordado. No seu NIHSS pontuava 4. Os seus antecedentes incluíam insuficiência cardíaca congestiva, diabetes não controlada, hipertensão arterial, dislipidemia e obesidade. O TC cerebral inicial demonstrou lesão hemorrágica capsular externa à direita. A RM cerebral mostrou, além da lesão hemorrágica referida, lesão antiga na região parieto-occipital direita (correspondendo provavelmente a AVC isquémico prévio assintomático), leucoencefalopatia isquémica e múltiplas lesões hipointensas (mais de 10) em ponderação T2\* compatíveis com microhemorragias. TC tóraco-abdómino-pélvica mostrou trombo intraventricular à direita. Duas análises seriadas mostraram aPTT aumentado com anticoagulante lúpico positivo. Devido ao risco hemorrágico foi decidido não hipocoagular a doente. Cerca de 4 meses e meio depois a doente faleceu devido a complicações de AVC isquémico de novo.

**Conclusão:** Os achados na RM cerebral suportam o diagnóstico de AAC provável segundo os critérios de Boston modificados. No entanto, as análises efetuadas e os achados imagiológicos, incluindo trombo intraventricular e lesões cerebrais sugestivas de eventos isquémicos progressivos, sugerem o diagnóstico de SAF, apesar de não cumprirem todos os requisitos segundo os critérios de classificação revistos para SAF definitivo.

Este caso pretende alertar para a dificuldade do processo de decisão na introdução de hipocoagulação em doentes com quadros complexos que implicam risco isquémico e hemorrágico aumentados.

**Palavras-chave:** AVC, Angiopatia Amilóide Cerebral, Síndrome antifosfolipídico



# ÍNDICE DE AUTORES

Agostinho Almeida	CO-086	Ana Sofia Costa	CO-082
Alcinda David	EP-007	Ana Valverde	CO-069; EP-081; EP-092; EP-105; EP-145; EP-146
Alexandra Mendes	CO-078	Anabela Matos	CO-068; EP-022; EP-138
Alexandra Seromenho-Santos	CO-062	André Caetano	EP-020; EP-134; EP-135
Alexandra Silva	CO-013; CO-021; CO-025; CO-040; CO-045; EP-022; EP-082	André Cunha	CO-033; CO-037; EP-161; EP-173
Álvaro Machado	EP-062; EP-063; EP-113; EP-132	André Jorge	CO-040; CO-045; EP-017; EP-086
Amélia Mendes	EP-164; EP-165	André Militão	EP-039
Amélia Nogueira Pinto	EP-126; EP-150	André Rêgo	CO-028; EP-001; EP-070; EP-071; EP-081; EP-092; EP-117; EP-126; EP-146; EP-150
Amélia Pinto	EP-001; EP-070; EP-071; EP-117	Andrea Cabral	EP-171
Ana Aires	EP-056; EP-171	Andreia Bettencourt	CO-001
Ana Albuquerque	EP-067	Andreia Carvalho	CO-033; CO-037; EP-128; EP-161
Ana André	CO-090 ; EP-038	Andreia Castro Fernandes	CO-069
Ana Araújo	EP-129	Andreia Costa	CO-039
Ana Arraiolos	CO-010	Andreia Fernandes	EP-023; EP-074
Ana Azevedo	EP-175	Andreia Geraldo	CO-051
Ana Brás	CO-016 ; CO-061; CO-063; EP-007; EP-046	Andreia Matas	EP-034
Ana Carolina Lopes	CO-069	Andreia Veiga	CO-018; CO-069; EP-054; EP-061; EP-172
Ana Catarina Fonseca	CO-034; EP-010; EP-043; EP-107; EP-169	Andrew Galazka	CO-042
Ana Catarina Franco	EP-010; EP-012; EP-013	Ângela Abreu	CO-028; EP-060; EP-105
Ana Cláudia Ribeiro	EP-048; EP-109; EP-168; EP-170	Ângela Timóteo	EP-059; EP-174
Ana Ferreira	EP-160	Ângelo Carneiro	CO-083
Ana Filipa Brandão	CO-017; EP-133	António Cuco	EP-020; EP-084
Ana Filipa Geraldo	EP-002; EP-075; EP-166	António Freire Gonçalves	CO-023; CO-038
Ana Filipa Santos	EP-021; EP-050; EP-052; EP-131; EP-151	António Freire-Gonçalves	CO-067
Ana Franco	EP-003	António Guimarães	EP-141
Ana G. Almeida	CO-034	António Martins Da Silva	CO-001
Ana Gonçalves	EP-059	António Martins De Campos	CO-033; CO-037; CO-071; EP-166
Ana Gouveia	EP-119	António Vilarinho	EP-026
Ana Graça Velon	CO-018; EP-034 ; EP-108	Argemiro Geraldês	EP-138
Ana Inês Martins	CO-008; CO-023; EP-017; EP-040; EP-044; EP-086; EP-087; EP-089; EP-118; EP-119	Argemiro Geraldo	CO-068; EP-022
Ana Inês-Martins	EP-016	Ariana Barros	CO-002; CO-003; CO-080
Ana Isabel Dias	CO-009	Armando Morganho	EP-064
Ana Isabel Gonçalves	EP-174	Armando Sena	CO-080
Ana João Costa	CO-077	Armindo Fernandes	EP-141
Ana Lima	CO-077	Ary De Sousa	CO-080; EP-014; EP-015
Ana Luísa Cruz	EP-099	Aurora Rodrigues	EP-141
Ana Luísa Rocha	EP-026; EP-056; EP-078; EP-083	Axel Ferreira	EP-175; EP-176; EP-177
Ana Luísa Sousa	CO-088; EP-137	Axel Nolting	CO-042; EP-085
Ana Margarida Novo	EP-031	Bárbara Leal	CO-001
Ana Martins	CO-009	Bárbara Silva	CO-036
Ana Martins Da Silva	CO-012; CO-047; CO-051; CO-079; EP-090	Beatriz Malafaya	CO-036
Ana Martins Silva	EP-156	Beatriz Santiago	CO-089; EP-024
Ana Monteiro	EP-111	Berta Martins Da Silva	CO-001
Ana Morgadinho	CO-061; EP-031; EP-047; EP-122	Bianca Gerardo	CO-052; EP-101
Ana Paiva Nunes	EP-023; EP-074	Birgit Keller	CO-041; CO-044
Ana Paula Correia	CO-050	Bruna Meira	EP-020; EP-073; EP-084; EP-104; EP-134; EP-135
Ana Paula Sousa	CO-047; CO-051; CO-072; CO-079; EP-142; EP-156; EP-157	Bruno Bartolini	CO-031
Ana Proença	EP-038	Bruno Carvalho	EP-027; EP-083
Ana Rita Peralta	EP-003 ; EP-010	Bruno Maia	EP-074
Ana Rita Pinto	CO-010	Bruno Miguel Fernandes	EP-077
Ana Rita Silva	CO-066 ; EP-063; EP-099; EP-131	Bruno Miranda	CO-070; EP-012
Ana S. Costa	EP-113	Bruno Rodrigues	EP-082; EP-167
Ana Sardoeira	CO-017; EP-157	Bruno Silva	CO-025; CO-087; EP-162
Ana Sofia Correia	CO-049 ; CO-078; EP-084; EP-116	Carina Reis	EP-077; EP-083
		Carla Bentes	EP-003; EP-006; EP-010; EP-011; EP-012; EP-013; EP-163

Carla Cecília Nunes	CO-040; CO-045; EP-069	Daniela Vieira	CO-026; CO-053; CO-054;
Carla Ferreira	CO-082; EP-080		CO-060; EP-017; EP-057
Carla Nunes	CO-046; CO-048; EP-082	Daniela Vilaverde	EP-062
Carla Ramalho	EP-159	David Monteiro	EP-075
Carla Reizinho	CO-062	Daive Strambo	CO-030; CO-031
Carlos Andrade	CO-024; EP-157	Débora Sousa	EP-018; EP-116
Carlos Basílio	CO-090	Denis F. Gabriel	CO-035
Carlos Capela	CO-080	Denis Gabriel	CO-072
Carlos Ferreira	CO-038	Despina Argyropoulou	EP-096
Carlos Figueiredo	CO-091; EP-030; EP-105	Diana Duro	CO-052; CO-089; EP-101; EP-121
Carlos Veira	CO-014	Diana Melancia	EP-023; EP-074
Carmo Macário	CO-040; CO-048; EP-121	Diana Rodrigues	CO-001
Carolina Alves	CO-076	Diana Rosa Gonçalves	EP-076
Carolina De Sousa Fernandes	CO-063; EP-007	Diana Santos	CO-017; CO-050
Carolina Fernandes	CO-008; CO-084; EP-058	Dílio Alves	EP-093
Carolina Lopes	EP-042; EP-143	Dina Lopes	CO-051; CO-079
Carolina Madeira	EP-093	Dinis Costa	EP-164; EP-165
Carolina Noronha	CO-012	Diogo Carneiro	EP-162
Carolina Soares	CO-039; EP-078; EP-111	Diogo Costa	CO-012; CO-079
Catarina Damas	EP-012; EP-013; EP-039	Diogo Fitas	EP-164; EP-165
Catarina Falcão Campos	EP-152	Diogo Melo Maleita	CO-038
Catarina Falcão De Campos	CO-074; CO-075; EP-136	Diogo Pereira	CO-079; EP-140
Catarina Favas	EP-092	Diogo Reis Carneiro	EP-047; EP-122; EP-167
Catarina Félix	CO-009; CO-090; EP-038	Domingos Coiteiro	EP-028
Catarina Oliveira	CO-087	Dominic Jack	CO-041; CO-044
Catarina Santos	EP-008	Duarte Machado	EP-019
Catarina Silva	CO-027	Duarte Noronha	EP-064; EP-066
Catarina Silva Santos	CO-014	Eduardo Freitas	CO-085; EP-021; EP-049; EP-050;
Catarina Viegas Dias	CO-032		EP-052; EP-123; EP-125
Cátia Carmona	EP-139	Egídio Machado	EP-082
Célia Nogueira	EP-036	Élia Baeta	EP-164; EP-165
Cesar Nunes	CO-023; CO-038; EP-016;	Elisa Martins Silva	EP-037; EP-048
	EP-046; EP-082; EP-087; EP-118	Elisabeth Groos	CO-003
Chlo Movement Disorders Surgery Group	CO-062	Elmira Medeiros	EP-135
Chris Foulon	CO-029	Elsa Azevedo	CO-036; CO-039; EP-077; EP-171
Christine Hicking	CO-042	Elsa Gaspar	EP-022
Clara Barbot	CO-017	Elsa Parreira	CO-028; EP-001; EP-060; EP-070;
Clara Silva	EP-137		EP-071; EP-117; EP-150
Cláudia Borbinha	CO-049; EP-055; EP-104;	Ernestina Santos	CO-020; CO-047; CO-050;
	EP-106; EP-112		CO-051; CO-079; EP-088;
Cláudia Carvalho	CO-001		EP-102; EP-137; EP-156
Cláudia Guarda	EP-096	Esmeralda Neves	CO-020 ; EP-090
Cláudia Lima	CO-076; EP-031; EP-044; EP-094	Eulália Calado	CO-009
Cláudia Marques-Matos	CO-011; EP-083; EP-159	Eva Brandão	CO-014; CO-015
Cláudia Melo	EP-093	Fábio Carneiro	EP-096; EP-16
Cláudia Pinto	CO-050; CO-088	Fátima Ferreira	CO-090
Conceição Bento	CO-004; CO-008; CO-089;	Fernanda Marques	CO-050
	EP-007; EP-040; EP-046	Fernando Dangond	CO-042
Crisitna Duque	CO-023	Fernando Matias	CO-040; CO-045; CO-046;
Cristina Costa	EP-030; EP-036		CO-048; EP-044; EP-094
Cristina Duque	CO-067	Fernando Príncipe	CO-081
Cristina Garrido	CO-059; EP-142	Fernando Silva	EP-082
Cristina Ionel	EP-168; EP-170	Fernando Silveira	EP-078; EP-158
Cristina Januário	CO-016; CO-061; CO-063;	Filipa Dourado Sotero	EP-095; EP-098; EP-152; EP-154
	CO-065; CO-067; EP-031;	Filipa Falcão	EP-005; EP-032; EP-033; EP-045;
	EP-122; EP-129 ; EP-130		EP-079; EP-095; EP-097
Cristina Machado	EP-082	Filipa Fontes	EP-025
Cristina Pereira	EP-030; EP-036; EP-120	Filipa Guimarães	EP-177
Dalila Coelho	EP-044	Filipa Júlio	CO-063; EP-129; EP-130
Daniel Gonçalves	EP-093	Filipa Ladeira	CO-049; CO-069; CO-078; EP-055;
Daniela Boleixa	CO-047		EP-106; EP-134
Daniela Ferro	EP-159	Filipa Serrazina	EP-018; EP-067; EP-068; EP-073;
Daniela Garcez	EP-019; EP-028		EP-106; EP-116
Daniela Jardim Pereira	EP-046	Filipa Sousa	CO-066; EP-099; EP-131
Daniela Pimenta Silva	CO-034; EP-043; EP-098; EP-107	Filipe Correia	EP-027; EP-110; EP-175

Filipe Godinho	EP-014; EP-148	Irene Mendes	EP-153
Filipe Sobral	CO-061	Isabel Alonso	CO-011; CO-015; CO-017; CO-019; CO-050; EP-115
Finnian R. Mc Causland	CO-032		EP-127; EP-133
Firmina Jorge Sambayeta	EP-137	Isabel Amorim	EP-005
Fradique Moreira	CO-061; CO-067; EP-031; EP-046	Isabel Campelo	CO-040; CO-045; CO-046
Francesco Puccinelli	CO-030	Isabel Conceição	CO-069; CO-074; CO-075; EP-152; EP-154
Francisca Costa	EP-083; EP-160		
Francisca Sá	CO-049; EP-004; EP-073; EP-106	Isabel De Castro	CO-074; CO-075
Francisco Bernardo	CO-030; CO-031; EP-030; EP-126	Isabel Fineza	EP-115; EP-127
Francisco Caramelo	CO-084 -	Isabel L. Amorim	EP-045
Francisco Raposo	EP-009; EP-079	Isabel Loução De Amorim	EP-003; EP-079; EP-097
Francisco Sabença	EP-166	Isabel Luzeiro	CO-021; CO-025; CO-026; EP-057
Francisco Sales	CO-004; CO-008; CO-089; EP-007; EP-046	Isabel Pavão Martins	CO-022; EP-041; EP-107
Gaia Sirimarco	CO-030; CO-031	Isabel Santana	CO-013; CO-052; CO-053; CO-054; CO-055; CO-056; CO-057; CO-076; CO-087; CO-089; EP-101
Gavin Giovannoni	CO-041; CO-044; EP-085	Isabelle Arnulf	CO-002; CO-003
Gerardo Prieto	CO-055; CO-056; CO-057	Jacinta Fonseca	EP-09
Giancarlo Comi	CO-042; CO-043	Joana Afonso Ribeiro	CO-016; CO-061; CO-063; CO-065; CO-084; EP-031; EP-129; EP-130
Gil Cunha	CO-053; CO-054	Joana Crawford	EP-035
Ginevra Uguccioni	CO-002	Joana Damásio	CO-012; CO-017
Gonçalo Alves	EP-144	Joana Fernandes	CO-050
Gonçalo Bonifácio	EP-039; EP-149	Joana Guimarães	EP-158; EP-160
Gonçalo Cabral	EP-018; EP-067; EP-068; EP-116	Joana Jesus Ribeiro	CO-008
Gonçalo Marques	CO-062	Joana Jesus-Ribeiro	CO-004; EP-024; EP-138
Gonçalo Videira	CO-020; CO-024; CO-072; EP-090	Joana Lopes	CO-052
Goreti Moreira	CO-036	Joana Lyra	EP-159
Goreti Nadais	EP-076; EP-144	Joana Marques	EP-019; EP-028
Graça Sousa	EP-102; EP-166	Joana Morais	EP-027
Guadalupe Fernandez	CO-006	Joana Nogueira	CO-052; CO-055; CO-056; CO-057
Guilherme Oliveira	EP-096	Joana Nunes	EP-075; EP-128
Guillaume Saliou	CO-030	Joana Osório	EP-064
Gustavo C. Santo	CO-038; CO-084; EP-069; EP-082	Joana Palha	CO-050
Gustavo Cordeiro	EP-162	Joana Parra	CO-004; CO-045
Helena Felgueiras	EP-141; EP-166	Joana Ramos-Lopes	CO-026; CO-046; CO-089; EP-057; EP-082; EP-138
Helena Gens	EP-040	Joana Silva	EP-051
Helena Machado	CO-090; EP-038	João Anselmo	CO-072
Helena Rocha	CO-007	João Caiano	EP-114
Henrique Costa	CO-033; CO-037; CO-071; EP-002; EP-075; EP-133; EP-173	João Carlos Winck	CO-077
Henrique Medeiros	EP-091	João Chaves	CO-001; EP-140
Hipólito Nzwaló	CO-090	João Coimbra	EP-153
Hugo Dória	CO-083	João Costa	EP-055
Hugo M. Dória	CO-035	João De Sá	EP-100
Hugo Morais	CO-071	João Durães	CO-060; CO-064; CO-089; EP-016; EP-121
Ilda Matos	CO-035	João Faro Viana	CO-078
Inês Antunes Cunha	CO-016; CO-063; CO-065; EP-017; EP-024; EP-046; EP-129; EP-130	João Ferreira	EP-098; EP-100
Inês Baldeiras	CO-053; CO-054; CO-084 ; CO-087 ; CO-089	João Freire	EP-019
Inês Brás Marques	EP-103	João Leitão	CO-084
Inês Carneiro	CO-024	João Lemos	CO-023; CO-060; EP-016; EP-017; EP-024; EP-040; EP-044; EP-046; EP-086; EP-087; EP-089; EP-118; EP-119
Inês Carrilho	CO-017; CO-059	João Lopes	CO-001; EP-008; EP-140
Inês Carvalho	CO-082; EP-080; EP-099	João Maia	EP-157
Inês Chendo	EP-035	João Martins	CO-069; CO-073; EP-137
Inês Correia	CO-040; CO-045; CO-046; CO-048; EP-086	João Massano	EP-143
Inês Cunha	EP-040; EP-044	João Oliveira	EP-015 -
Inês Gil	EP-068; EP-073; EP-084	João P. Soares-Fernandes	CO-066; EP-131
Inês Gomes	CO-045; EP-040; EP-046; EP-069; EP-130	João Pedro Marto	CO-034; CO-049; EP-067; EP-104
Inês Lains	CO-067	João Pedro Peres	EP-081; EP-092; EP-146
Inês Laranjinha	CO-012; CO-047; CO-079; EP-088; EP-090	João Pedro Ramalheira	EP-104
Inês Machado Vaz	CO-077	João Pereira	EP-080
Inês Marques	EP-037		
Inês Mendes	EP-059		

João Peres	EP-051; EP-105; EP-145; EP-155	Lúcia Sousa	CO-025; CO-040; CO-045;
João Pinho	CO-082; EP-080		CO-046; CO-048; CO-076;
João Ramalheira	CO-001; EP-008		EP-086; EP-089; EP-094
João Raposo	CO-069	Lúcia Lacerda	CO-069
João Ricardo	EP-114	Luciano Almendra	CO-068; EP-046; EP-138
João Rocha	CO-082	Ludovina Paredes	CO-033; CO-037
João Sargento-Freitas	CO-038; EP-082	Ludwig Kappos	CO-043
João Sequeira	CO-080	Luís Abreu	EP-032; EP-045
João Sérgio Neves	CO-032	Luís Albuquerque	EP-090
Joaquim Alves Da Silva	CO-058	Luís Augusto	EP-093
Joaquim Murta	CO-067	Luís Braz	EP-083; EP-143; EP-158
Joel Freitas	CO-001; EP-008	Luís Cardoso	CO-012; EP-115; EP-127
Johnson Hampson	CO-005	Luís Cruz	EP-082
Jorge Lourenço	EP-082	Luís Cunha	EP-082
Jorge Pinto Basto	EP-128	Luís Faria De Abreu	EP-033
Jorge Sequeiros	CO-017	Luís Fontão	EP-124
José Augusto Mendes-Ribeiro	CO-007; EP-004	Luís Gonçalves	EP-078
José Barros	CO-017	Luís Negrão	CO-068; EP-138
José Beato-Coelho	CO-067; CO-068; EP-016;	Luís Pereira De Almeida	CO-065
	EP-022; EP-082	Luís Ribeiro	CO-069; CO-073; EP-027; EP-110
José Brás	CO-084	Luís Ruano	CO-015; CO-083; CO-092
José Campillo	EP-081; EP-105; EP-146	Luís Santos	EP-051; EP-065
José Castro	CO-075	Luísa Albuquerque	EP-005; EP-032; EP-033; EP-045;
José Coelho	CO-038; EP-138		EP-079; EP-095; EP-097
José Dias Da Costa	EP-078	Luísa Alves	EP-055; EP-072; EP-104; EP-106; EP-112
José Franco	EP-064; EP-065	Luisa Medeiros	EP-155
José Leal Loureiro	CO-015	Luísa Sousa	CO-050; CO-069
Jose M. Castro Lopes	EP-025	Luiz Braz	CO-069
José M. Ferro	CO-034	M. Luísa Diniz	CO-086
José Manuel Araújo	EP-151	Madalena Pinto	EP-042; EP-111
José Manuel Dias Da Costa	EP-144	Madalena Rosário	EP-032; EP-035; EP-095
José Monteiro	CO-019	Mafalda Alpoim	EP-061
José Nuno Alves	EP-021; EP-063; EP-099; EP-125	Mafalda Maia	EP-104
Jose Obeso	CO-058	Mafalda Mendes-Pinto	CO-026; EP-057
José Paulo Monteiro	EP-096	Mafalda Sampaio	CO-007
José Pedro Rocha Pereira	EP-102	Mafalda Seabra	CO-007; EP-004; EP-158
José Pedro Vieira	CO-009; EP-053	Magda M. Santana	CO-065
José Pimentel	CO-091; EP-013; EP-028; EP-045	Mamede De Carvalho	CO-019; CO-070; EP-136
José Rosa	EP-154	Manuel A. Correia	EP-045
José Silva	EP-019	Manuel Correia	CO-035; EP-102
José Vale	CO-010; EP-059; EP-174	Manuel Machado	EP-012; EP-013
Júlia Vasconcelos	EP-090	Manuel Manita	EP-014; EP-015; EP-148
Julie Aldridge	CO-043	Manuel Melo Pires	CO-012; CO-083; CO-092;
Kátia Valdre	CO-072		EP-030; EP-128; EP-140;
Kingman Strhol	CO-005		EP-141; EP-153
Kurt Marhardt	CO-043	Manuel Ribeiro	CO-033; CO-037; EP-161; EP-164
Laetitia Gaspar	CO-065	Manuel Salavisa	CO-049; CO-078
Laura Vilarinho	EP-030; EP-036; EP-120	Manuela Grazina	CO-064
Laura Vilella	CO-005	Manuela Mafra	EP-028
Laurete Conceição	CO-049; EP-106	Manuela Santos	CO-059; EP-142
Laurete Da Conceição	EP-084	Manuela Vilar	CO-055; CO-056; CO-057
Leal Loureiro	EP-127	Marcelo Mendonça	CO-058; CO-062
Leal Loureiro	EP-115	Márcio Cardoso	CO-072; EP-140; EP-142
Leandro M. Marques	EP-062; EP-063; EP-113;	Marco Fernandes	EP-020; EP-073; EP-084; EP-134; EP-135
	EP-132	Margarida Coelho	CO-059
Leandro Marques	EP-049	Margarida Dias	EP-148
Ledia Hernandez	CO-058	Margarida Lopes	CO-085; EP-021; EP-050; EP-123; EP-151
Leonardo Cerliani	CO-029	Margarida Matias	EP-029; EP-091; EP-147
Leonor Correia Guedes	EP-009; EP-035	Margarida Rodrigues	EP-021; EP-099; EP-125
Leonor Rebordão	EP-001; EP-051; EP-053;	Margarida Saavedra	EP-110; EP-175
	EP-070; EP-071; EP-117;	Margarida Silva Dias	CO-069
	EP-145; EP-150	Maria Carmo Macário	CO-045; CO-060; CO-064; EP-087
Lia Leitão	CO-032; EP-036	Maria Carmo-Macário	CO-046; EP-082
Liliana Pereira	EP-037; EP-048; EP-170	Maria Carolina Silva	CO-035
Linda Azevedo Kauppila	CO-022; EP-010; EP-041	Maria Cesaltina Lourenço	EP-019

Maria Do Céu Branco	CO-069	Mónica Santos	EP-045; EP-079
Maria Fátima Soares	EP-043	Motasem Shamasna	EP-038
Maria Filomena Coimbra	EP-01	Nuno Canas	CO-010
Maria João Leitão	CO-087	Nuno Farinha	EP-041
Maria João Malaquias	EP-115; EP-127	Nuno Ferreira	EP-072; EP-073
Maria João Pinto	CO-081; EP-111	Nuno Inácio	CO-034; EP-174
Maria Rita Pelejão	EP-104	Nuno Lunet	EP-025
Maria Rosário Almeida	EP-031	Nuno Silva	EP-099
Maria-João Leitão	CO-089	Nuno Sousa	CO-050
Mariana Branco	CO-015; CO-05	Nuria Lacuey	CO-005
Mariana Costa	EP-079	Oana Moldovan	EP-035
Mariana Dias	EP-032; EP-033	Octávia Costa	CO-085; EP-049; EP-050;
Mariana Fernandes	EP-019; EP-028		EP-052; EP-099; EP-123;
Mariana Guimarães Rocha	CO-071; EP-002; EP-075; EP-133		EP-125; EP-132
Mariana Marques	EP-124	Olga Brito	EP-086
Mariana R. Costa	EP-045	Olga Machado	EP-044
Maria-Rosário Almeida	CO-089	Olinda Faria	EP-093
Marina Cabral Pinto	CO-086	Olinda Rebelo	CO-004; CO-013; CO-064
Marina Couto	EP-029; EP-091	Orlando Galego	EP-069
Marina Magalhães	EP-115; EP-127	Orlando Sousa	EP-064; EP-065
Mário Miguel Rosa	EP-035	Otilia C. D'almeida	CO-076
Mário R. Simões	CO-055; CO-056; CO-057;	Otilia D'almeida	CO-038
	CO-086; EP-101	Pamela Vo	CO-027
Mário Rui Silva	CO-035	Parth Joshi	CO-027
Mário Sousa	CO-025; EP-031; EP-12	Patrícia Ferreira	EP-023
Marisa Lima	CO-052; EP-101	Patrícia K. Coyle	CO-043
Marisol Guerra	EP-061	Patrícia Lobo	EP-120
Mark Freedman	CO-043	Patrícia Marques	CO-008; CO-048; CO-068;
Marlene Saraiva	CO-049; EP-072; EP-106; EP-112		EP-007; EP-040; EP-121
Marta Carvalho	CO-081; EP-08	Patricio Costa	CO-050
Marta Custódio	EP-045	Patrício Freitas	EP-064
Marta Guedes	EP-028	Patrick Silva	CO-065
Marta Lopes	CO-014; CO-069	Patrick Vermersch	CO-041
Marta Rodrigues	CO-033; CO-037; EP-103;	Patric Michel	CO-030; CO-031
	EP-161; EP-173	Paula Carneiro	CO-020; CO-050
Martinha Chorão	EP-020; EP-084	Paula I. Moreira	CO-086
Melo Pires	EP-151	Paula Marinho-Reis	CO-086
Micael Mendes	EP-038	Paula Salgado	CO-069
Michel Mendes	CO-018; CO-083; CO-092;	Pauline Dodet	CO-002
	EP-008; EP-034; EP-054;	Paulo Batista	EP-163
	EP-061; EP-172	Paulo Bernardo	EP-020
Michel Thiebaut De Schotten	CO-029	Paulo Bugalho	CO-062
Miguel Bajouco	EP-129	Paulo Coelho	EP-176; EP-177
Miguel Bernardes	EP-077	Paulo P Costa	CO-001
Miguel Bigotte Vieira	CO-032	Pedro Abreu	CO-039; EP-026; EP-056; EP-076;
Miguel Castelo-Branco	CO-038; CO-076		EP-077; EP-078; EP-083; EP-159
Miguel Gago	CO-069	Pedro Almeida Laires	CO-027
Miguel Leão	CO-007; CO-011; CO-073	Pedro Barradas	CO-046
Miguel Lume	CO-024	Pedro Barros	CO-033; CO-037; EP-128; EP-161
Miguel Milheiro	CO-069; CO-090	Pedro Bettencourt Medeiros	CO-081
Miguel Neves	EP-099	Pedro Brás	EP-014
Miguel O. Santos	EP-045	Pedro Carneiro	EP-166
Miguel Oliveira Santos	CO-069	Pedro Castro	CO-036; CO-039; EP-083; EP-171
Miguel Pereira	CO-038; EP-094	Pedro Coelho	EP-005; EP-032; EP-033; EP-097; EP-169
Miguel Pinto	EP-018; EP-055; EP-068; EP-116 ;	Pedro Correia	CO-004; CO-008; EP-007
	EP-134; EP-135	Pedro Fonseca	EP-016
Miguel Quintas Neves	CO-082	Pedro Guimarães	EP-054; EP-108
Miguel Rodrigues	EP-168	Pedro Lopes	EP-007; EP-029 ; EP-058; EP-091;
Miguel Tábuas-Pereira	CO-089; EP-058		EP-094; EP-147
Miguel V. Baptista	CO-034	Pedro Lopes Das Neves	EP-081; EP-092; EP-146
Miguel Veloso	CO-033; CO-037; EP-173	Pedro N. Alves	CO-034
Miguel Viana Baptista	CO-078; EP-055; EP-067	Pedro Nascimento Alves	CO-029; EP-107
Miguel Viana-Baptista	EP-018; EP-020; EP-068;	Pedro Neves	EP-105
	EP-073; EP-116	Pedro Oliveira	EP-141
Modhi Alkhalidi	CO-006	Pedro Paixão	CO-078

Pedro Palma		EP-042	Rui Bernardes	CO-076
Pedro Pereira	CO-019; CO-069; EP-153		Rui Costa	CO-058
Pedro Pinto		CO-050	Rui Duarte Armindo	EP-059; EP-174
Pedro Pires		CO-062	Rui Felgueiras	CO-035
Pedro Vilela		EP-174	Rui Loureiro	EP-088
Per Soelberg-Sorensen		CO-041	Rui Magalhães	CO-035
Rafael Dias	EP-064; EP-065; EP-066		Rui Manaças	EP-051
Rafael Freitas		EP-064	Rui Mota	EP-147 -
Rafael Jesus	EP-034; EP-054; EP-061; EP-108; EP-172		Rui Pedro Guerreiro	EP-039; EP-149
Rafael Nascimento		EP-064	Rui Pedrosa	CO-080
Rafael Roque	CO-091; EP-032; EP-095; EP-134		Rute Baeta Baptista	CO-032
Raquel Barbosa		CO-062; EP-135	Rute Relvas	EP-014
Raquel Freitas		EP-109	Samden Lhatoo	CO-005
Raquel Gil Gouveia		EP-011	Sana Syed	EP-085
Raquel Lemos		CO-053; CO-05	Sandhya Rani	CO-005
Raquel Pruxa		EP-091	Sandra Costa	EP-118
Raquel Rocha	CO-073 -; EP-027; EP-110		Sandra Freitas	CO-052; CO-055; CO-056;
Raquel Samões	CO-012; CO-020; CO-047;			CO-057; CO-086; EP-101
	CO-051; CO-079; EP-090;		Sandra Jacinto	CO-009; EP-053
	EP-156; EP-157		Sandra Moreira	CO-014; CO-069
Raquel Sousa		EP-093	Sandra Perdigão	EP-164; EP-165
Regina Costa		EP-162	Sandra Sousa	EP-109; EP-139
Regina Schick		EP-085	Sara Abalde	CO-062
Renata Silva	CO-015; EP-124		Sara Cavaco	CO-050; CO-051; CO-088
Renata Souto Silva	CO-014; EP-142		Sara Duarte	CO-079; EP-088; EP-102;
Renato Oliveira		EP-103		EP-140; EP-156
Ricardo Almendra		CO-035	Sara Ganhão	EP-076
Ricardo Cruz Martins		EP-102	Sara Machado	CO-028; EP-001; EP-070;
Ricardo Ferreira		CO-001		EP-071; EP-081; EP-092; EP-117;
Ricardo Fonseca		EP-150		EP-126; EP-145; EP-150
Ricardo Maré	CO-069; EP-151		Sara Parreira	EP-005; EP-006; EP-097
Ricardo Martins	CO-088; EP-088		Sara Pimentel	CO-023
Ricardo Matias		CO-062	Sara Varanda	CO-066; EP-052; EP-063
Ricardo Ribeiro		EP-150	Sérgio Brito	EP-072
Ricardo Soares Dos Reis		EP-056	Sérgio Castro	CO-033; CO-037; EP-161
Ricardo Soares-Dos-Reis	CO-032; CO-035; CO-036;		Sérgio Sousa	EP-140
	EP-093; EP-144; EP-158;		Simão Cruz	EP-030; EP-036; EP-051;
	EP-160			EP-105; EP-120; EP-145;
Ricardo Taipa	CO-012; CO-050; CO-083; CO-088;			EP-146; EP-150
	CO-092; EP-030; EP-128; EP-140;		Sira Nanthapisal	CO-084
	EP-141; EP-143; EP-151; EP-153		Slava Karolis	CO-029
Ricardo Varela	CO-038; CO-076; EP-082; EP-167		Smaranda Leu-Semenescu	CO-002
Ricardo Veiga		EP-016	Sofia Calado	EP-067
Rita Figueiredo		EP-083	Sofia Duarte	CO-009; EP-053
Rita Guerreiro		CO-084	Sofia Figueiredo	EP-173
Rita Machado	CO-013; CO-021; CO-025;		Sofia Grenho Rodrigues	EP-009; EP-011; EP-163
	CO-053; CO-054		Sofia Neves	CO-050
Rita Magriço		CO-032	Sofia Pinheiro	EP-015
Rita Martins	CO-005; CO-006; EP-081;		Sofia Queirós Xavier	CO-066
	EP-100; EP-120; EP-155		Sofia Reimão	EP-035
Rita Peleirão		EP-008; EP-084	Sofia Rocha	CO-085; EP-049; EP-050;
Rita Peralta	EP-005; EP-006; EP-012; EP-013			EP-052; EP-123; EP-125;
Rita Raimundo	CO-018; EP-034; EP-054;			EP-131
	EP-061; EP-108; EP-172		Sofia Rodrigues	EP-103
Rita Rodrigues	CO-014; CO-015; EP-124		Sofia Viamonte	CO-077
Rita Silva	CO-009; CO-080; EP-053		Sónia Batista	CO-040; CO-045; CO-046;
Rita Simões		EP-174		CO-048; CO-076; EP-058;
Rodrigo Palhas Vieira		EP-039; EP-149		EP-094
Rosa Lobato	CO-069; EP-164; EP-165		Sónia Figueiroa	CO-059; EP-008
Rosa Santos		CO-039	Soraia Vaz	EP-014; EP-148
Rosário Cunha		CO-084	Stefania Nannoni	CO-030; CO-003
Rúben Dos Reis Maia		EP-144	Stuart Cook	CO-042; EP-085
Rúben Maia		EP-083	Susana Ferreira	EP-171
Ruben Rocha		CO-007	Susana Oliveira	EP-092
Rui Araújo		EP-024	Susana Pereira	EP-025

---

Susana Pinto	CO-070
Susana Silva	EP-042
Tânia Choupina	EP-159
Tânia Moreira	EP-053
Taryn Youngstein	CO-084
Tatiana Pires	EP-058
Telma Santos	CO-069; CO-071
Teresa Barata	CO-069
Teresa Barata Silvério	CO-019; EP-109 ; EP-153
Teresa Carolina	EP-064; EP-065
Teresa Coelho	CO-072; EP-141; EP-12
Teresa Dias	EP-025
Teresa Mesquita	EP-072
Teresa Morganho	CO-069
Teresa Nunes	EP-059
Teresa Paíño	EP-053
Teresa Pinho E Melo	CO-034; EP-169
Teresa Temudo	CO-059
Thomas Leist	CO-042; EP-085
Tiago Barbosa	EP-159
Tiago Geraldes	EP-170
Tiago Gil Oliveira	CO-082
Tiago Gomes	CO-069
Tiago Gregório	CO-033; CO-037
Vanessa Almeida	EP-043
Vanessa Carvalho	CO-035
Vanessa Oliveira	CO-020; CO-083; CO-092; EP-090; EP-142; EP-156
Vanessa Silva	CO-010
Vanessa Slimani	CO-003
Vânia Almeida	CO-069
Vasco Sá Pinto	CO-012
Vasco Salgado	EP-071
Vera Espírito Santo	CO-018; EP-108
Vera Espírito-Santo	EP-054; EP-172
Vera Montes	EP-139
Verónica Cabreira	EP-026; EP-076; EP-077; EP-143
Victoire Salkin-Goux	CO-002; CO-003
Vítor Tedim Cruz	EP-027; EP-175; EP-176
Xavier Montalban	CO-042



## Reunião da Primavera GEEM 2018

A caminho da personalização?

Novas perspectivas no tratamento e monitorização na esclerose múltipla centradas no doente

18 e 19 de Maio 2018 | Hotel Curia Palace

### PROGRAMA

#### Sexta-feira, 18 de Maio de 2018

##### 15h15 ABERTURA DA REUNIÃO / OPENING

##### 15h30 Comunicações orais livres / Free communications

Moderadores / Chairs: Dra. Sandra Perdigão (Serviço de Neurologia, Hospital de Viana do Castelo /Neurology Service, Viana do Castelo Hospital) e / and Dr. Filipe Correia (Serviço de Neurologia, Unidade de Saúde Local, Matosinhos/ Neurology Service, Local Health Unit, Matosinhos)

##### CL01 BASES PARA UM REGISTO DINÂMICO DE DOENTES COM ESCLEROSE MÚLTIPLA VISANDO CUIDADOS MAIS PERSONALIZADOS

Mário Veloso<sup>1</sup>  
1 - ARN-LDA, Lisboa

##### CL02 NATALIZUMAB EXTENDED INTERVAL DOSING (EID) IS ASSOCIATED WITH A SIGNIFICANT REDUCTION IN PROGRESSIVE MULTIFOCAL LEUKOENCEPHALOPATHY (PML) RISK COMPARED WITH STANDARD INTERVAL DOSING (SID) IN THE TOUCH® PRESCRIBING PROGRAM

Lana Zhovtis Ryerson<sup>1</sup>; John Foley<sup>2</sup>; Ih Chang<sup>3</sup>; Ilya Kister<sup>1</sup>; Gary Cutter<sup>4</sup>; Ryan Metzger<sup>5</sup>; Judith Goldberg<sup>1</sup>; Xiaochun Li<sup>1</sup>; Evan Riddle<sup>3</sup>; Karen Smirnakis<sup>3</sup>; Bei Yu<sup>3</sup>; Zheng Ren<sup>3</sup>; Christophe Hotermans<sup>3</sup>; Pei-Ran Ho<sup>3</sup>; Nolan Campbell<sup>3</sup>  
1 - Department of Neurology, NYU Langone Health; 2 - Rocky Mountain Multiple Sclerosis Clinic; 3 - Biogen;

4 - University of Alabama at Birmingham; 5 - Rocky Mountain Multiple Sclerosis Research Group

##### CL03 ANÁLISE DA ADESAO À TERAPÉUTICA EM DOENTES COM ESCLEROSE MÚLTIPLA COM RECURSO À VERSÃO PORTUGUESA DO BRIEF MEDICATION QUESTIONNAIRE -ESPECÍFICO

Cátia Abrantes<sup>1</sup>; Pedro Cardoso<sup>1</sup>; Ângela Timóteo<sup>1</sup>; José Vale<sup>1</sup>; Miriam Capoulas<sup>1</sup>; Tiago Lobo<sup>1</sup>; Cláudia Santos<sup>1</sup>  
1 - Hospital Beatriz Ângelo, Loures

##### CL04 CAUSAS DE INTERNAMENTO EM DOENTES COM ESCLEROSE MÚLTIPLA

Carolina Maia<sup>1</sup>; Andreia Costa<sup>1,2</sup>; Maria José Sá<sup>1,3</sup>; Pedro Abreu<sup>1,2</sup>  
1 - Serviço de Neurologia do Centro Hospitalar Universitário São João, Porto; 2 - Departamento de Neurociências Clínicas e Saúde Mental da Faculdade de Medicina da Universidade do Porto; 3- Faculdade de Ciências da Saúde, Universidade Fernando Pessoa, Porto

##### CL05 A INFLUÊNCIA DA MENOPAUSA NO CURSO DA ESCLEROSE MÚLTIPLA

Filipa Ladeira<sup>1</sup>; Manuel Salavisa<sup>1</sup>; André Caetano<sup>1</sup>; Raquel Barbosa<sup>1</sup>; Francisca Sá<sup>1</sup>; Ana Sofia Correia<sup>1</sup>  
1 - Hospital de Egas Moniz, Centro Hospitalar de Lisboa Ocidental, Lisboa

##### CL06 PERSONALIZAÇÃO DA ATIVIDADE CLÍNICA EM ESCLEROSE MÚLTIPLA ATRAVÉS DO USO DE "PATIENT REPORTED OUTCOMES"

Mário Veloso<sup>1</sup>  
1 - ARN-LDA; Lisboa

##### CL07 CARACTERIZAÇÃO SOCIODEMOGRÁFICA DE DOENTES COM DOENÇAS DO ESPECTRO DA NEUROMIELITE ÓPTICA – A COORTE DO HOSPITAL DE SÃO JOÃO

Ana Luísa Rocha<sup>1,2</sup>; Daniela Ferro<sup>1,2</sup>; David Costa<sup>1</sup>; Teresa Mendonça<sup>1</sup>; Joana Guimarães<sup>1,2</sup>; Maria José Sá<sup>1,3</sup>; Pedro Abreu<sup>1,2</sup>  
1 -Serviço de Neurologia, Hospital de São João; 2 - Departamento de Neurociências e Saúde Mental da Faculdade de Medicina da Universidade do Porto; 3 - Faculdade de Ciências da Saúde, Hospital Fernando Pessoa

##### 16h45 Pausa para café / Coffee-break

##### 17h00 Comunicações orais EMin (Esclerose Múltipla para Internos de Neurologia) com o apoio da Biogen EMin communications (MS for Neurology Residents Program) sponsored by Biogen

Moderadores / Chairs: Prof. Dra. Maria José Sá (Serviço de Neurologia, Centro Hospitalar de São João, Porto/ Neurology Service, São João Hospital Center, Porto) e / and Dr. José Vale (Serviço de Neurologia, Hospital Beatriz Ângelo, Loures / Neurology Service, Beatriz Ângelo Hospital, Loures)

##### EM01 TYSAFTER: AFTER NATALIZUMAB – NOW WHAT? - A MULTICENTER, NON-INTERVENTIONAL STUDY TO EVALUATE THE DISEASE ACTIVITY IN MULTIPLE SCLEROSIS AFTER WITHDRAWAL OF NATALIZUMAB IN THE REAL LIFE SETTING IN PORTUGAL

Filipa Ladeira<sup>1</sup>; Luís Braz<sup>2</sup>; Paula Salgado<sup>3</sup>; Soraia Vaz<sup>4</sup>; Lia Leitão<sup>5</sup>; Catarina Félix<sup>6</sup>; Carlos Capela<sup>4</sup>  
1 - Neurology Department, Hospital de Egas Moniz, Centro Hospitalar de Lisboa Ocidental, Lisbon, Portugal; 2 - Neurology Department, Centro Hospitalar de São João, Oporto, Portugal; 3 - Neurology Department, Hospital Geral



de Santo António, Centro Hospitalar do Porto, Oporto, Portugal; 4 - Neurology Department, Hospital Santo António dos Capuchos, Centro Hospitalar de Lisboa Central, Lisbon, Portugal 5 -Neurology Department, Hospital Prof. Doutor. Fernando da Fonseca, Amadora, Portugal; 6 - Neurology Department, Hospital de Faro, Centro Hospitalar e Universitário do Algarve, Faro, Portugal

**EM02 ESTUDO PREGNIMS: Pregnancy outcomes in Portuguese Women with Multiple Sclerosis.**

Ana Novo<sup>1</sup>, Ary de Sousa<sup>2</sup>, Isabel Amorim<sup>3</sup>, José Nuno Alves<sup>4</sup>, Juliana Castelo<sup>5</sup>, Margarida Calejo<sup>6</sup>, Filipe Palavra<sup>7,8</sup>  
1 – Serviço de Neurologia, Centro Hospitalar e Universitário de Coimbra; 2 – Serviço de Neurologia, Centro Hospitalar de Lisboa Central; 3 – Serviço de Neurologia, Centro Hospitalar de Lisboa Norte; 4 – Serviço de Neurologia, Hospital de Braga; 5 – Serviço de Neurologia, Centro Hospitalar de Entre o Douro e Vouga; 6 – Serviço de Neurologia, Centro Hospitalar e Universitário do Porto; 7 – Centro de Desenvolvimento da Criança, Hospital Pediátrico, Centro Hospitalar e Universitário de Coimbra; 8 – Laboratório de Farmacologia e Terapêutica Experimental, Instituto de Investigação Biomédica e Clínica de Coimbra (iCBR), Faculdade de Medicina, Universidade de Coimbra.

**EM03 CLINICAL AND DEMOGRAPHIC FACTORS INFLUENCE ON MS DIAGNOSIS DELAY.**

Ana Aires<sup>1</sup>, Ariana Barros<sup>2</sup>, Célia Machado<sup>3</sup>, Diogo Fitas<sup>4</sup>, Gonçalo Caçõs<sup>5</sup>, Rui Predrosa<sup>2</sup>, João Cerqueira<sup>3,7</sup>, Sandra Perdigão<sup>4</sup>, Ana Martins da Silva<sup>5,8</sup>, Carlos Andrade<sup>5</sup>, José Vale<sup>9</sup>, Maria José Sá<sup>1,6</sup>  
1 - Neurology Department, Centro Hospitalar de São João, Portugal; 2 - Neurology Department, Centro Hospitalar de Lisboa Central, Portugal; 3 - Neurology Department, Hospital de Braga, Portugal; 4 - Neurology Department, Unidade Local de Saúde do Alto Minho, Portugal; 5 - Neurology Department, Centro Hospitalar do Porto, Portugal; 6 - Faculty of Health Sciences, University Fernando Pessoa, Porto; 7 -School of Health Sciences, University of Minho, Braga, Portugal; 8 - Unit for Multidisciplinary Research in Biomedicine, Institute of Biomedical Sciences Abel Salazar, University of Porto, Portugal; 9 - Neurology Department, Hospital Beatriz Ângelo

**EM04 EFFECT OF VASCULAR COMORBIDITIES ON DISABILITY PROGRESSION IN MULTIPLE SCLEROSIS: A PORTUGUESE MULTICENTRIC STUDY**

Ana Fonseca Arraiolos<sup>1</sup>, Ana Luísa Sousa<sup>2</sup>, Catarina Hoff Falcão de Campos<sup>3</sup>, Cláudia Marques Matos<sup>4</sup>, Mariana Coelho de Almeida Branco<sup>5</sup>, Pedro Leonardo da Costa Brás<sup>6</sup>, Ana Sofia Correia<sup>7</sup>  
1 - Hospital Beatriz Ângelo, 2 - Centro Hospitalar do Porto, 3 - Centro Hospitalar de Lisboa Norte, 4 - Centro Hospitalar de São João, 5 - Centro Hospitalar de Entre o Douro e Vouga, 6 - Centro Hospitalar de Lisboa Central, 7 - Centro Hospitalar de Lisboa Ocidental

**18h00 Apresentação Oficial do Projeto “Body Interact” com o apoio da Biogen “Body Interact” Project - official presentation sponsored by Biogen**

**Estará a tecnologia a mudar o Mundo da Saúde?**

Dra. Daniela Chaló (Serviço de Anestesiologia, Centro Hospitalar do Baixo Vouga, Aveiro / Anesthesiology Service, Centro Hospitalar do Baixo Vouga, Aveiro)

**Simulação Clínica em Tempo Real com Body Interact – um caso de EM**

Prof. Doutor João Cerqueira (Serviço de Neurologia, Hospital de Braga, Braga /Neurology Service, Braga Hospital, Braga)

**20h00 Jantar/Dinner**

**Sábado, 19 de Maio de 2018**

**09h00 Mesa redonda: Registos médicos nas doenças auto-imunes / Round Table: Medical registries in autoimmune diseases**

Moderadores / Chairs: Dra. Rita Simões (Serviço de Neurologia, Hospital Beatriz Ângelo, Loures / Neurology Service, Hospital Beatriz Ângelo, Loures) e / and Dr. Mário Veloso (Lisboa / Lisbon)

**“Observatoire Français de la Sclérose en Plaques” imaging group project**

Prof. Dr. Jean-Christophe Brisset

Observatoire Français de la Sclérose en Plaques - Service de Neurologie A, Hôpital Neurologique, GHE, Hospices Civils de Lyon, France

**A experiência da Reumatologia – projecto reuma.pt / Project Reuma.pt – the Rheumatology experience**

Dra. Cátia Duarte (Serviço de Reumatologia, Hospital Universitário de Coimbra; Sociedade Portuguesa de Reumatologia / Rheumatology Service, Coimbra University; Hospital Coimbra; Portuguese Rheumatology Society)

**A perspectiva do doente com Esclerose Múltipla / Multiple Sclerosis – the patient perspective**

Prof. Dr. Alexandre Silva

Sociedade Portuguesa de Esclerose Múltipla, Lisboa / Portuguese MS Society, Lisbon

**10h15 Pausa para café / Coffee-break**

- 10h40 Comunicações orais (casos clínicos) e Clube da Substância Branca / Clinical cases and “White matter club”**  
Moderadores / Chairs: Dra. Livia Sousa (Serviço de Neurologia, Hospital Universitário de Coimbra, Coimbra /Neurology Service, Coimbra University Hospital, Coimbra); Prof. Dra. Ana Martins da Silva (Serviço de Neurologia, Centro Hospitalar do Porto, Porto / Neurology Service, Porto Hospital Center, Porto) e / and Dr. Armando Morganho (Serviço de Neurologia, Hospital Nélío Mendonça, Madeira / Neurology Service, Nélío Mendonça Hospital, Madeira)
- CC01 DE TUMOR DA SÉRIE GLIAL A LESÃO INFLAMATÓRIA DESMIELINIZANTE TUMEFATIVA DE APRESENTAÇÃO NA GRAVIDEZ**  
Carlota Cunha<sup>1</sup>; Célia Pinheiro<sup>2</sup>; Cristina Ramos<sup>3</sup>; Ricardo Taipa<sup>4</sup>; Manuel Melo Pires<sup>4</sup>; Raquel Samões<sup>1</sup>; Ana Martins Silva<sup>1,5</sup>  
1 - Serviço de Neurologia do Hospital de Santo António, Centro Hospitalar do Porto; 2 - Serviço de Neurocirurgia, Centro Hospitalar do Porto; 3 - Serviço de Neurorradiologia do Hospital de Santo António, Centro Hospitalar do Porto; 4 - Unidade de Neuropatologia do Hospital de Santo António, Centro Hospitalar do Porto; 5 - Unidade Multidisciplinar de Investigação Biomédica, Instituto de Ciências Biomédicas Abel Salazar, Universidade do Porto
- CC02 ETIOLOGIA DE LESÕES EXPANSIVAS: DA SUSPEITA DE NEOPLASIA AO DIAGNÓSTICO DE DOENÇA DESMIELINIZANTE**  
Ana Gonçalves<sup>1</sup>; Maria Maia<sup>1</sup>; Manuela Mafra<sup>2</sup>; Ângela Timóteo<sup>1</sup>; Rita Simões<sup>1</sup>; José Vale<sup>1</sup>  
1 - Serviço de Neurologia, Hospital Beatriz Ângelo; 2 - Departamento de Anatomia Patológica, Hospital de Lisboa Central
- CC03 CEFALIA, ENCEFALOPATIA, ALTERAÇÕES DA MARCHA E ESFINCTERIANAS ASSOCIADAS A LESÕES DA SUBSTÂNCIA BRANCA À APRESENTAÇÃO: UM DESAFIO DIAGNÓSTICO.**  
Verónica Cabreira<sup>1,2</sup>; Carolina Lopes<sup>1,2</sup>; Ana Aires<sup>1,2</sup>; João Nuak<sup>3</sup>; Pedro Abreu<sup>1,2</sup>  
1 - Serviço de Neurologia do Centro Hospitalar Universitário São João, Porto; 2 - Departamento de Neurociências Clínicas e Saúde Mental da Faculdade de Medicina da Universidade do Porto; 3 - Serviço de Doenças Infecciosas do Centro Hospitalar Universitário São João, Porto
- CC04 ADEM NO IDOSO: APRESENTAÇÃO DE DOIS CASOS CLÍNICOS**  
Manuel Salavisa<sup>1</sup>; Filipa Ladeira<sup>1</sup>; Ana Sofia Correia<sup>1</sup>  
1 - Hospital Egas Moniz, Centro Hospitalar Lisboa Ocidental
- CC05 DIAGNÓSTICO INAUGURAL DE ESCLEROSE MÚLTIPLA FORMA SURTO-REMISSÃO AOS 73 ANOS**  
Ana Sardoeira<sup>1</sup>; Sara Duarte<sup>1</sup>; Carlos Andrade<sup>1</sup>; Ana Martins Da Silva<sup>1</sup>; Ernestina Santos<sup>1</sup>  
1 - Serviço de Neurologia, Centro Hospitalar do Porto
- CC06 UM DIAGNÓSTICO OSCURO DE LESÕES DA SUBSTÂNCIA BRANCA EM IDADE TARDIA**  
Daniela Ferro<sup>1,2</sup>; Carina Reis<sup>3</sup>; Joana Guimarães<sup>1,2</sup>  
1 - Serviço de Neurologia do Centro Hospitalar Universitário São João, Porto; 2 - Departamento de Neurociências Clínicas e Saúde Mental da Faculdade de Medicina da Universidade do Porto; 3 - Serviço de Neurorradiologia do Centro Hospitalar Universitário São João, Porto
- CC07 CADASIL E ESCLEROSE MÚLTIPLA**  
Carlota Cunha<sup>1</sup>; Sara Duarte<sup>1</sup>; Margarida Calejo<sup>1</sup>; Paula Salgado<sup>1</sup>; Andreia Bettencourt<sup>2,3</sup>; Rui Felgueiras<sup>1</sup>; Ernestina Santos<sup>1,2</sup>; Ana Martins Da Silva<sup>1,2</sup>  
1 - Serviço de Neurologia do Hospital de Santo António, Centro Hospitalar do Porto; 2 - Unidade Multidisciplinar de Investigação Biomédica, Instituto de Ciências Biomédicas Abel Salazar, Universidade do Porto; 3 - Laboratório de Imunogenética, Instituto de Ciências Biomédicas Abel Salazar, Universidade do Porto
- CC08 DISFUNÇÃO VESICAL COMO APRESENTAÇÃO ISOLADA DE ESCLEROSE MÚLTIPLA**  
Daniela Garcez<sup>1</sup>; Lia Leitão<sup>2</sup>; Teresa Pimentel<sup>1</sup>  
1 - Instituto Português de Oncologia de Lisboa; 2 - Hospital Professor Doutor Fernando Fonseca
- CC09 PSICOSE E DOENÇA DESMIELINIZANTE PRIMÁRIA DO SNC: UMA RELAÇÃO ETIOPATOGÉNICA CONTROVERSA**  
Lia Leitão<sup>1</sup>; Mariana Santos<sup>1</sup>; Inês Varregoso<sup>2</sup>; Daniela Garcez<sup>3</sup>; Sara Machado<sup>1</sup>; Vasco Salgado<sup>1</sup>  
1 - Hospital Prof. Doutor Fernando Fonseca EPE; 2 - Hospital Garcia de Orta EPE; 3 - Instituto Português de Oncologia de Lisboa
- CC10 DOENÇA DO ESPECTRO DA NEUROMIELITE ÓPTICA E VIH: DESAFIO DIAGNÓSTICO E TERAPÊUTICO**  
António Martins De Campos<sup>1</sup>; Helena Felgueiras<sup>1</sup>; Ana Filipa Geraldo<sup>1</sup>; Joana Nunes<sup>1</sup>; Pedro Carneiro<sup>1</sup>  
1 - Centro Hospitalar Vila Nova de Gaia/ Espinho
- CC11 EXPOSIÇÃO PROLONGADO A TOXICOS E ALTERAÇÃO DA SUBSTANCIA BRANCA**  
Adilson Marcolino<sup>1</sup>; José Manuel Dias da Costa<sup>2</sup>; Teresa Mendonça<sup>1</sup>
- CC12 RESOLUÇÃO DE ECZEMA CRÓNICO APÓS INÍCIO DE TERIFLUNOMIDA EM DOENTE COM ESCLEROSE MÚLTIPLA FORMA SURTO-REMISSÃO**  
Ana Sardoeira<sup>1</sup>; Joel Reis<sup>2</sup>; Madalena Sanches<sup>2</sup>; Ernestina Santos<sup>1</sup>  
1 - Serviço de Neurologia, Centro Hospitalar do Porto; 2 - Serviço de Dermatologia, Centro Hospitalar do Porto
- 12h00 Simpósio Merck – MAVENCLAD: Practicalities of an innovatively simple Selective Immune Reconstitution Therapy**
- Abertura e Moderação / Opening and Chair**  
Dra. Livia Sousa  
Serviço de Neurologia, Hospital Universitário de Coimbra, Coimbra / Neurology Service, Coimbra University Hospital, Coimbra
- MAVENCLAD: Practicalities of an innovatively simple Selective Immune Reconstitution Therapy**  
Prof. Dr. Thomas Muller  
Head of the Department of Neurology at St. Joseph Hospital Berlin-Weissensee, Germany

13h20 Almoço / Lunch

14h30 **Apresentação dos resultados dos projectos Bolsa de Investigação em Esclerose Múltipla (BIEM) em curso e/ou de novos projectos / Research Grant in Multiple Sclerosis (BIEM) projects results presentation and new project discussions MS basic science presentations**

**Investigação em Esclerose Múltipla – Comunicações Orais / Research in Multiple Sclerosis – Communications**

Moderadores / Chairs: Prof. Dra Fernanda Marques (Instituto de Investigação em Ciências da Vida e Saúde/Escola de Medicina, Universidade do Minho, Braga / Institute of Research in Life Sciences and Health, Minho University, Braga) e / and Prof. Dra. Joana Guimarães (Serviço de Neurologia, Centro Hospitalar de São João, Porto / Neurology Service, São João Hospital Center, Porto)

**ITEM01 BIOMARCADORES GENÉTICOS E EPIGENÉTICOS DE EVOLUÇÃO DE DOENÇA EM DOENTES PORTUGUESES COM ESCLEROSE MÚLTIPLA.**

Andreia Bettencourt<sup>1</sup>; Ernestina Santos<sup>2</sup>; Javier Ros<sup>3</sup>; Ana Aires<sup>4</sup>; Joana Guimarães<sup>4</sup>; Maria José Sá<sup>4</sup>; Inês Correia<sup>5</sup>; Livia Sousa<sup>5</sup>; João Ferreira<sup>6</sup>; João Sá<sup>6</sup>; Paulo Pinho Costa<sup>7</sup>; Berta Silva<sup>1</sup>; Ana Martins Da Silva<sup>2</sup>

1 - Instituto de Ciências Biomédicas Abel Salazar; 2 - Centro Hospitalar do Porto-Hospital de Santo António (CHP-HSA); 3 - Unidade Local de Saúde da Guarda; 4 - Centro Hospitalar São João; 5 - Centro Hospitalar e Universitário de Coimbra; 6 - Centro Hospitalar Lisboa Norte (CHLN); 7 - Instituto Nacional De Saúde Dr Ricardo Jorge (INSA).

**ITEM02 IMPACT OF DIMEHTYLFUMARATE (BG0012) ON COGNITIVE DYSFUNCTION AND ITS CORRELATES IN THE EAE MOUSE MODEL**

Sofia P Neves<sup>1</sup>; Cristina Mota<sup>1</sup>; Susana Monteiro<sup>1</sup>; Ana Luisa Sousa<sup>1</sup>; Fernanda Marques<sup>1</sup>; João José Cerqueira<sup>1</sup>

1 - Instituto de Investigação em Ciências da Vida e Saúde, Escola de Medicina

**ITEM03 \$100B BLOCKADE PREVENTS EX VIVO DEMYELINATION AND AMELIORATES EAE CLINICAL SCORE**

Catarina Barros<sup>1</sup>; Pedro Pascoal<sup>1</sup>; Gisela Santos<sup>1</sup>; Andreia Barateiro<sup>1</sup>; Raquel Freitas<sup>2</sup>; Dora Brites<sup>1</sup>; Luis Graça<sup>2</sup>; Adelaide Fernandes<sup>1</sup>

1 - Neuron-Glia Biology in Health and Disease, Research Institute for Medicines (iMed.Ulisboa), Faculty of Pharmacy, Universidade de Lisboa, Portugal; 2 - Instituto de Medicina Molecular, Faculdade de Medicina, Universidade de Lisboa, Portugal

**ITEM04 VALIDAÇÃO INICIAL DO NEUROFILAMENTO DE CADEIA LEVE NO LÍQUOR COMO BIOMARCADOR DE ESCLEROSE MÚLTIPLA NUMA COORTE PORTUGUESA**

Ricardo Soares Dos Reis<sup>1</sup>; Daniela Ferro<sup>1</sup>; Lucinda Sequeira<sup>1</sup>; João Bettencourt Relvas<sup>2</sup>; Inês Mendes-Pinto<sup>3</sup>; Joana Guimarães<sup>1</sup>; Maria José Sá<sup>1</sup>

1 - Serviço de Neurologia, Centro Hospitalar de São João; 2 - Instituto de Investigação e Inovação em Saúde (I3S), Universidade do Porto; 3 - Laboratório Ibérico Internacional de Nanotecnologia (INL)

**ITEM05 ASTROCYTIC TRANSCRIPTOMIC ANALYSIS IN A MULTIPLE SCLEROSIS MICE MODEL**

Sofia P. Das Neves<sup>1,2</sup>; João J. Cerqueira<sup>1,2,3</sup>; Rita O. Teodoro<sup>4</sup>; Fernanda Marques<sup>1,2</sup>

1 - Life and Health Sciences Research Institute (ICVS), School of Medicine; 2 - ICVS/3B's – PT Government Associate Laboratory; 3 - Clinical Academic Center - Braga; 4 - CEDOC, NOVA Medical School, Faculdade de Ciências Médicas, Universidade NOVA de Lisboa

**ITEM06 LIPOCALIN-2 PRESENTS AN IMMUNOMODULATOR ROLE IN A MULTIPLE SCLEROSIS ANIMAL MODEL**

Sofia P. Das Neves<sup>1,2</sup>; Cláudia Serre-Miranda<sup>1,2</sup>; Joana A. Palha<sup>1,2</sup>; Nuno Sousa<sup>1,2,3</sup>; João J. Cerqueira<sup>1,2,3</sup>; Margarida Correia-Neves<sup>1,2</sup>; Fernanda Marques<sup>1,2</sup>

1 - Life and Health Sciences Research Institute (ICVS), School of Medicine, University of Minho; 2 - ICVS/3B's – PT Government Associate Laboratory; 3 - Clinical Academic Center - Braga

15h45 Pausa para café / Coffee-break

16h00 **Mesa redonda: Novas tecnologias no apoio ao doente com Esclerose Múltipla / Round Table: New technologies to support MS patients**

Moderadores / Chairs: Dra. Cândida Barroso (Serviço de Neurologia, Hospital de Vila Franca de Xira / Neurology Service, Vila Franca de Xira Hospital, Vial Franca de Xira) e / and Dr. João Gabriel (Serviço de Neurologia, Centro Hospitalar Trás-os-Montes e Alto Douro, Vila Real / Neurology Service, Trás-os-Montes e Alto Douro Hospital Center, Vila Real)

**Avaliação cognitiva longitudinal de doentes com Esclerose Múltipla / Longitudinal cognitive evaluation in MS patients.**

Dr. Luís Ruano

Serviço de Neurologia, Hospital de Santa Maria da Feira / Neurology Service, Santa Maria da Feira Hospital, Santa Maria da Feira

**Integração de novas tecnologias na consulta de Esclerose Múltipla / New technologies integration in the MS outpatient clinic.**

Dra. Anja Dillenseger

Multiple Sklerose Zentrum am Zentrum für klinische Neurowissenschaften, Neurologische Uniklinik, Dresden, Deutschland [Germany]

**Monitorização remota dos doentes com esclerose múltipla – “Floodlight project” com o apoio da Roche / Remote monitoring of MS patients the “Floodlight project” sponsored by Roche**

Prof. Dr. Johan van Beek

Senior Director, Global PDMA, Roche

**17h10 Assembleia Geral / General Assembly**

**17h30 ENCERRAMENTO DA REUNIÃO / CLOSURE**

**VENCEDORES PRÉMIO BAYER Reunião de Primavera do GEEM 2018**

**Melhor Comunicação Oral (Caso clínico)**

**CC07 CADASIL E ESCLEROSE MÚLTIPLA**

Carlota Cunha<sup>1</sup>; Sara Duarte<sup>1</sup>; Margarida Calejo<sup>1</sup>; Paula Salgado<sup>1</sup>; Andreia Bettencourt<sup>2,3</sup>; Rui Felgueiras<sup>1</sup>; Ernestina Santos<sup>1,2</sup>; Ana Martins Da Silva<sup>1,2</sup>

1 - Serviço de Neurologia do Hospital de Santo António, Centro Hospitalar do Porto; 2 - Unidade Multidisciplinar de Investigação Biomédica, Instituto de Ciências Biomédicas Abel Salazar, Universidade do Porto; 3 - Laboratório de Imunogenética, Instituto de Ciências Biomédicas Abel Salazar, Universidade do Porto

**Melhor Comunicação Oral Livre**

**CL04 CAUSAS DE INTERNAMENTO EM DOENTES COM ESCLEROSE MÚLTIPLA**

Carolina Maia<sup>1</sup>; Andreia Costa<sup>1,2</sup>; Maria José Sá<sup>1,3</sup>; Pedro Abreu<sup>1,2</sup>

1 - Serviço de Neurologia do Centro Hospitalar Universitário São João, Porto; 2- Departamento de Neurociências Clínicas e Saúde Mental da Faculdade de Medicina da Universidade do Porto; 3- Faculdade de Ciências da Saúde, Universidade Fernando Pessoa, Porto

## COMUNICAÇÕES ORAIS LIVRES

### CL01 BASES PARA UM REGISTO DINÂMICO DE DOENTES COM ESCLEROSE MÚLTIPLA VISANDO CUIDADOS MAIS PERSONALIZADOS

Mário Veloso<sup>1</sup>

1 - ARN-LDA, Lisboa

**Introdução:** O propósito dum registo, de base clínica, deverá ser orientado para o estudo e avaliação da população alvo tanto de forma agregada como individualmente, numa perspectiva de melhoria contínua dos cuidados prestados aos doentes. Os dados armazenados deverão proporcionar, em tempo real, informação útil para melhor caracterização da evolução clínica do doente individual, por exemplo através da comparação com conjuntos de doentes similares e/ou com descrições na literatura.

**Objectivos:** Desenvolver uma plataforma informática demonstrando o conceito dum registo informático orientado para uma avaliação dinâmica dos doentes com esclerose múltipla.

**Métodos:** Para a implementação da plataforma foram utilizadas “ferramentas” de código aberto: base de dados MySQL, servidor da aplicação em PHP e páginas web de acesso em HTML e javascript. Os dados retrospectivos de 50 doentes anonimizados, com pelo menos 10 anos de evolução da doença, foram introduzidos usando esta aplicação. Procurou-se um equilíbrio entre a quantidade de dados a introduzir e as funcionalidades proporcionadas pelo sistema.

**Resultados:** O conceito é demonstrado através duma versão preliminar da plataforma informática que incorpora já algumas das funcionalidades clínicas projetadas, nomeadamente: apresentação de gráficos de previsão prognóstica com base em dados clínicos e paraclínicos (líquor e ressonância) no início da doença e ao longo da sua evolução; registo de visitas médicas, surtos, dados de ressonância e terapêuticas; comparações do doente individual com conjuntos de doentes similares (e.g. género, idade de início, duração da doença, bandas oligoclonais no líquor, número de lesões na ressonância inicial e pontuação de BREMSO) registados na base de dados, bem como o acesso a resultados reportados pelos doentes: MSIS-29, PDDS, TSQM, MFIS-5, BLCS, PDQ-5 ou EuroQol-5D-5L.

**Conclusões:** Acreditamos que o presente sistema demonstra, na prática, as suas potencialidades para o estudo da doença e avaliação e monitorização do doente individual, em tempo real e, simultaneamente, satisfazer necessidades clínicas.

### CL02 NATALIZUMAB EXTENDED INTERVAL DOSING (EID) IS ASSOCIATED WITH A SIGNIFICANT REDUCTION IN PROGRESSIVE MULTIFOCAL LEUKOENCEPHALOPATHY (PML) RISK COMPARED WITH STANDARD INTERVAL DOSING (SID) IN THE TOUCH® PRESCRIBING PROGRAM

Lana Zhovtis Ryerson<sup>1</sup>; John Foley<sup>2</sup>; Ih Chang<sup>3</sup>; Ilya Kister<sup>1</sup>; Gary Cutter<sup>4</sup>; Ryan Metzger<sup>5</sup>; Judith Goldberg<sup>1</sup>; Xiaochun Li<sup>1</sup>; Evan Riddle<sup>3</sup>; Karen Smirnakis<sup>3</sup>; Bei Yu<sup>3</sup>; Zheng Ren<sup>3</sup>; Christophe Hotermans<sup>3</sup>; Pei-Ran Ho<sup>3</sup>; Nolan Campbell<sup>3</sup>

1 - Department of Neurology, NYU Langone Health; 2 - Rocky Mountain Multiple Sclerosis Clinic; 3 - Biogen; 4 - University of Alabama at Birmingham; 5 - Rocky Mountain Multiple Sclerosis Research Group

**Introdução:** Natalizumab, approved for 300 mg intravenous every-4-weeks dosing, is associated with PML risk. Prior studies have been inconclusive regarding EID's impact on PML risk. The US REMS program (TOUCH) offers the largest data source that can inform on PML risk in patients on EID.

**Objectivos:** To determine whether natalizumab EID is associated with reduced PML risk compared with SID.

**Metodologia:** Investigators developed SID and EID definitions and finalized the statistical analysis plan while blinded to PML events. Average dosing intervals (ADIs) were  $\geq 3$  to  $< 5$  weeks for SID and  $> 5$  to  $\leq 12$  weeks for EID. The primary analysis assessed ADI in the last 18 months of infusion history. The secondary analysis identified any prolonged period of EID in the infusion history. The tertiary analysis assessed ADI over the full infusion history. Only anti-JC virus antibody positive (JCV Ab+) patients with dosing intervals  $\geq 3$  to  $\leq 12$  weeks were included. EID and SID PML hazard ratios (HRs) were compared using adjusted Cox regression models and Kaplan-Meier estimates.

**Resultados:** Analyses included 13,132 SID and 1988 EID patients (primary), 15,424 SID and 3331 EID patients (secondary), and 23,168 SID and 815 EID patients (tertiary). In primary analyses, ADI (days) was 30 for SID and 37 for EID; median exposure (months) was 44 for SID and 59 for EID. Most EID patients had  $> 2$  years SID treatment prior to EID. The PML HR (95% confidence interval) was 0.06 (0.01-0.22;  $P < 0.001$ ) for primary and 0.12 (0.05-0.29;  $P < 0.001$ ) for secondary analyses (both in favor of EID); no EID PML cases were observed in tertiary analyses (Kaplan-Meier log-rank test  $P = 0.02$ ).

**Conclusões:** In JCV Ab+ patients, natalizumab EID is associated with a clinically and statistically significant reduction in PML risk as compared with SID. As TOUCH does not collect effectiveness data, further studies are needed.

### CL03 ANÁLISE DA ADESÃO À TERAPÊUTICA EM DOENTES COM ESCLEROSE MÚLTIPLA COM RECURSO À VERSÃO PORTUGUESA DO BRIEF MEDICATION QUESTIONNAIRE -ESPECÍFICO

Cátia Abrantes<sup>1</sup>; Pedro Cardoso<sup>1</sup>; Ângela Timóteo<sup>1</sup>; José Vale<sup>1</sup>; Miriam Capoulas<sup>1</sup>; Tiago Lobo<sup>1</sup>; Cláudia Santos<sup>1</sup>

1 - Hospital Beatriz Ângelo, Loures

**Introdução:** A percepção da doença pelo doente com Esclerose Múltipla (EM) e o cumprimento das recomendações da equipa de saúde influenciam a adesão e, consequentemente, a efectividade terapêutica.

**Objectivos:** Análise exploratória da adesão à terapêutica em doentes com EM surto-remissão seguidos no Hospital Beatriz Ângelo através do Brief Medication Questionnaire (BMQ) -Específico. Este questionário está validado para a população portuguesa, sendo útil na avaliação das crenças dos doentes e da associação destas com a falta de adesão ao tratamento.

**Metodologia:** Foram analisadas as datas de cedência da terapêutica através do programa informático de dispensa e feitas as correlações com os BMQ realizados em dois momentos (Junho/2017 e Janeiro/2018). Foram incluídos 79 doentes com BMQ e dados de adesão validados. A taxa de adesão da amostra foi de 1,00 (DP de 0,108, IC 95%). Foram analisados cinco subgrupos: naïve (A, n=5); 1ª linha que mantiveram tratamento (B, n=37); ensaio clínico (C, n=3); alteração terapêutica em 1ª linha (D, n=21); doentes 2ª linha (E, n=13).

**Resultados:** Da correlação BMQ vs. taxa de adesão, verifi-

cou-se que os doentes com más taxas de adesão (<0,9 e >1,1) têm um score de BMQ médio mais baixo que os doentes dentro do intervalo ideal de adesão (0,9-1,1), -0,47 vs 2,52 respetivamente ( $p<0,05$ ). Nos grupos B e D, parece existir uma correlação positiva entre o BMQ e a taxa de adesão.

Entre vias oral e injetável não se observaram diferenças significativas no BMQ ( $p=0,75$ ) nem na taxa de adesão ( $p=0,93$ ).

**Conclusões:** O BMQ parece ser um instrumento útil para avaliar a adesão ao tratamento. Apesar da reduzida dimensão da amostra os doentes sem alteração terapêutica e atualmente em 1ª linha, parecem apresentar correlações mais significativas entre BMQ e taxa de adesão. Não se verificou diferença de adesão medida ou estimada entre doentes a realizar terapêutica oral vs injetável.

## CL04 CAUSAS DE INTERNAMENTO EM DOENTES COM ESCLEROSE MÚLTIPLA

Carolina Maia<sup>1</sup>; Andreia Costa<sup>1,2</sup>; Maria José Sá<sup>1,3</sup>; Pedro Abreu<sup>1,2</sup>  
1 - Serviço de Neurologia do Centro Hospitalar Universitário São João, Porto; 2- Departamento de Neurociências Clínicas e Saúde Mental da Faculdade de Medicina da Universidade do Porto; 3- Faculdade de Ciências da Saúde, Universidade Fernando Pessoa, Porto

**Introdução:** Há um conhecimento limitado sobre o internamento na atualidade na população com esclerose múltipla (EM).

**Objectivos:** O objetivo deste estudo foi determinar as causas e os resultados do internamento, num coorte de base hospitalar, de doentes com EM.

**Metodologia:** Realizou-se uma revisão retrospectiva dos registos clínicos de todos os doentes internados no nosso Centro, entre agosto de 2009 e julho de 2015, excluindo aqueles sem diagnóstico prévio estabelecido.

**Resultados:** Foram incluídos 308 internamentos, representando um total de 155 doentes (mulheres, 67,5%). A idade mediana no internamento foi 47 [âmbito interquartil (AIQ): 39-59] anos, com duração mediana da doença de 12 (AIQ: 7-15) anos. A causa mais comum de internamento foi doenças infecciosas (22,1%). As seguintes causas mais comuns foram surto de EM (12,7%) e bexiga neurogénica (11%). A mediana do tempo de internamento para todos os doentes foi de 5 (AIQ: 2-10) dias e o subtipo progressivo de EM teve períodos de internamento mais longos do que a EM surto-remissão. A admissão em Unidade de Cuidados Intensivos (UCI) ocorreu em 23 casos (7,5%) e foi associada a maior mortalidade e tempo de internamento. Dos 308 internamentos, 9 (2,9%) resultaram em morte.

**Conclusões:** As infeções são a causa mais comum de internamento no nosso estudo, embora os surtos de EM ou as complicações relacionadas com a doença continuem a ser causas significativas de morbilidade.

## CL05 A INFLUÊNCIA DA MENOPAUSA NO CURSO DA ESCLEROSE MÚLTIPLA

Filipa Ladeira<sup>1</sup>; Manuel Salavisa<sup>1</sup>; André Caetano<sup>1</sup>; Raquel Barbosa<sup>1</sup>; Francisca Sá<sup>1</sup>; Ana Sofia Correia<sup>1</sup>  
1 - Hospital de Egas Moniz, Centro Hospitalar de Lisboa Ocidental, Lisboa

**Introdução:** Sabe-se que as variações hormonais influenciam o curso da esclerose múltipla (EM), relacionando-se com flutuações na actividade da doença ao longo da gravidez e diferenças no prognóstico de acordo com o género. No entanto, o impacto da menopausa no curso da doença é desconhecido.

**Objectivos:** Pretendemos avaliar o impacto da menopausa do curso da EM, incluindo na actividade clínico-imagiológica e progressão de incapacidade.

**Metodologia:** Foi conduzido um estudo longitudinal incluindo todas as mulheres seguidas no nosso centro, com idade superior a 44 anos (de acordo com a idade média da menopausa 45-55), com status pós-menopausa, com diagnóstico de esclerose múltipla e um período de seguimento após menopausa de pelo menos 1 ano. Foram colhidos dados relativos ao timing e circunstâncias da menopausa e a realizada comparação de outcomes clínicos e imagiológicos pré e pós-menopausa através do teste de Wilcoxon ou McNemar. Tendo em conta que outros factores poderiam influenciar os outcomes pós-menopausa, nomeadamente desenvolvimento de comorbilidades no período de estudo e alterações da terapêutica imunomoduladora, foi repetida a mesma análise nos subgrupos de doentes sem estes factores.

**Resultados:** Foram incluídas 37 mulheres, com idade média de 49.8 ( $\pm 4.06$ ) anos na análise. No pós-menopausa observou-se uma redução da taxa anualizada de surtos (TAS) de  $0.37 \pm 0.35$  pré-menopausa vs  $0.08 \pm 0.18$  pós-menopausa,  $p < 0.001$ . A taxa de progressão de EDSS manteve-se estável durante a transição para a menopausa ( $0.13 \pm 0.24$  pontos/ano no pré-menopausa vs  $0.13 \pm 0.18$  no pós-menopausa,  $p=0.935$ ). Nos 19 doentes com parâmetros imagiológicos disponíveis para análise não foram registadas diferenças estatisticamente significativas após menopausa. Os resultados descritos persistiram no subgrupo de pacientes sem alterações da terapêutica imunomoduladora ou comorbilidades diagnosticadas durante o período de observação.

**Conclusões:** Na nossa amostra, a menopausa associou-se a uma redução da TAS, e à estabilização da taxa de progressão da incapacidade.

## CL06 PERSONALIZAÇÃO DA ATIVIDADE CLÍNICA EM ESCLEROSE MÚLTIPLA ATRAVÉS DO USO DE "PATIENT REPORTED OUTCOMES"

Mário Veloso<sup>1</sup>  
1 - ARN-LDA; Lisboa

**Introdução:** Existe, em vários países, uma utilização crescente dos chamados "Patient Reported Outcomes" (PROs) com o intuito de complementarem as avaliações tradicionais na investigação e prática médicas através de relatos dos próprios doentes da sua situação clínica. O recurso a PROs com questionários normalizados tem proliferado em múltiplos domínios clínicos, nomeadamente na oncologia, tendo sido reportada uma melhoria na gestão de sintomas, da qualidade de vida e da sobrevivência, bem como aumento de satisfação dos doentes e até dos médicos.

**Objectivos:** Desenvolver uma aplicação eletrónica de fácil utilização possibilitando o uso generalizado de PROs por doentes com esclerose múltipla (EM).

**Metodologia:** Foi selecionado um conjunto de PROs que permitisse traduzir o estado de saúde do doente com EM, sob diversas perspetivas, procurando um equilíbrio entre a quantidade de dados a processar e o tempo necessário e facilidade de utilização. A aplicação, denominada MS-PROs foi desenvolvida em HTML e javascript.

**Resultados:** A aplicação MS-PROs, a disponibilizar num sítio da internet, possibilita a elaboração e impressão dum relatório resumindo o estado de saúde do doente num dado momento, em função dos questionários preenchidos pelo doente, idealmente todos. A versão atual inclui os seguintes questionários

nários: Patient Determined Disease Steps(PDDS), Treatment Satisfaction Questionnaire(TSQM), Multiple Sclerosis Impact Scale(MSIS-29), Fatigue Impact Scale(MFIS-5), Bladder Control Scale(BLCS), Perceived Deficits Questionnaire 5 item(PDQ-5) e EuroQoL-5D-5l (EQ-5D). Tal relatório poderá ser entregue, caso o doente assim o entenda, ao seu neurologista assistente.

**Conclusões:** A utilização de questionários normalizados permite a obtenção de informação quantitativa sobre variados parâmetros funcionais e/ou da qualidade de vida do doente, bem como do seu grau de satisfação face a tratamentos instituídos, deste modo possibilitando ao clínico uma visão mais abrangente do real estado de saúde e, eventualmente, da própria evolução da doença ao longo do tempo.

## CL07 CARACTERIZAÇÃO SOCIODEMOGRÁFICA DE DOENTES COM DOENÇAS DO ESPECTRO DA NEUROMIELITE ÓPTICA – A COORTE DO HOSPITAL DE SÃO JOÃO

Ana Luísa Rocha<sup>1,2</sup>; Daniela Ferro<sup>1,2</sup>; David Costa<sup>1</sup>; Teresa Mendonça<sup>1</sup>; Joana Guimarães<sup>1,2</sup>; Maria José Sá<sup>1,3</sup>; Pedro Abreu<sup>1,2</sup>  
1 -Serviço de Neurologia, Hospital de São João; 2 - Departamento de Neurociências e Saúde Mental da Faculdade de Medicina da Universidade do Porto; 3 - Faculdade de Ciências da Saúde, Hospital Fernando Pessoa

**Introdução:** As doenças do espectro da neuromielite óptica (NMOSD) são patologias desmielinizantes raras do sistema nervoso central. Existem vários estudos de caracterização sociodemográfica na esclerose múltipla (EM), mas são raros na NMOSD, embora sejam importantes para avaliar o impacto da doença e possibilidades de melhoria, nomeadamente apoio social.

**Objectivos:** Caracterização sociodemográfica dos doentes com NMOSD com seguimento atual no nosso centro.

**Metodologia:** Entrevista com aplicação de questionário de dados sociodemográficos (familiares, laborais, económicos e de apoios sociais).

**Resultados:** Foram incluídos 12 dos 15 doentes em seguimento atualmente (total do centro: 22), 9 mulheres, média de idade de início dos sintomas 38,5 anos (variação 4-64), naturais do Porto (7), Aveiro (2), Braga (1), Viseu (1) e Guarda (1). Três doentes são solteiros, os restantes casados. Seis têm ensino básico, 3 ensino secundário e 3 ensino superior. Profissionalmente, 2 são especialistas de profissões intelectuais/científicas, 2 técnicos/profissionais de nível intermédio, 2 administrativos, 2 trabalhadores dos serviços pessoais/proteção e segurança/vendedores, 1 operador de instalações e máquinas/trabalhador da montagem e 3 trabalhadores não qualificados; 5 estão empregados, 1 desempregado, 5 reformados (3 por invalidez) e 1 de baixa médica. Média de pessoas no agregado familiar: 2,8 (variando entre pais, cônjuge e/ou filhos). Rendimento médio do agregado: inferior ao salário mínimo nacional (SMN) em 25%, entre 1-2 SMN em 25%, entre 2-3 SMN em 25% e superior a 3 SMN nos restantes 25%. Um doente recebe complemento por dependência, 1 frequente centro de dia e 3 têm serviço de apoio domiciliário.

**Conclusões:** A NMOSD é uma doença potencialmente incapacitante, com grande impacto pessoal e social. Apresentamos um estudo exploratório para a caracterização sociodemográfica dos doentes com NMOSD, o primeiro em Portugal. Os resultados vão de encontro a estudos prévios no âmbito da EM no impacto negativo na empregabilidade; na maritalidade, alguns estudos em EM mostraram um impacto negativo, não detetado nesta amostra.

## COMUNICAÇÕES ORAIS E APRESENTAÇÕES ORAIS DOS TRABALHOS DO CURSO ESCLE-ROSE MÚLTIPLA PARA INTERNOS DE NEUROLOGIA (EMIN)

### EM01 TYSALTER: AFTER NATALIZUMAB – NOW WHAT? - A MULTICENTER, NON-INTERVENTIONAL STUDY TO EVALUATE THE DISEASE ACTIVITY IN MULTIPLE SCLEROSIS AFTER WITHDRAWAL OF NATALIZUMAB IN THE REAL LIFE SETTING IN PORTUGAL

Filipa Ladeira<sup>1</sup>, Luís Braz<sup>2</sup>, Paula Salgado<sup>3</sup>, Soraia Vaz<sup>4</sup>, Lia Leitão<sup>5</sup>, Catarina Félix<sup>6</sup>, Carlos Capela<sup>4</sup>

1 - Neurology Department, Hospital de Egas Moniz, Centro Hospitalar de Lisboa Ocidental, Lisbon, Portugal; 2 - Neurology Department, Centro Hospitalar de São João, Oporto, Portugal; 3 - Neurology Department, Hospital Geral de Santo António, Centro Hospitalar do Porto, Oporto, Portugal; 4 - Neurology Department, Hospital Santo António dos Capuchos, Centro Hospitalar de Lisboa Central, Lisbon, Portugal 5 -Neurology Department, Hospital Prof. Doutor. Fernando da Fonseca, Amadora, Portugal; 6 - Neurology Department, Hospital de Faro, Centro Hospitalar e Universitário do Algarve, Faro, Portugal

**Introduction:** Natalizumab (NTZ) is a very effective drug for the treatment of relapsing-remitting multiple sclerosis (RRMS). Its discontinuation is associated with recurrence of disease activity. The best following therapy strategy and predictive factors of recurrence are still hot topics.

**Objectives:** To determine the influence of prognostic factors in the risk of recurrence following NTZ discontinuation. To analyse the evolution of clinical and imagiological parameters before, during and after NTZ therapy.

**Methods:** Retrospective study including RRMS patients exposed to NTZ therapy and discontinuation. Demographic, clinical and imagiological data prior to, during and after treatment with NTZ were collected. We performed a multivariate cox regression to identify possible demographic, clinical and imagiological recurrence predictors.

**Results:** Sixty-nine patients were included. The mean ARR previous, during and after NTZ was 1.6 ( $\pm 1.2$ ), 0.2 ( $\pm 0.5$ ) and 0.6 ( $\pm 1.0$ ), respectively. The median EDSS before, during and after NTZ was 3.5 (IQR 3.3), 3.5 (IQR 3.5) and 4.0 (IQR 3.8), respectively. The main reason for discontinuation was PML risk (69.6%). Reactivation occurred in 25 (36.2%) patients. Reactivation predictors included NTZ suspension for reasons other than PML risk (adjusted HR= 0.228, 95% CI 0.084-0.616, p= 0.004), ARR before NTZ (adjusted HR= 1.914 95% CI 1.330-2.754, p<0.001) and a longer disease duration at time of NTZ initiation (adjusted HR= 1.154, 95% CI 1.020-1.306, p= 0.023). Rebound occurred in 5 (7,2%) patients.

**Conclusions:** Significant predictors of disease reactivation identified were discontinuation of NTZ for reasons other than PML risk, higher disease activity before NTZ treatment, and longer disease duration. Our study provides valuable data of portuguese patients after NTZ withdrawal in a real-world setting.

## EM02 Estudo PREGNIMS: Pregnancy outcomes in Portuguese Women with Multiple Sclerosis.

Ana Novo<sup>1</sup>, Ary de Sousa<sup>2</sup>, Isabel Amorim<sup>3</sup>, José Nuno Alves<sup>4</sup>, Juliana Castelo<sup>5</sup>, Margarida Calejo<sup>6</sup>, Filipe Palavra<sup>7,8</sup>

1 – Serviço de Neurologia, Centro Hospitalar e Universitário de Coimbra; 2 – Serviço de Neurologia, Centro Hospitalar de Lisboa Central; 3 – Serviço de Neurologia, Centro Hospitalar de Lisboa Norte; 4 – Serviço de Neurologia, Hospital de Braga; 5 – Serviço de Neurologia, Centro Hospitalar de Entre o Douro e Vouga; 6 – Serviço de Neurologia, Centro Hospitalar e Universitário do Porto; 7 – Centro de Desenvolvimento da Criança, Hospital Pediátrico, Centro Hospitalar e Universitário de Coimbra; 8 – Laboratório de Farmacologia e Terapêutica Experimental, Instituto de Investigação Biomédica e Clínica de Coimbra (iCBR), Faculdade de Medicina, Universidade de Coimbra

**Introdução:** Várias questões acerca da gravidez nas mulheres com esclerose múltipla (EM) têm sido discutidas, existindo aspetos por clarificar. Os dados portugueses acerca deste assunto permanecem dispersos e carecem de análise, com vista à uniformização da prática clínica.

**Objetivo:** Descrever e analisar o impacto da EM na gestação e na saúde perinatal de crianças nascidas de mães com a doença, entre Janeiro de 2011 e Dezembro de 2015.

**Material e métodos:** Estudo multicêntrico, observacional, retrospectivo, baseado na entrevista e na consulta ao processo clínico de mulheres com EM que tenham estado grávidas e com parto ocorrido entre 01/01/2011 e 31/12/2015. Recolheram-se dados demográficos e clínicos, relacionados com a doença materna, com a evolução da gravidez, com o parto e com a saúde do recém-nascido (RN).

**Resultados:** Foram recrutadas 97 mulheres e avaliados 90 nados-vivos. A média da idade materna à concepção foi de 32.5 anos, sendo que 63.9% não tiveram surtos no ano prévio (98.0% tinham uma forma surto-remissão; a pontuação na EDSS era  $\leq 3$  em 92.8%). Apenas 50.5% das mulheres realizaram uma consulta pré-concepção e 60 crianças foram expostas a terapêutica imunomoduladora durante a gravidez. Dezanove mulheres tiveram surtos durante a gravidez. O parto foi induzido em 22.7% dos casos, sendo a taxa de cesarianas de 37.1%. Crianças expostas a fármacos imunomoduladores durante a gravidez tiveram um comprimento ao nascimento inferior ( $p=0.014$ ), registando-se também uma tendência para um menor peso ( $p=0.054$ ). Não se observou qualquer relação entre a ocorrência de surtos ou a progressão na EDSS durante a gravidez com quaisquer variáveis relativas ao RN.

**Conclusões:** A gestão da gravidez em mulheres com EM é heterogénea, em Portugal. Confirmou-se que a doença não exerce qualquer efeito negativo na gravidez nem na saúde perinatal da criança. Todavia, a utilização de fármacos imunomoduladores pode ter algum impacto na somatometria do RN.

**Agradecimentos:** Ana Monteiro (Centro Hospitalar de S. João), Marta Arenga (Centro Hospitalar da Cova da Beira), Motasem Shamasna (Centro Hospitalar e Universitário do Algarve), José Vale (Hospital Beatriz Ângelo), Maria José Sá (Centro Hospitalar de S. João), GEEM e Biogen

## EM03 CLINICAL AND DEMOGRAPHIC FACTORS INFLUENCE ON MS DIAGNOSIS DELAY.

Ana Aires<sup>1</sup>, Ariana Barros<sup>2</sup>, Célia Machado<sup>3</sup>, Diogo Fitas<sup>4</sup>, Gonçalo Cação<sup>5</sup>, Rui Predrosa<sup>2</sup>, João Cerqueira<sup>3,7</sup>, Sandra Perdigão<sup>4</sup>, Ana Martins da Silva<sup>5,8</sup>, Carlos Andrade<sup>5</sup>, José Vale<sup>9</sup>, Maria José Sá<sup>1,6</sup>

1 - Neurology Department, Centro Hospitalar de São João, Portugal; 2 - Neurology Department, Centro Hospitalar de Lisboa Central, Portugal; 3 - Neurology Department, Hospital de Braga, Portugal; 4 - Neurology Department, Unidade Local de Saúde do Alto Minho, Portugal; 5 - Neurology Department, Centro Hospitalar do Porto, Portugal; 6 - Faculty of Health Sciences, University Fernando Pessoa, Porto; 7 - School of Health Sciences, University of Minho, Braga, Portugal; 8 - Unit for Multidisciplinary Research in Biomedicine, Institute of Biomedical Sciences Abel Salazar, University of Porto, Portugal; 9 - Neurology Department, Hospital Beatriz Ângelo

**Objective:** To determine the time between the first symptoms and MS diagnosis and which factors may contribute to a diagnosis delay.

**Methods:** Cross-sectional multicenter study, with retrospective data collection, conducted in five tertiary Portuguese hospitals. Patients were consecutively selected from each local MS patients' database. Sociodemographic and initial clinical data were collected through a questionnaire. Date of final diagnosis and MS classification was obtained from clinical files.

**Results:** 285 patients were included with mean age at diagnosis of 36 years. The median time between first clinical manifestation and MS diagnosis was 9 months (IQR 2-38). Diagnostic delay was associated with an older age ( $p<0.001$ ;  $r=0.35$ ), motor deficit at onset (26.5 months (IQR 4.5-56.5);  $p=0.0005$ ), higher number of relapses before diagnosis ( $p<0.001$ ;  $r=0.626$ ), first observation by other medical specialty (11 months (IQR 2-48);  $p<0.005$ ), prior alternative diagnosis (20 months (IQR 4-67.5);  $p<0.05$ ) and primary progressive MS (37 months (IQR 25-64.5);  $p<0.05$ ). The most significant delay occurred between the first symptom and neurological observation; after this, time to diagnosis was a median of 2 months (IQR 0-2).

**Conclusions:** Significant delay occur between the first symptoms and the diagnosis of MS, especially in primary progressive forms, and older patients, probably due to misinterpretation of patients' complaints.

## EM04 EFFECT OF VASCULAR COMORBIDITIES ON DISABILITY PROGRESSION IN MULTIPLE SCLEROSIS: A PORTUGUESE MULTICENTRIC STUDY

Ana Fonseca Arraiolos<sup>1</sup>, Ana Luísa Sousa<sup>2</sup>, Catarina Hoff Falcão de Campos<sup>3</sup>, Cláudia Marques Matos<sup>4</sup>, Mariana Coelho de Almeida Branco<sup>5</sup>, Pedro Leonardo da Costa Brás<sup>6</sup>, Ana Sofia Correia<sup>7</sup>

1 - Hospital Beatriz Ângelo, 2 - Centro Hospitalar do Porto, 3 - Centro Hospitalar de Lisboa Norte, 4 - Centro Hospitalar de São João, 5 - Centro Hospitalar de Entre o Douro e Vouga, 6 - Centro Hospitalar de Lisboa Central, 7 - Centro Hospitalar de Lisboa Ocidental

**Introduction:** Multiple Sclerosis (MS) disability progression can be influenced by several factors, including age, sex and comorbidities, which partially explain the heterogeneity of the disease.

**Objectives:** To evaluate the influence of vascular risk factors in MS progression.

**Methods:** We conducted a retrospective cross-sectional study, involving seven Portuguese MS centres. Included patients had to fulfil the 2010 McDonald Diagnostic Criteria for MS, excluding primary progressive MS. Both the presence of vascular comorbidities (hypertension, dyslipidemia, diabetes mellitus and smoking) at the time of MS diagnosis and during follow-up were analysed. The main outcome measure was Multiple Sclerosis Severity Score (MSSS). Using linear and logistic



multivariate regression models, we evaluated the association between vascular comorbidity status and MSSS, adjusting for age and sex.

**Results:** We included 601 patients, with a mean age of 43 years. The mean duration of disease was 11 years and the median EDSS was 1,5. About one third of our patients (33,4%) presented at least one vascular comorbidity at diagnosis of MS. After adjusting for age and sex, the presence of at least one vascular comorbidity at diagnosis was associated with higher MSSS ( $\beta=0,51$ , 95% CI=0,10 to 0,91). About a half of our patients (51%) presented with at least one vascular comorbidity diagnosed at any point of the disease course. MSSS was significantly higher in this group ( $\beta=0,004$ ) but no association was found after adjusting for age, sex and type of disease course ( $\beta=0,17$ , 95% CI=-0,20 to 0,55).

**Conclusion:** Our study revealed that the presence of vascular comorbidity at diagnosis of MS was positively associated with higher rate of disability progression (MSSS). This is consistent with previous studies performed in other Western countries' populations and it suggests that the timely recognition of vascular risk factors is paramount to preventing adverse effects of these conditions on MS.

## COMUNICAÇÕES ORAIS (CASOS CLÍNICOS) E CLUBE DA SUBSTÂNCIA BRANCA

### CC01 DE TUMOR DA SÉRIE GLIAL A LESÃO INFLAMATÓRIA DESMIELINIZANTE TUMEFATIVA DE APRESENTAÇÃO NA GRAVIDEZ

Carlota Cunha<sup>1</sup>; Célia Pinheiro<sup>2</sup>; Cristina Ramos<sup>3</sup>; Ricardo Taipa<sup>4</sup>; Manuel Melo Pires<sup>4</sup>; Raquel Samões<sup>1</sup>; Ana Martins Silva<sup>1,5</sup>

1 - Serviço de Neurologia do Hospital de Santo António, Centro Hospitalar do Porto; 2 - Serviço de Neurocirurgia, Centro Hospitalar do Porto; 3 - Serviço de Neurorradiologia do Hospital de Santo António, Centro Hospitalar do Porto; 4 - Unidade de Neuropatologia do Hospital de Santo António, Centro Hospitalar do Porto; 5 - Unidade Multidisciplinar de Investigação Biomédica, Instituto de Ciências Biomédicas Abel Salazar, Universidade do Porto

**Introdução:** As lesões inflamatórias/desmиеlinizantes tumefactivas podem mimetizar tumores do SNC. O diagnóstico diferencial destas entidades nem sempre é possível com base no curso clínico/características imagiológicas.

**Caso Clínico:** Mulher de 31 anos, sem antecedentes médicos, grávida de 17 semanas por estimulação ovárica, recorreu ao serviço de urgência por quadro com dois meses de evolução de cefaleia matinal, alteração de comportamento e crises tónico-clónicas generalizadas. Objetivamente, apresentava síndrome frontal (grasping bilateral, apatia, ausência de insight e raciocínio abstrato prejudicado). A RM cerebral mostrou duas lesões volumosas (frontal anterior parassagital direita e parieto-occipital esquerda), sugestivas de tumor primário do SNC. Foi internada no serviço de Neurocirurgia e submetida a remoção subtotal da lesão frontal direita, sem intercorrências no pós-operatório. O estudo neuropatológico excluiu a presença de neoplasia, mostrando extensas áreas de desmиеlinização, infiltrados inflamatórios e microhemorragias. O estudo de LCR, incluindo pesquisa de bandas oligoclonais, serologias, anticorpos antineuronais, anti AQP4/anti-MOG e autoimunidade sistémica, bem como os potenciais evocados visuais e a RM medular foram normais/negativos. O EEG mostrou atividade de base normal, com atividade intercrítica posterior direita; a avaliação

neuropsicológica revelou disfunção cognitiva multidomínios. Fez corticoterapia endovenosa em alta dose, seguida de oral em esquema de desmame, com estabilização clínica e imagiológica. Ficou medicada com levetiracetam e metilprednisolona mensal. Às 30 semanas de gestação, mantém-se sem crises e sem sintomas de novo, sem intercorrências relacionadas com a gravidez.

**Conclusões:** O estudo neuropatológico permitiu excluir o diagnóstico de neoplasia colocado à partida e orientar a investigação para as doenças inflamatórias e desmиеlinizantes. No entanto, a etiologia da lesão permanece em estudo, colocando-se como principais hipóteses uma leucoencefalite hemorrágica aguda ou vasculite do SNC. O ambiente hormonal pode influenciar a apresentação tumefactiva das lesões na gravidez, condição que também coloca várias questões em termos de investigação e tratamento.

### CC02 ETIOLOGIA DE LESÕES EXPANSIVAS: DA SUSPEITA DE NEOPLASIA AO DIAGNÓSTICO DE DOENÇA DESMIELINIZANTE

Ana Gonçalves<sup>1</sup>; Maria Maia<sup>1</sup>; Manuela Mafra<sup>2</sup>; Ângela Timóteo<sup>1</sup>; Rita Simões<sup>1</sup>; José Vale<sup>1</sup>

1 - Serviço de Neurologia, Hospital Beatriz Ângelo; 2 - Departamento de Anatomia Patológica, Hospital de Lisboa Central

**Introdução:** O diagnóstico de doença inflamatória do SNC pode ser um desafio, principalmente quando a idade de apresentação é avançada e o curso clínico é atípico.

**Caso Clínico:** Mulher de 74 anos, com história de adenocarcinoma gástrico, internada por quadro de instalação subaguda de parestesias periorais e hemiparésia esquerda. Uma RM mostrou lesão expansiva de contornos irregulares protuberancial com extensão ao pedúnculo cerebeloso médio e inferior esquerdo, com reforço de sinal heterogéneo após administração de gadolínio, sugestiva de lesão série glial (não se podendo excluir linfoma ou lesão secundária). Apurou-se episódio de alteração da visão e defeito sensitivo do membro inferior esquerdo 12 anos antes. Naquela altura, foi feita RM que mostrou lesão expansiva cortico-subcortical temporo-parietal direita. O exame anátomo-patológico foi compatível com lesão desmиеlinizante; foi assumida lesão pseudo-tumoral de esclerose múltipla. A doente foi tratada com metilprednisolona com remissão do quadro. Os exames de imagem subsequentes não revelaram aparecimento de novas lesões. Tendo em conta esta história prévia, foi feito estudo do diagnóstico diferencial das doenças inflamatórias. A RM medular não revelou lesões. A TC torax foi normal. O LCR apresentou bandas oligoclonais, tipo IgG. A pesquisa dos anticorpos anti-AQP4 e anti-MOG foi negativa. Os marcadores de auto-imunidade sistémica foram negativos. Existiu melhoria espontânea. Foi repetida RM-CE, documentando diminuição do efeito expansivo da lesão do tronco e resolução das áreas de ganho de sinal, compatível com a evolução de lesão inflamatória. Atualmente a doente está estável, sem terapêutica dirigida.

**Conclusões:** Apresentamos o caso de uma doente com duas lesões inflamatórias pseudo-tumorais em idade avançada, cujo estudo complementar sugere fortemente esclerose múltipla. Este caso demonstra a complexidade no diagnóstico inerente às doenças inflamatórias do SNC e alerta para a importância do acompanhamento a longo prazo, mesmo após largos períodos sem atividade da doença.

### CC03 CEFALIA, ENCEFALOPATIA, ALTERAÇÕES DA MARCHA E ESFINCTÉRIANAS ASSOCIADAS A LESÕES DA SUBSTÂNCIA BRANCA À APRESENTAÇÃO: UM DESAFIO DIAGNÓSTICO.

Verónica Cabreira<sup>1,2</sup>; Carolina Lopes<sup>1,2</sup>; Ana Aires<sup>1,2</sup>; João Nuak<sup>3</sup>; Pedro Abreu<sup>1,2</sup>

1 - Serviço de Neurologia do Centro Hospitalar Universitário São João, Porto; 2 - Departamento de Neurociências Clínicas e Saúde Mental da Faculdade de Medicina da Universidade do Porto; 3 - Serviço de Doenças Infecciosas do Centro Hospitalar Universitário São João, Porto

**Introdução:** As doenças inflamatórias primárias do sistema nervoso central apresentam características clínicas e radiológicas muito diversas sendo, por vezes, o seu diagnóstico diferencial difícil de realizar. Pretende-se com a apresentação deste caso discutir hipóteses diagnósticas e opções terapêuticas futuras.

**Caso Clínico:** Mulher, 40 anos, observada pela primeira vez em Junho de 2016 por cefaleia, cervicalgia, prostração e confusão com duas semanas de evolução, polaquiúria, retenção urinária e febre com três dias de evolução e disartria, desequilíbrio incapacitante para a marcha e encefalopatia progressivas. Objetivamente, muito lentificada, apagamento dos bordos da papila bilateralmente, limitação à abdução do olho direito, sacadas lentas, assimetria facial em desfavor do lado esquerdo, disartria, dismetria na prova dedo-nariz bilateralmente, marcha livre instável e marcha em tandem impossível. Analiticamente, sem alterações de relevo. O estudo de líquido mostrava presença de abertura aumentada, pleocitose (99,3% mononucleares), proteinorraquia e hipoglicorraquia. Por suspeita de meningoencefalite a doente foi internada iniciando empiricamente ceftriaxone e aciclovir. Salienta-se, RM cerebral com múltiplas lesões hiperintensas em T2 núcleo-capsulares, tálamo-capsulares, coroas radiadas e corpo caloso, estas últimas com restrição à difusão protónica. Foi excluída etiologia infecciosa ou paraneoplásica. No internamento, com melhoria clínica e imagiológica progressivas. Atualmente ao exame neurológico: parésia facial central esquerda, disartria, reflexos osteotendinosos vivos, hipopalestesia à esquerda e prova de Romberg com oscilações sem queda. Na RM do neuroeixo persistem as lesões hiperintensas em T2 já descritas sem captação de contraste ou lesões medulares. Potenciais evocados visuais com latência da onda P100 aumentada bilateralmente e estudo neuropsicológico com alteração ligeira do domínio executivo. Tanto as bandas oligoclonais (LCR e plasma) como os anticorpos anti-AQP4 e anti-MOG foram negativos.

**Conclusões:** Assim apesar de se nos afigurar como diagnóstico mais provável a encefalomielite aguda disseminada, devido às várias particularidades clínicas, a doente mantém-se em vigília clínica, não se podendo excluir ainda hipótese diagnóstica alternativa ou patologia concomitante.

### CC04 ADEM NO IDOSO: APRESENTAÇÃO DE DOIS CASOS CLÍNICOS

Manuel Salavisa<sup>1</sup>; Filipa Ladeira<sup>1</sup>; Ana Sofia Correia<sup>1</sup>

1 - Hospital Egas Moniz, Centro Hospitalar Lisboa Ocidental

**Introdução:** A Encefalomielite disseminada aguda (ADEM) apresenta-se classicamente na criança ou adulto jovem. A ADEM é rara no idoso estando o curso clínico e prognóstico

particular desta faixa etária parcamente caracterizados. Apresentamos dois casos de ADEM no idoso, resumindo características clínicas, imagiológicas, de abordagem terapêutica e outcome funcional.

**Resultados:** Mulher, 71 anos de idade, manifestou quadro agudo, de agravamento progressivo de perturbação da marcha, descoordenação da mão esquerda e perturbação da articulação verbal, precedida de otite média aguda. Exame neurológico com disfunção piramidal do hemisfério esquerdo, ataxia apendicular bilateral e disartria. RM CE mostrou extensas lesões bilaterais, com captação de gadolínio em anel incompleto. O estudo de LCR apresentava discreta hiperproteinorráquia. Realizou biópsia cerebral que excluiu infecção do SNC e malignidade. Verificou-se melhoria espontânea ao longo de dias, sem necessidade de administração intravenosa de esteróides, tendo a doente alta com sequelas neurológicas negligenciáveis. No seguimento, ausência de recorrência clínica e redução da carga lesional, sem lesões de novo captantes de Gad. Mulher, 74 anos de idade, perturbação aguda da força muscular hemisfério esquerdo e alteração da articulação verbal, precedida de infecção respiratória superior. Deterioração clínica posterior, com encefalopatia associada a sinais de disfunção piramidal e do tronco cerebral bilateralmente. RM CE mostrou lesões edematosas multifocais em T2, com captação de Gad. A análise de LCR documentou pleocitose mononuclear isolada. Necessidade de admissão em UCI e administração esteróides iv durante 5 dias, com franca melhoria clínica e retorno ao estado pré-mórbido após um mês. RM CE subsequente mostrou regressão global das lesões edematosas, sem lesões de novo. No seguimento, autonomia funcional e ausência de recorrência clínica.

**Conclusões:** Apresentamos dois exemplos de ADEM no doente idoso, salientando características clínicas e outcomes clínico-imagiológicos. A resolução clínica e ausência de impacto funcional no seguimento parecem contradizer a associação desfavorável descrita na literatura entre apresentação tardia e prognóstico.

### CC05 DIAGNÓSTICO INAUGURAL DE ESCLEROSE MÚLTIPLA FORMA SURTO-REMISSÃO AOS 73 ANOS

Ana Sardoeira<sup>1</sup>; Sara Duarte<sup>1</sup>; Carlos Andrade<sup>1</sup>; Ana Martins Da Silva<sup>1</sup>; Ernestina Santos<sup>1</sup>

1 - Serviço de Neurologia, Centro Hospitalar do Porto

**Introdução:** A maioria dos casos de esclerose múltipla é diagnosticada em adultos jovens (20-40 anos), com menos de 10% tendo início após os 50 anos. Após os 60, esta proporção diminui para valores entre 0,27-1,33%. O início tardio da doença é um fator independente de mau prognóstico em doentes com a forma surto-remissão.

**Caso Clínico:** Homem de 73 anos inicia alterações sensitivas do membro inferior direito em março de 2016. Em junho, associam-se alterações esfinterianas, com obstipação, urgência e retenção urinárias, seguidas de incontinência e disfunção erétil. Em outubro de 2017, inicia défice motor do membro inferior direito, com posterior envolvimento do membro superior. Dois meses depois, nota défice motor do membro inferior esquerdo com dificuldade progressiva na marcha, pelo que recorre ao serviço de urgência. Ao exame neurológico, objetivava-se parésia braquial direita discreta, paraprésia espástica de predomínio direito com hiperreflexia e sinal de Babinski bilaterais, e nível sensitivo por D10 à direita. A TC-CE revelou lesão envolvendo a coroa radiada e o centro semioval à direita, com área captante central. A RM revelou múltiplas lesões medulares e encefálicas,

de provável natureza inflamatória, duas com aparente captação de contraste. O estudo imunológico do LCR revelou a presença de bandas oligoclonais. Realizou 5 dias de corticoterapia com metilprednisolona, resultando em melhoria do défice motor esquerdo. Dado cumprir critérios clínicos e imagiológicos de esclerose múltipla na forma surto-remissão, iniciou terapêutica imunomoduladora.

**Conclusões:** Este caso ilustra a importância de considerar o diagnóstico de esclerose múltipla em doentes idosos. A instituição precoce de terapêutica modificadora de doença pode ter um benefício funcional significativo, numa subpopulação com risco aumentado de mau prognóstico.

## CC06 UM DIAGNÓSTICO OSCURO DE LESÕES DA SUBSTÂNCIA BRANCA EM IDADE TARDIA

Daniela Ferro<sup>1,2</sup>; Carina Reis<sup>3</sup>; Joana Guimarães<sup>1,2</sup>

1 - Serviço de Neurologia do Centro Hospitalar Universitário São João, Porto; 2 - Departamento de Neurociências Clínicas e Saúde Mental da Faculdade de Medicina da Universidade do Porto; 3 - Serviço de Neurorradiologia do Centro Hospitalar Universitário São João, Porto

**Introdução:** A Encefalomielite Aguda Disseminada (EMAD) é uma doença inflamatória desmielinizante que afeta o SNC normalmente no seguimento de um síndrome febril ou vacinação. Sendo mais frequente em idade pré-púbere, apresentamos o caso de uma EMAD de início tardio.

**Caso Clínico:** Homem, 71 anos, previamente saudável, com história de intervenção dentária um mês antes, recorreu ao SU por alteração da fala e lentificação psicomotora, tendo realizado TC que mostrou múltiplas lesões hipodensas na substância branca. Ao EN apresentava uma afasia mista. Ficou internado para estudo no serviço de Neurologia onde realizou PL com LCR ligeiramente inflamatório, virologia e bandas oligoclonais negativas. Fez RM que corroborou a presença de múltiplas lesões frontoparietais bilaterais extensas com hipersinal em T2 e hipossinal em T1, abundante edema perilesional sem efeito de massa, restrição à difusão na periferia e captação de contraste em anel incompleto, mais provavelmente de natureza inflamatória. Do restante estudo efetuado, a RM medular foi normal, o anticorpo anti-AQP4 sérico foi negativo assim como o estudo autoimune, virologias e estudo de neoplasias (nomeadamente TC cervicotoracoabdominopélvico, endoscopias digestivas alta e baixa e cintigrafia corporal). Durante o internamento foi tratado com metilprednisolona durante 5 dias e apresentou boa recuperação, mantendo apenas ligeira alteração da fluência verbal. Fez nova RM oito dias após término da corticoterapia que demonstrava redução das dimensões das lesões previamente descritas, colocando-se como mais provável a hipótese de lesões desmielinizantes. Mantém seguimento em consulta de Neurologia onde já repetiu RM com nova redução das lesões inflamatórias, sem lesões de novo, e está neurologicamente assintomático atualmente.

**Conclusões:** A evolução temporal e seguimento longitudinal do doente foram essenciais para o diagnóstico. O curso monofásico com recuperação total dos défices e melhoria das lesões apresentadas permitiu com mais certeza afirmar o diagnóstico de EMAD no doente idoso em detrimento de outra doença desmielinizante como a esclerose múltipla pseudotumoral.

## CC07 CADASIL E ESCLEROSE MÚLTIPLA

Carlota Cunha<sup>1</sup>; Sara Duarte<sup>1</sup>; Margarida Calejo<sup>1</sup>; Paula Salgado<sup>1</sup>; Andreia Bettencourt<sup>2,3</sup>; Rui Felgueiras<sup>1</sup>; Ernestina Santos<sup>1,2</sup>; Ana Martins Da Silva<sup>1,2</sup>

1 - Serviço de Neurologia do Hospital de Santo António, Centro Hospitalar do Porto; 2 - Unidade Multidisciplinar de Investigação Biomédica, Instituto de Ciências Biomédicas Abel Salazar, Universidade do Porto; 3 - Laboratório de Imunogenética, Instituto de Ciências Biomédicas Abel Salazar, Universidade do Porto

**Introdução:** O diagnóstico diferencial de lesões da substância branca é vasto, e inclui doenças inflamatórias/desmielinizantes e de causa genética.

**Caso Clínico:** Mulher com história familiar de demência e enxaqueca e antecedentes de episódio de paralisia facial periférica e parestesias ipsilaterais da mão aos 27 anos, depressão, HTA e enxaqueca. Aos 49 anos apresenta episódio de depressão grave, agravamento das cefaleias com refratariedade ao tratamento e hemiparésia esquerda. A RM cerebral apresentava múltiplas lesões encefálicas com hipersinal em T2 corticosubcortical, corpo caloso e fossa posterior e o liquor elevação da proteinorráquia e presença de bandas oligoclonais. A avaliação neuropsicológica mostrou défice moderado em múltiplos domínios (atenção, funções executivas e memória). A sequenciação do gene NOTCH 3 revelou uma mutação nova (c.740A>G, exon-5) de significado incerto e biópsia de pele foi negativa para CADASIL. Por agravamento do quadro neuropsiquiátrico e das lesões na RM fez biópsia cerebral que mostrou características compatíveis com desmielinizante cortical.

Homem de 67 anos, sem antecedentes pessoais ou familiares conhecidos de enxaqueca ou síndrome demencial. Aos 51 anos inicia quadro progressivo de paraparésia espástica, síndrome cerebelosa seguido de sintomas neuropsiquiátricos com progressiva incapacidade e perda de autonomia. As imagens de RM mostraram lesões encefálicas e medulares com critérios disseminação no espaço e no tempo e apresentava elevação do título de IgG no LCR, tendo sido tendo sido diagnosticada EM curso primariamente progressivo. Aos 66 anos apresentava-se com síndrome demencial e com EDSS=6.5. No âmbito de um estudo de investigação foi identificada mutação no gene NOTCH3 (p.H1235L, p.P496L) compatível com o diagnóstico de CADASIL.

**Conclusões:** A associação entre EM e CADASIL está descrita na literatura. Nos casos apresentados, a variante cortical de EM e a sua forma primária progressiva colocam este desafio diagnóstico.

## CC08 DISFUNÇÃO VESICAL COMO APRESENTAÇÃO ISOLADA DE ESCLEROSE MÚLTIPLA

Daniela Garcez<sup>1</sup>; Lia Leitão<sup>2</sup>; Teresa Pimentel<sup>1</sup>

1 - Instituto Português de Oncologia de Lisboa; 2 - Hospital Professor Doutor Fernando Fonseca

**Introdução:** A bexiga neurogénica é um dos sintomas/manifestações típicos dos doentes com esclerose múltipla. Pode ser classificada em três tipos: flácida, dissinérgica e espástica, sendo esta última a mais frequente. Afecta cerca de 50-90% dos doentes, sendo contudo incomum em fases precoces da doença.

**Caso Clínico:** Mulher de 22 anos, com antecedentes de hipotireoidismo e perturbação da ansiedade, medicados e enxaqueca sem aura. Sem história de disfunção esfíncteriana prévia.

Instalação súbita de enurese nocturna após stress emocional, de frequência diária durante dois meses, com melhoria após introdução de amitriptilina. O quadro foi precedido dois anos antes por raros episódios de urgência e incontinência miccional, que a doente relacionou com eventos stressantes, razão que motivou observação por Psiquiatria; e infeções urinárias de repetição, com investigação urológica normal. Sem alterações do esfíncter anal. Retrospectivamente identifica também um episódio transitório de defeito sensitivo, não valorizado pela doente. À observação destacava-se: parésia facial minor, diminuição do reflexo gag, hiperreflexia miotática no MSE, reflexo cutâneo plantar sem resposta bilateralmente. A RM-CE mostrou várias lesões supra e infratentoriais, de natureza desmielinizante, uma das quais com realce de sinal após contraste. A RM medular revelou inúmeras lesões também com características desmielinizantes (não foi administrado contraste). A pesquisa de bandas oligoclonais IgG foi positiva no líquor. Os marcadores infecciosos e auto-ímmunes/inflamatórios impondo diagnóstico diferencial foram negativos. Os potenciais evocados visuais revelaram disfunção ligeira da via óptica bilateralmente. Diagnosticou-se esclerose múltipla surto-remissão pelo que iniciou tratamento modificador de doença.

**Conclusões:** A disfunção vesical é um sintoma associado a estádios mais avançados da doença, pelo que se acompanha frequentemente de sinais piramidais e outros defeitos neurológicos. Deste modo, apresentamos este caso diagnosticado no contexto de disfunção vesical isolada, alertando para a manifestação deste sintoma mesmo em fases indolentes da doença, apesar da carga lesional significativa, ilustrando, por outro lado, um caso de dissociação clínico-radiológica.

### CC09 PSICOSE E DOENÇA DESMIELINIZANTE PRIMÁRIA DO SNC: UMA RELAÇÃO ETIOPATOGÉNICA CONTROVERSA

Lia Leitão<sup>1</sup>; Mariana Santos<sup>1</sup>; Inês Varregoso<sup>2</sup>; Daniela Garcez<sup>3</sup>; Sara Machado<sup>1</sup>; Vasco Salgado<sup>1</sup>

1 - Hospital Prof. Doutor Fernando Fonseca EPE; 2 - Hospital Garcia de Orta EPE; 3 - Instituto Português de Oncologia de Lisboa

**Introdução:** A prevalência de psicose na esclerose múltipla (EM) foi estimada em 2-4%, uma taxa três vezes superior à da população geral. Em casos raros, sintomas psicóticos têm sido reportados como manifestação inaugural da doença.

**Resultados:** Caso Clínico: Mulher de 29 anos de idade, fumadora, sem antecedentes pessoais relevantes. Mãe com doença bipolar e avô com morte por suicídio. Quadro agudo de alterações do comportamento, delírio persecutório, alucinações auditivo-verbais, insónia. Sem consumo de tóxicos. Exame neurológico sem sinais focais. Uma primeira RM-CE revelou lesão nodular, tumefacta, subcortical temporal direita, com realce de sinal após administração de contraste. Colocou-se a hipótese de neurocisticercose, tendo recebido tratamento dirigido. Instituída medicação anti-psicótica que cumpriu durante três meses e anti-epiléptica. Em controlos imagiológicos subsequentes, verificou-se a involução da lesão inicial e aparecimento de novas lesões hiperintensas em T2, sugestivas de origem desmielinizante, incluindo lesões com realce após gadolínio. RM medular normal. Angiografia convencional sem sinais de vasculite. A pesquisa de bandas oligoclonais IgG foi positiva no líquor. Potenciais evocados multimodais negativos. Os marcadores infecciosos e auto-ímmunes/inflamatórios (incluindo anticorpos anti-aquaporina 4, -MOG e -NMDAR) impondo diagnóstico diferencial foram negativos. EEGs seriados sem actividade patológica.

Após sete meses, verificou-se recrudescimento dos sintomas psiquiátricos, com boa resposta à reintrodução de neuroléptico. Perante as hipóteses de síndrome radiológica isolada, com progressão da carga lesional, em doente com doença psiquiátrica primária versus EM surto-remissão com apresentação atípica, optou-se por iniciar tratamento modificador de doença, com estabilização clínica. Suspensa terapêutica anti-psicótica.

**Conclusões:** Apresentamos este caso dada a complexidade da sua discussão diagnóstica e decisão terapêutica. A etiologia da psicose na EM é controversa, podendo envolver a coexistência de duas entidades nosológicas distintas com possíveis mecanismos fisiopatológicos comuns (nomeadamente imunológicos e infecciosos) ou a presença de manifestações neuropsiquiátricas como resultado directo de desmielinização focal.

### CC10 DOENÇA DO ESPECTRO DA NEUROMIELITE ÓPTICA E VIH: DESAFIO DIAGNÓSTICO E TERAPÊUTICO

António Martins De Campos<sup>1</sup>; Helena Felgueiras<sup>1</sup>; Ana Filipa Geraldo<sup>1</sup>; Joana Nunes<sup>1</sup>; Pedro Carneiro<sup>1</sup>

1 - Centro Hospitalar Vila Nova de Gaia/ Espinho

**Introdução:** As doenças do espectro da neuromielite óptica (NMO-SD) são patologias inflamatórias do SNC com atingimento preferencial dos nervos ópticos e da medula. A sua ocorrência em doentes com VIH foi raramente descrita na literatura.

**Caso Clínico:** Mulher de 41 anos, natural de Angola, com VIH-1 diagnosticado há dois anos e sob terapêutica antiretroviral, recorreu ao SU por défice motor esquerdo de instalação subaguda. Ao exame neurológico apresentava hemiparesia grau 2. A RM cerebral revelou lesão expansiva centrada à substância branca profunda da coroa radiada à direita. A carga viral era de 20709 cópias/ml e a contagem de CD4+ era de 576 células/uL. Serologia toxoplasmose negativa. LCR revelou 12 leucócitos, glicose 64mg/dl, proteínas 23mg/dl, bandas oligoclonais negativas e estudo microbiológico negativo. A biópsia da lesão cerebral foi inconclusiva. Realizou corticoterapia com recuperação neurológica completa. Readmitida no hospital 18 meses depois por quadro subagudo de défice motor e sensitivo e retenção urinária. Ao exame neurológico apresentava tetraparésia flácida arreflexica. A RM medular revelou mielite transversa longitudinalmente extensa. Estudo analítico auto-ímmune sistémico negativo, serologias infecciosas negativas, carga viral indetectável com contagem de CD4+ de 403 células/uL. Anticorpos anti-aquaporina-4 e anti-MOG negativos. LCR revelou 1221 leucócitos (93% polimorfonucleares), glicose 45 mg/dL, proteínas 173 mg/dL e estudo microbiológico negativo. Assumido diagnóstico de NMO-SD e realizado tratamento com corticoterapia e plasmafereze com recuperação neurológica parcial, permanecendo em cadeira de rodas. Iniciada azatioprina, não havendo surtos clínicos; no entanto, a RM cerebral de controlo revelou novas lesões.

**Conclusões:** As NMO-SD podem ocorrer em doentes com VIH, condicionando um desafio diagnóstico e terapêutico. A literatura em relação ao tratamento destes doentes é escassa. Com a terapêutica antiretroviral, é possível utilizar os fármacos indicados no tratamento das NMO-SD, principalmente nos doentes menos imunodeprimidos, contudo, há que considerar sempre o risco de infeções oportunistas, nomeadamente leucoencefalopatia multifocal progressiva.

## CC11 EXPOSIÇÃO PROLONGADO A TOXICOS E ALTERAÇÃO DA SUBSTÂNCIA BRANCA

Adilson Marcolino<sup>1</sup>, José Manuel Dias da Costa<sup>2</sup>, Teresa Mendonça<sup>1</sup>

1 - Serviço de Neurologia do Centro Hospitalar Universitário São João, Porto; 2- Serviço de Neurorradiologia do Centro Hospitalar Universitário São João, Porto

**Introdução:** A dependência de algumas substância leva a uma série de complicações médicas. Embora se tenha alguns conhecimentos acerca dos fundamentos neurológicos do abuso de tóxicos, informações sobre as consequências a longo prazo do consumo estão se tornando aparentes recentemente.

**Caso Clínico:** Homem 33 anos, antecedentes: doença bipolar, depressão, consumo de tóxico: cocaína, canábis, ritalina, ginkgo biloba, ginseng, shcisandra. Inicia quadro de instalação súbita de desequilíbrio, alteração da visão: mancha preta com halo luminoso, associada a dor ocular direita com duração de +/- 15 minutos, sendo que pelas queixas visuais recorre três vezes em ocasiões distintas ao SU. Exame neurológico normal. Na última observação por oftalmologia, aventada hipótese de uveíte. Estudo do LCR, revelou 3 leucócitos, proteínas: 1.04g/dL, Índice de IgG 0.9; Bandas Oligoclonais positivas no LCR e negativas sérico. Angiografia fluoresceínica revelou: Vasculite venular segmentar periférica. RM-CE e medular mostrou lesões hiperintensas interessando a substância branca periventricular fronto-parietal e temporal bilateral, com área de confluência na substância branca periventricular temporoparieto-occipital esquerda, vertente posterior do tálamo esquerdo, coroa radiada direita, corpo caloso e hemisfério cerebeloso esquerdo, sem restrição a difusão, sem realce anômalo após gadolínio. Medular: Por C5, D1, D5-D6, D6-D7, D8 e D12 areas ovoides de hipersinal em T2/T2 STIR, sem tradução em T1 ou no estudo após contraste. Achados que se mantêm sobreponíveis durante 4 anos de seguimento em consulta externa.

**Conclusões:** Neste caso tendo em conta os antecedentes de consumo de tóxicos, afigura-se como diagnóstico mais provável, lesões da substância branca associadas ao consumo prolongado de tóxicos.

## CC12 RESOLUÇÃO DE ECZEMA CRÓNICO APÓS INÍCIO DE TERIFLUNOMIDA EM DOENTE COM ESCLEROSE MÚLTIPLA FORMA SURTO-REMISSÃO

Ana Sardoeira<sup>1</sup>, Joel Reis<sup>2</sup>, Madalena Sanches<sup>2</sup>, Ernestina Santos<sup>1</sup>

1 - Serviço de Neurologia, Centro Hospitalar do Porto; 2 - Serviço de Dermatologia, Centro Hospitalar do Porto

**Introdução:** A teriflunomida é um inibidor da enzima mitocondrial diidroorotato desidrogenase, ativa na síntese de novo de pirimidinas. Atinge células em rápida proliferação, incluindo linfócitos T e B, não estando ainda completamente esclarecido o seu mecanismo imunomodulador. É usado como fármaco modificador de doença de primeira linha na esclerose múltipla, com a vantagem de administração por via oral.

**Caso Clínico:** Mulher de 60 anos. Aos 29, tem episódio de défice motor do membro inferior direito com duração de um mês. Pelos 40, descreve período em que deixava os objetos cair das mãos, também com remissão espontânea. Aos 53, neuropatia ótica direita. Iniciou seguimento no CHP em março de 2017. Após novo surto medular sensitivo, diagnosticada esclerose múltipla forma surto-remissão, iniciando terapêutica imunomo-

duladora com teriflunomida. Desde então, estabilidade clínica e imagiológica. Antecedentes de amputação do membro inferior esquerdo aos 22 anos, na sequência de acidente de viação e início pelos 30 anos de eczema das mãos e do coto de amputação de etiologia incerta, seguida em consulta de Dermatologia. Ao longo deste seguimento, necessidade de corticoterapia e múltiplas substituições da prótese do membro inferior, mantendo lesões cutâneas extensas e incapacitantes, com sobreinfecção bacteriana frequente. Testes epicutâneos de hipersensibilidade positivos para mistura de tiurans e biópsia revelando dermatite espongiosa com infiltrado perivascular superficial, sugestiva de dermatite de contacto ou alérgica. Após início de teriflunomida em outubro de 2017, houve franca melhoria das lesões cutâneas, tendo alta da consulta de Dermatologia em fevereiro de 2018.

**Conclusões:** Apresentamos um caso de resolução de eczema crónico refratário após início de teriflunomida para tratamento de esclerose múltipla, o que sugere uma sobreposição fisiopatológica envolvendo desregulação imune. Este caso poderá contribuir para uma melhor compreensão do mecanismo de ação da teriflunomida, bem como colocar à consideração novas indicações para o fármaco.

## INVESTIGAÇÃO EM ESCLEROSE MÚLTIPLA

### IEM01 BIOMARCADORES GENÉTICOS E EPIGENÉTICOS DE EVOLUÇÃO DE DOENÇA EM DOENTES PORTUGUESES COM ESCLEROSE MÚLTIPLA.

Andreia Bettencourt<sup>1</sup>; Ernestina Santos<sup>2</sup>; Javier Ros<sup>3</sup>; Ana Aires<sup>4</sup>; Joana Guimarães<sup>4</sup>; Maria José Sá<sup>4</sup>; Inês Correia<sup>5</sup>; Livia Sousa<sup>5</sup>; João Ferreira<sup>6</sup>; João Sá<sup>6</sup>; Paulo Pinho Costa<sup>7</sup>; Berta Silva<sup>1</sup>; Ana Martins Da Silva<sup>2</sup>

1 - Instituto de Ciências Biomédicas Abel Salazar; 2 - Centro Hospitalar do Porto-Hospital de Santo António (CHP-HSA); 3 - Unidade Local de Saúde da Guarda; 4 - Centro Hospitalar São João; 5 - Centro Hospitalar e Universitário de Coimbra; 6 - Centro Hospitalar Lisboa Norte (CHLN); 7 - Instituto Nacional De Saúde Dr Ricardo Jorge (INSA).

**Introdução:** A Esclerose Múltipla (EM) é uma doença autoimune do SNC caracterizada pelo reconhecimento inadequado de antígenos, e por uma resposta imunológica inflamatória mediada por linfócitos e macrófagos. A sua etiopatogenia tem por base a interação entre fatores genéticos e ambientais. Mecanismos epigenéticos [via metilação do DNA, modificações de histonas e microRNAs (ou miRNAs)] podem modificar/alterar a expressão de genes e também modular a resposta a fatores ambientais. Nos últimos anos, inúmeras evidências apontam para o papel dos microRNAs não só no desenvolvimento do sistema imune, como nas funções das células do sistema imune inato e adaptativo.

**Objetivos:** Identificar biomarcadores genéticos e epigenéticos (miRNAs) de evolução de doença numa população de doentes Portugueses com Esclerose Múltipla.

**Metodologia:** Este é um projeto multicêntrico que envolve doentes de vários hospitais terciários portugueses. Até ao momento 7 centros do Norte a Sul do País aderiram a este projeto. O desenho do estudo prevê que sejam investigados 300 doentes com o diagnóstico de EM segundo os critérios de McDonald, até ao momento já colhemos 280 doentes. A identificação dos biomarcadores será efectuada a partir de DNA e RNA dos doentes.

**Resultados:** Para o miRNA-146a foram avaliados 43 doen-

tes e 78 controlos saudáveis e observou-se que os seus níveis de expressão estavam aumentados nos doentes comparativamente aos controlos ( $p < 0.01$ ). Relativamente ao miRNA-155 foram estudados até ao momento 112 doentes e 75 controlos saudáveis e observou-se também um aumento da expressão deste miRNA no grupo de doentes ( $p < 0.001$ ).

**Conclusões:** O estudo ainda está a decorrer e irão ser avaliados outros miRNA imunorelevantes para além dos estudados até ao momento. A identificação destes biomarcadores poderá contribuir para uma melhor caracterização dos doentes com Esclerose Múltipla e do seu prognóstico, assim como auxiliar nas decisões terapêuticas e/ou monitorização dos seus efeitos.

## ITEM02 IMPACT OF DIMEHTYLFUMARATE (BG0012) ON COGNITIVE DYSFUNCTION AND ITS CORRELATES IN THE EAE MOUSE MODEL

Sofia P Neves<sup>1</sup>; Cristina Mota<sup>1</sup>; Susana Monteiro<sup>1</sup>; Ana Luisa Sousa<sup>1</sup>; Fernanda Marques<sup>1</sup>; João José Cerqueira<sup>1</sup>

1 - Instituto de Investigação em Ciências da Vida e Saúde, Escola de Medicina

**Introdução:** Cognitive In MS patients, the cognitive deficits correlate poorly with inflammatory activity, but instead are better explained by pathological processes in the grey, like demyelination and consequent neuronal damage. MRI data from a phase II trial with dimethylfumarate (BG0012) showed a stronger impact of this drug in neurodegeneration than in neuroinflammation, which indicates that it could improve cognitive deficits in MS patients.

**Objectivos:** We aimed to clarify the effects of BG0012 on cognitive deficits.

**Metodologia:** We treated mice with experimental autoimmune encephalomyelitis (EAE) with BG0012, and evaluated the animals in a hippocampal dependent task, the morris water maze. We then analyzed the hippocampus for neuronal morphology, using Golgi staining, and neurogenesis, with immunocytochemistry for Ki67 and Doublecortin. Hippocampal volumes were determined using unbiased stereology in methacrylate embedded sections.

**Resultados:** Our results point towards a better cognitive performance in the BG0012-treated mice compared with the vehicle group. Interestingly, treated and non-treated animals had similar neuronal numbers, dendritic arborizations, hippocampal volumes and neurogenesis.

**Conclusões:** Animals with EAE display cognitive deficits, in terms of difficulties with learning and memory. These can be abrogated by treatment with dimethylfumarate. The mechanisms by which treatment improves cognition do not depend on neuronal or volumetric changes in the hippocampus. We hypothesize that they could result more from a direct protective effect of treatment on the fiber tracts that connect the hippocampus to the remaining brain regions.

## ITEM03 S100B BLOCKADE PREVENTS EX VIVO DEMYELINATION AND AMELIORATES EAE CLINICAL SCORE

Catarina Barros<sup>1</sup>; Pedro Pascoal<sup>1</sup>; Gisela Santos<sup>1</sup>; Andreia Barateiro<sup>1</sup>; Raquel Freitas<sup>2</sup>; Dora Brites<sup>1</sup>; Luis Graça<sup>2</sup>; Adelaide Fernandes<sup>1</sup>

1 - Neuron-Glia Biology in Health and Disease, Research Institute for Medicines (iMed.Ulisboa), Faculty of Pharmacy, Universidade de Lisboa, Portugal; 2 - Instituto de Medicina Molecular, Faculdade de Medicina, Universidade de Lisboa, Portugal

**Introdução:** Multiple Sclerosis (MS) is a complex disorder characterized by lesions on CNS, neuroinflammation and destruction of myelin sheaths with axonal degeneration. S100B, a small-calcium binding protein, may act either as an intracellular regulator or through extracellular signaling. We recently showed a direct correlation between augmented/toxic levels of S100B and its role in demyelination and inflammatory processes upon demyelination using an ex vivo demyelinating model.

**Objectivos:** Here, we aimed to understand whether the targeting of S100B with a small molecule, pentamidine, could prevent the severe effects of this protein during demyelination.

**Metodologia:** Cerebellar organotypic slice cultures (COSC) were treated with lysophosphatidylcholine (LPC, 0.5 mg/mL) to induce demyelination. The expression of specific markers of immature and mature oligodendrocytes, neuronal integrity, and inflammation were evaluated by immunocytochemistry and qRealTime PCR. Experimental Autoimmune Encephalomyelitis (EAE) was induced in female C57BL/6J wild-type mice and two groups were formed: vehicle group (saline) and treated group (pentamidine, 4mg/kg, IP). Weight and clinical score of the animals were evaluated each day post injection.

**Resultados:** Using the ex vivo demyelinating model, we observed that pentamidine prevents demyelination and axonal impairment, as well as the exacerbated production of inflammatory mediators such as TNF-, IL-1. and HMGB1. In the in vivo animal model of MS, the EAE, we observed that the animals treated with pentamidine reach a lower disease clinical score and have a faster recovery.

**Conclusões:** Overall, our results indicate that S100B is involved in MS pathology and that its inhibition may be a new therapeutic strategy not only to reduce damage but, hopefully, to improve a faster recovery.

Funded by Medal of Honor L'Oréal for Women in Science, Innovation grant Ordem dos Farmacêuticos and GMSI-Merck to AF, and by Fundação para a Ciência e Tecnologia UID/DTP/04138/2013 to iMed.Ulisboa, PhD grant SFRH/BD/91437/2012 to GS and post-doctoral grant SFRH/BPD/96794/2013 to AB.

## ITEM04 VALIDAÇÃO INICIAL DO NEUROFILAMENTO DE CADEIA LEVE NO LÍQUOR COMO BIOMARCADOR DE ESCLEROSE MÚLTIPLA NUMA COORTE PORTUGUESA

Ricardo Soares Dos Reis<sup>1</sup>; Daniela Ferro<sup>1</sup>; Lucinda Sequeira<sup>1</sup>; João Bettencourt Relvas<sup>2</sup>; Inês Mendes-Pinto<sup>3</sup>; Joana Guimarães<sup>1</sup>; Maria José Sá<sup>1</sup>

1 - Serviço de Neurologia, Centro Hospitalar de São João; 2 - Instituto de Investigação e Inovação em Saúde (I3S), Universidade do Porto; 3 - Laboratório Ibérico Internacional de Nanotecnologia (INL)

**Introdução:** Os neurofilamentos são proteínas estruturais do citoesqueleto neuronal, sendo aceites como marcadores de dano neuronal, nomeadamente axonal. Este dano axonal ocorre precocemente nos doentes com Esclerose Múltipla (EM), libertando neurofilamentos, incluindo os de cadeia leve, para o espaço intersticial. Foi já demonstrado noutras coortes que os níveis de neurofilamento de cadeia leve (NFL) se correlacionam com o diagnóstico de EM e com a progressão e carga lesional nestes doentes.

**Objectivos:** O objetivo deste trabalho foi validar, numa coorte portuguesa, um ensaio para deteção e quantificação de NFL no líquor.

**Metodologia:** Para um poder de 80% e um alfa de 0,05 fo-

ram retrospectivamente selecionados 20 indivíduos com EM e 21 indivíduos controlo (outras doenças neurológicas não-inflamatórias/sem doença) que tinham realizado punção lombar, por indicação clínica, entre 2014 e 2017. O NFL foi doseado no líquor, previamente armazenado a -80°C, utilizando o ensaio NF-light® da UmanDiagnostics, conforme instruções do fabricante, com duplicados para cada amostra. Para a análise da correlação com novas lesões em T2 ou surtos clínicos, foi excluído um outlier, cuja forma de apresentação foi uma ADEM. O projeto foi aprovado pela Comissão de Ética do CHSJ/FMUP.

**Resultados:** A correlação entre a curva-padrão e a absorvância medida obteve um R2 de 1,0. O coeficiente de variação médio entre duplicados foi de 3,69% (erro padrão: 0,31%). Os níveis de NFL foram significativamente superiores no grupo com EM (mediana: 662 ng/L vs 282 ng/L, Kruskal-Wallis  $p < 0,001$ ). Os níveis de NFL foram tendencialmente mais altos nos doentes com novas lesões em T2 ( $p = 0,05$ ) e nos doentes com surtos clínicos ( $p < 0,042$ ), no período de seguimento.

**Conclusões:** O ensaio NF-light® é aplicável numa coorte Portuguesa para doseamento do NFL no líquor, mantendo as características do teste já publicadas por outros grupos. Futuramente, pretendemos desenvolver plataformas analíticas mais sensíveis para quantificação de NFL no soro.

## ITEM05 ASTROCYTIC TRANSCRIPTOMIC ANALYSIS IN A MULTIPLE SCLEROSIS MICE MODEL

Sofia P. Das Neves<sup>1,2</sup>; João J. Cerqueira<sup>1,2,3</sup>; Rita O. Teodoro<sup>4</sup>; Fernanda Marques<sup>1,2</sup>

1 - Life and Health Sciences Research Institute (ICVS), School of Medicine; 2 - ICVS/3B's - PT Government Associate Laboratory; 3 - Clinical Academic Center - Braga; 4 - CEDOC, NOVA Medical School, Faculdade de Ciências Médicas, Universidade NOVA de Lisboa

**Introdução:** Multiple sclerosis (MS), a chronic immune-mediated disease of the central nervous system (CNS), is characterized by an autoimmune reaction against myelin, leading to demyelination and, posteriorly, neuronal damage. There is growing evidence that T-cell mediated inflammatory mechanisms alone cannot explain the underlying neurodegenerative processes. Hence, the presence of activated and proliferating astrocytes, along with microglia, in demyelinating lesions suggest that the innate immune response of resident CNS cells also plays a role in oligodendrocyte injury and axonal degeneration.

**Objetivos:** In this work we sought to explore the role of astrocytes in the MS context, and identify astrocytic proteins that may be disease modulators or biomarkers.

**Metodologia:** We used the experimental autoimmune encephalomyelitis (EAE) mice model, which is characterized by inflammation, myelin damage and neurodegeneration. This model is widely used due to the clinical, immunopathological and histopathological similarities with MS. We induced EAE in female mice and sacrificed them in three disease timepoints: pre-symptomatic phase (day 6 post-induction), onset phase (more active phase, clinical score=3) and chronic phase of disease (day 21 post-induction). Using magnetic beads coupled with astrocytic-specific antibodies we isolated astrocytes from the cerebellum, a widely affected area both in the mice and human disease. Then, we performed RNAseq analysis in the astrocytic pool, to identify differentially expressed genes throughout disease development.

**Resultados:** In EAE animals, the genes altered in response to disease were mainly involved in cytoskeleton organization and extracellular matrix organization. Fibulin-5 (extracellular

matrix protein) expression was found increased during the onset phase of disease and is an interesting candidate, since it was recently described as an A1 astrocytic-specific gene, and A1 astrocytes are neurotoxic.

**Conclusões:** In the future, we will modulate the expression levels of some of the candidate genes, including fibulin-5, to explore their role in the disease context.

## ITEM06 LIPOCALIN-2 PRESENTS AN IMMUNOMODULATOR ROLE IN A MULTIPLE SCLEROSIS ANIMAL MODEL

Sofia P. Das Neves<sup>1,2</sup>; Cláudia Serre-Miranda<sup>1,2</sup>; Joana A. Palha<sup>1,2</sup>; Nuno Sousa<sup>1,2,3</sup>; João J. Cerqueira<sup>1,2,3</sup>; Margarida Correia-Neves<sup>1,2</sup>; Fernanda Marques<sup>1,2</sup>

1 - Life and Health Sciences Research Institute (ICVS), School of Medicine, University of Minho; 2 - ICVS/3B's - PT Government Associate Laboratory; 3 - Clinical Academic Center - Braga

**Introdução:** Lipocalin-2 (LCN2), an acute phase protein initially described as part of the innate immune response against bacterial infection, has gain increased attention in the central nervous system (CNS), in the context of disorders like multiple sclerosis (MS), among others. In MS, a chronic autoimmune disorder of the CNS, LCN2 protein levels were found increased in the serum and CSF of patients by some authors, while others reported a decrease. Moreover, the results obtained in the most widely used animal model for MS, the experimental autoimmune encephalomyelitis model (EAE), are also contradictory.

**Objetivos:** The aim of this work was to explore the role of LCN2 in MS.

**Metodologia:** We induced EAE in LCN2<sup>-/-</sup> and wild-type (wt) littermates and studied the alterations occurring in the cerebellum, a widely affected area both in MS patients and in the EAE model. Also, we also studied the immune profile of the thymus and spleen in these animals. Animals were evaluated in 2 disease timepoints, the onset, a more active phase of disease, and the chronic phase.

**Resultados:** Contrary to previous works, we did not find alterations in the clinical score of the animals when comparing both genotypes. However, in the cerebellum, LCN2<sup>-/-</sup> mice did present decreased expression of pro-inflammatory cytokines, namely interferon gamma, and decreased percentage of demyelination and inflammatory infiltrates, indicating a detrimental role of this protein in EAE. Regarding alterations outside the CNS, both genotypes presented a decrease in the percentage of double positive (CD4+CD8+) thymocytes, and a consequent increase in the percentages of single positive populations (CD4+CD8- or CD4-CD8+), only at the onset phase of disease. In the spleen, we observed a decrease in the lymphocyte populations and an increase in the myeloid populations after EAE induction, in both disease timepoints.

**Conclusões:** In conclusion, our study supports a harmful role of LCN2 in the EAE context.







**Órgão oficial de:**

Sociedade Portuguesa de Neurologia  
Grupo de Estudos de Envelhecimento Cerebral e Demências  
Grupo de Estudos de Esclerose Múltipla  
Sociedade Portuguesa do Acidente Vascular Cerebral  
Liga Portuguesa Contra a Epilepsia  
Secção da Neurologia do Comportamento da Sociedade Portuguesa de Neurologia  
Sociedade Portuguesa de Cefaleias  
Sociedade Portuguesa das Doenças do Movimento  
Sociedade Portuguesa de Estudos de Doenças Neuromusculares  
Sociedade Portuguesa de Neurocirurgia  
Sociedade Portuguesa de Neuropediatria

Versão electrónica: [www.sinapse.pt](http://www.sinapse.pt)

**Âmbito e Objetivos / Normas de Publicação**

**Aims and Scope / Editorial Policy**  
em [www.sinapse.pt/normas-de-publicacao](http://www.sinapse.pt/normas-de-publicacao)

Indexada nas bases bibliográficas:

**EMBASE / Excerpta Medica Database** (Elsevier)  
**EMBASE.com** (Elsevier)  
**SCOPUS** (Elsevier)  
[www.indexrmp.com](http://www.indexrmp.com)